This is a digital copy of a book that was preserved for generations on library shelves before it was carefully scanned by Google as part of a project to make the world's books discoverable online.

It has survived long enough for the copyright to expire and the book to enter the public domain. A public domain book is one that was never subject to copyright or whose legal copyright term has expired. Whether a book is in the public domain may vary country to country. Public domain books are our gateways to the past, representing a wealth of history, culture and knowledge that's often difficult to discover.

Marks, notations and other marginalia present in the original volume will appear in this file - a reminder of this book's long journey from the publisher to a library and finally to you.

Usage guidelines

Google is proud to partner with libraries to digitize public domain materials and make them widely accessible. Public domain books belong to the public and we are merely their custodians. Nevertheless, this work is expensive, so in order to keep providing this resource, we have taken steps to prevent abuse by commercial parties, including placing technical restrictions on automated querying.

We also ask that you:

+ *Make non-commercial use of the files* We designed Google Book Search for use by individuals, and we request that you use these files for personal, non-commercial purposes.

+ *Refrain from automated querying* Do not send automated queries of any sort to Google's system: If you are conducting research on machine translation, optical character recognition or other areas where access to a large amount of text is helpful, please contact us. We encourage the use of public domain materials for these purposes and may be able to help.

+ *Maintain attribution* The Google "watermark" you see on each file is essential for informing people about this project and helping them find additional materials through Google Book Search. Please do not remove it.

+ *Keep it legal* Whatever your use, remember that you are responsible for ensuring that what you are doing is legal. Do not assume that just because we believe a book is in the public domain for users in the United States, that the work is also in the public domain for users in other countries. Whether a book is still in copyright varies from country to country, and we can't offer guidance on whether any specific use of any specific book is allowed. Please do not assume that a book's appearance in Google Book Search means it can be used in any manner anywhere in the world. Copyright infringement liability can be quite severe.

About Google Book Search

Google's mission is to organize the world's information and to make it universally accessible and useful. Google Book Search helps readers discover the world's books while helping authors and publishers reach new audiences. You can search through the full text of this book on the web at `http://books.google.com/`

Über dieses Buch

Dies ist ein digitales Exemplar eines Buches, das seit Generationen in den Regalen der Bibliotheken aufbewahrt wurde, bevor es von Google im Rahmen eines Projekts, mit dem die Bücher dieser Welt online verfügbar gemacht werden sollen, sorgfältig gescannt wurde.

Das Buch hat das Urheberrecht überdauert und kann nun öffentlich zugänglich gemacht werden. Ein öffentlich zugängliches Buch ist ein Buch, das niemals Urheberrechten unterlag oder bei dem die Schutzfrist des Urheberrechts abgelaufen ist. Ob ein Buch öffentlich zugänglich ist, kann von Land zu Land unterschiedlich sein. Öffentlich zugängliche Bücher sind unser Tor zur Vergangenheit und stellen ein geschichtliches, kulturelles und wissenschaftliches Vermögen dar, das häufig nur schwierig zu entdecken ist.

Gebrauchsspuren, Anmerkungen und andere Randbemerkungen, die im Originalband enthalten sind, finden sich auch in dieser Datei – eine Erinnerung an die lange Reise, die das Buch vom Verleger zu einer Bibliothek und weiter zu Ihnen hinter sich gebracht hat.

Nutzungsrichtlinien

Google ist stolz, mit Bibliotheken in partnerschaftlicher Zusammenarbeit öffentlich zugängliches Material zu digitalisieren und einer breiten Masse zugänglich zu machen. Öffentlich zugängliche Bücher gehören der Öffentlichkeit, und wir sind nur ihre Hüter. Nichtsdestotrotz ist diese Arbeit kostspielig. Um diese Ressource weiterhin zur Verfügung stellen zu können, haben wir Schritte unternommen, um den Missbrauch durch kommerzielle Parteien zu verhindern. Dazu gehören technische Einschränkungen für automatisierte Abfragen.

Wir bitten Sie um Einhaltung folgender Richtlinien:

+ *Nutzung der Dateien zu nichtkommerziellen Zwecken* Wir haben Google Buchsuche für Endanwender konzipiert und möchten, dass Sie diese Dateien nur für persönliche, nichtkommerzielle Zwecke verwenden.

+ *Keine automatisierten Abfragen* Senden Sie keine automatisierten Abfragen irgendwelcher Art an das Google-System. Wenn Sie Recherchen über maschinelle Übersetzung, optische Zeichenerkennung oder andere Bereiche durchführen, in denen der Zugang zu Text in großen Mengen nützlich ist, wenden Sie sich bitte an uns. Wir fördern die Nutzung des öffentlich zugänglichen Materials für diese Zwecke und können Ihnen unter Umständen helfen.

+ *Beibehaltung von Google-Markenelementen* Das "Wasserzeichen" von Google, das Sie in jeder Datei finden, ist wichtig zur Information über dieses Projekt und hilft den Anwendern weiteres Material über Google Buchsuche zu finden. Bitte entfernen Sie das Wasserzeichen nicht.

+ *Bewegen Sie sich innerhalb der Legalität* Unabhängig von Ihrem Verwendungszweck müssen Sie sich Ihrer Verantwortung bewusst sein, sicherzustellen, dass Ihre Nutzung legal ist. Gehen Sie nicht davon aus, dass ein Buch, das nach unserem Dafürhalten für Nutzer in den USA öffentlich zugänglich ist, auch für Nutzer in anderen Ländern öffentlich zugänglich ist. Ob ein Buch noch dem Urheberrecht unterliegt, ist von Land zu Land verschieden. Wir können keine Beratung leisten, ob eine bestimmte Nutzung eines bestimmten Buches gesetzlich zulässig ist. Gehen Sie nicht davon aus, dass das Erscheinen eines Buchs in Google Buchsuche bedeutet, dass es in jeder Form und überall auf der Welt verwendet werden kann. Eine Urheberrechtsverletzung kann schwerwiegende Folgen haben.

Über Google Buchsuche

Das Ziel von Google besteht darin, die weltweiten Informationen zu organisieren und allgemein nutzbar und zugänglich zu machen. Google Buchsuche hilft Lesern dabei, die Bücher dieser Welt zu entdecken, und unterstützt Autoren und Verleger dabei, neue Zielgruppen zu erreichen. Den gesamten Buchtext können Sie im Internet unter `http://books.google.com` durchsuchen.

No. .....

BOSTON
MEDICAL LIBRARY
ASSOCIATION,
19 BOYLSTON PLACE.

Beiträge

zur

pathologischen

Anatomie und Physiologie.

Herausgegeben

von

Dr. Ernst Ziegler,

Professor der pathologischen Anatomie und der allgemeinen Pathologie an der Universität Tübingen,

und

Dr. C. Nauwerck,

a. o. Professor und Assistent am pathologischen Institut an der Universität Tübingen.

BOSTON MEDICAL LIBRARY ASS'N.

Zweiter Band.

Mit 16 lithographischen Tafeln und 9 Holzschnitten.

Jena,

Verlag von Gustav Fischer.

1888.

CATALOGUED,
L. H. B.

Inhaltsübersicht.

Seite

I. W. Podwyssozki jun., Experimentelle Untersuchungen über die Regeneration der Drüsengewebe. Zweiter Theil. Die Regeneration des Nierenepithels, der Meibom'schen Drüsen und der Speicheldrüsen. Hierzu Tafel I—IV. Aus dem pathologischen Institut in Tübingen 1

II. E. Cohn, Ueber die pathologisch-anatomischen Veränderungen der Haut nach der Einwirkung von Jodtinctur. Hierzu Tafel V und VI. Aus dem pathologischen Institute in Tübingen 29

III. E. Ziegler, Zur Kenntniss der Entstehung der Amaurose nach Blutverlust. Aus dem pathologischen Institute in Tübingen 57

IV. C. Nauwerck, Zur Entstehung der Rückenmarkserweichung. Aus dem pathologischen Institute in Tübingen 73

V. E. Cohn, Beiträge zur normalen und pathologischen Anatomie der Milchdrüse. Hierzu Tafel VII. Aus dem pathologischen Institute in Tübingen 83

VI. Dennis, Ueber Knochenbildungen in der Trachealschleimhaut. Aus dem pathologischen Institute in Tübingen 101

VII. E. Cohn, Ueber die Heilung von Stichwunden des Gehirns. Hierzu Tafel VIII und IX. Aus dem pathologischen Institute in Tübingen. 107

VIII. Sudakewitsch, Beiträge zur pathologischen Anatomie der Lepra. I. Nervenzellen und Leprabacillen. Hierzu Tafel X und XI. Aus dem pathologisch-anatomischen Institute in Kiew 129

Seite

IX. A. Kunz, Ueber die Wirkung des Jodoforms auf Infectionsorganismen. Aus dem pathologischen Institute in Königsberg i. Pr. 173

X. G. Böttcher, Untersuchungen über die histologischen Vorgänge und das Verhalten des Blutes in doppelt unterbundenen Gefässen. Aus dem pathologischen Institute in Königsberg i. Pr. 199

XI. G. Wolffowitz, Ueber Infectionsversuche mit Typhusbacillen. Aus dem pathologischen Institute in Königsberg i. Pr. 221

XII. M. Voelsch, Beitrag zur Frage nach der Tenacität der Tuberkelbacillen. Aus dem pathologischen Institute in Königsberg i. Pr. 237

XIII. O. Skrzeczka, Ueber Pigmentbildung in Extravasaten. Aus dem pathologischen Institute in Königsberg i. Pr. 273

XIV. E. Ziegler und N. Obolonsky, Experimentelle Untersuchungen über die Wirkung des Arseniks und des Phosphors auf die Leber und die Nieren. Hierzu Tafel XII und XIII. Aus dem pathologischen Institute in Tübingen 291

XV. J. Sudakewitsch, Beiträge zur pathologischen Anatomie der Lepra (Lepra Arabum). II. Veränderungen der Pacini'schen Körper. Hierzu Tafel XIV. Aus dem pathologisch-anatomischen Institute in Kiew 337

XVI. Adolf Hermann, Zur Frage der infantilen Osteomalacie. Hierzu Tafel XV. Aus dem pathologischen Institute in München 347

XVII. Edmund Leser, Beiträge zur pathologischen Anatomie der Geschwülste der Brustdrüse. Hierzu Tafel XVI. Aus dem pathologischen Institute in Tübingen . . . 379

XVIII. Gustav Hildebrandt, Experimentelle Untersuchungen über das Eindringen pathogener Mikroorganismen von den Luftwegen und der Lunge aus. Aus dem pathologischen Institute in Königsberg i. Pr. 411

XIX. E. Ziegler und C. Nauwerck, Bericht über zwanzig in den Jahren 1882 — 1887 im pathologischen Institute zu Tübingen ausgearbeitete Dissertationen. Aus dem pathologischen Institute in Tübingen 451

Beiträge

zur

pathologischen

Anatomie und Physiologie.

Herausgegeben

von

Dr. Ernst Ziegler,
Professor der pathologischen Anatomie und der allgemeinen Pathologie an der Universität Tübingen,

und

Dr. C. Nauwerck,
a. o. Professor und Assistent am pathologischen Institut an der Universität Tübingen.

Zweiter Band.

Erstes Heft.

Jena,
Verlag von Gustav Fischer.
1887.

Inhaltsverzeichniss.

		Seite
I.	W. Podwyssozki jun., Experimentelle Untersuchungen über die Regeneration der Drüsengewebe. Zweiter Theil. Die Regeneration des Nierenepithels, der Meibom'schen Drüsen und der Speicheldrüsen	1
II.	E. Cohn, Ueber die pathologisch-anatomischen Veränderungen der Haut nach der Einwirkung von Jodtinctur .	29
III.	E. Ziegler, Zur Kenntniss der Entstehung der Amaurose nach Blutverlust	57
IV.	C. Nauwerck, Zur Entstehung der Rückenmarkserweichung	73
V.	E. Cohn, Beiträge zur normalen und pathologischen Anatomie der Milchdrüse	83
VI.	Dennis, Ueber Knochenbildungen in der Trachealschleimhaut	101
VII.	E. Cohn, Ueber die Heilung von Stichwunden des Gehirns	107
VIII.	Sudakewitsch, Beiträge zur pathologischen Anatomie der Lepra. I. Nervenzellen und Leprabacillen	129

I.

Experimentelle Untersuchungen

über die

Regeneration der Drüsengewebe.

Von

Dr. W. Podwyssozki jun.

Zweiter Theil.

Die Regeneration des Nierenepithels, der Meibom'schen Drüsen und der Speicheldrüsen.

Mit 4 Tafeln.

BOSTON MEDICAL
JAN 31 1890
LIBRARY ASS'N.
1599

1. Die Regeneration des Nierenepithels.

Die Erfahrungen am Krankenbett zeigen mit Bestimmtheit, dass verloren gegangenes Nierenepithel durch regenerative Wucherung der erhalten gebliebenen Epithelzellen wieder ersetzt werden kann. Denn anders lässt sich die Thatsache wohl nicht deuten, dass acute nephritische Processe, während deren Verlauf mit dem Eiweiss reichliche Epithelmengen durch den Harn nach aussen entleert werden, in völlige Genesung ausgehen, sodass ein ganz normales Nierensecret wieder geliefert wird. Ueberdies enthält auch die Literatur eine Reihe von Angaben über Wucherungsvorgänge am Nierenepithel, insbesondere bei Entzündungen des Organs. Dagegen fehlen zur Zeit eingehendere Untersuchungen, welche den Regenerationsvorgang des Genaueren verfolgen und damit einen tieferen Einblick in das pathologische Geschehen bei verschiedenen Erkrankungen der Niere ermöglichen würden.

Ich habe die Regeneration des Nierenepithels an drei Thierarten, an der weissen Ratte, dem Kaninchen und dem Meerschweinchen untersucht. Indessen hat sich ein Unterschied nur in der Intensität des Processes herausgestellt, indem bei der Ratte die Wucherungsvorgänge am raschesten, beim Kaninchen am langsamsten auftreten. Doch stellt sich die Differenz nicht so erheblich heraus wie an der Leber, sodass die Beschreibung ohne Schaden zusammengefasst werden kann.

Die klarsten Bilder erhielt ich an Präparaten von der Niere des Meerschweinchens: hier tritt der unmittelbare Zusammenhang der degenerativen und desquamativen Processe mit der Regeneration sehr auffällig hervor; wie denn überhaupt die Niere ein besonders günstiges Object darstellt, um die regenerative Natur gewisser Wucherungen zu zeigen, indem der durch den Untergang von Zellen frei ge-

wordene Raum unmittelbar von den wuchernden jungen Zellen eingenommen wird. Aus dem besondern Bau und der specifischen Function der Niere ist diese Erscheinung leicht erklärlich. Das abgestorbene Zellmaterial wird durch die ableitenden Kanälchen entfernt und nach aussen entleert. Die Ausfüllung des geschaffenen Platzes kann entweder seitens des angrenzenden interstitiellen Gewebes oder aber durch Wucherung der benachbarten erhaltenen Epithelien erfolgen, also durch eine echte Regeneration, zu deren Beschreibung ich mich nun wende [1]).

Nach einem mässig schweren Eingriffe, nach Stich- oder Schnittwunden, nach Ausschneiden kleinster Stückchen aus der Rindenschicht, treten die ersten Erscheinungen der Regeneration nach 15 bis 36 oder 48 Stunden auf, wie es scheint, je nach der Stärke des Reizes und dem Alter der Versuchsthiere. Bei Ratten und jungen 2—3 Monate alten Meerschweinchen findet man die ersten Stadien der Wucherung schon nach 15—18 Stunden; bei 3—4 Jahre alten Meerschweinchen sowie bei jungen oder alten Kaninchen erst viel später, manchmal nach 2—3 Tagen. Bei kranken und schlecht genährten Thieren, auch wenn sie jung sind, scheint eine regenerative Wucherung des Epithels nach Verletzungen auszubleiben. Vielleicht, dass ähnliche Verhältnisse beim Menschen mitspielen, in Folge deren Nierenerkrankungen, welche mit einem stärkeren Epithelverlust einhergehen, bei heruntergekommenen Individuen weniger leicht ausheilen als bei kräftigen Personen.

Die ersten Erscheinungen der regenerativen Wucherung am Nierenepithel bestehen, wie in der Leber, in einer Zunahme der Chromatinsubstanz unter Vergrösserung des Kernes sowie in dem Auftreten grösserer Chromatinklümpchen im Innern desselben. Der dichten Knäuelform geht auch hier die gleichmässig feinkörnige Beschaffenheit des Chromatins und die reihenartige Gruppirung der Chromatinkörnchen voraus. Diese Veränderungen finden sich nicht nur in der nächsten Umgebung der Wunde mit ihrem Blut- und Fibringerinsel, sondern auch in einer gewissen Entfernung von derselben. Das Gebiet der durch das Trauma hervorgerufenen Hyperämie übertrifft an Ausdehnung erheblich die Zone der regenerativen Wucherung, ein Zeichen, dass eine vermehrte Zufuhr an Nährmaterial

---

1) Die nöthigen Angaben über die Literatur und die Untersuchungsmethoden siehe diese „Beiträge" I. Bd. p. 278—280, 286.

allein auch hier, wie ich schon früher äusserte [1]), nicht genügt, die Regeneration herbeizuführen. Damit stimmt überein, dass man auch in den Nieren unter Umständen keine Spur von regenerativen Veränderungen wahrnehmen kann, obschon die ganze Umgebung der Wunde stark hyperämisch ist.

Die Mehrzahl der wuchernden Kerne gehört den Epithelien der gewundenen Harnkanälchen an, viel seltener findet man Mitosen in den Epithelien der Schleifen, der Sammelröhren und der Bowman'schen Kapseln. Wucherungen an den Endothelien der Capillaren kommen fast gar nicht zur Beobachtung, eine Erscheinung, welche in auffälligem Gegensatz zu der endothelialen Wucherung steht, wie sie von NAUWERCK, LANGHANS u. A. allerdings bei ätiologisch anders gearteten Nierenerkrankungen, besonders bei hämatogenen Nephritiden, beobachtet worden ist.

Zwei bis drei Tage nach der Verletzung bestehen schon alle Stadien der Kerntheilung in grosser Zahl, so dass man fast an jedem Schnitte den ganzen Vorgang der mitotischen Theilung an einer Reihe von Kernen verfolgen kann (Taf. I, Fig. 1 u. 2). Immerhin kommt es nie zu einer so üppigen Wucherung, wie sie GOLGI [2]) in einem Falle acuter parenchymatöser Nephritis gesehen und abgebildet hat.

Die Dauer der Wucherung und der regenerativen Vorgänge ist sehr verschieden je nach der Grösse des Eingriffes. Bei kleinen Schnittwunden, welche nur die oberflächliche Schicht der Rinde treffen, findet man Mitosen nur während der ersten 2—3 Tage, und zwar auf die nächste Umgebung der Wunde beschränkt. Nach tieferen Schnitten hingegen sowie besonders nach Exstirpation kleiner Drüsenstückchen dauert die Proliferation sehr lange, bis zum 10.—15. sogar bis zum 25. Tag (Taf. II, Fig. 3, 5, 7). Am längsten halten die regenerativen Vorgänge beim Kaninchen an, sodass es mir nicht recht erklärlich ist, warum PISENTI [3]), welcher gerade an Kaninchen seine Untersuchungen anstellte, Zeichen von Wucherung vermisst hat.

---

1) Diese „Beiträge" I. Bd. p. 306 u. 307.

2) Neoformazione dell' epitelio dei canalicoli uriniferi. Archiv. per le scienze mediche, Vol. VIII. M. 8. 1884.

3) Sur la cicatrisation des blessures du rein et sur la régénération partielle de cet organe. Arch. italiennes de Biologie, Tome VI. 1884.

Dagegen stehen meine Ergebnisse in Uebereinstimmung mit den Befunden von DI MATTEI[1]), welcher vor kurzem aus dem Laboratorium von BIZZOZERO eine vorläufige Mittheilung über die partielle Regeneration der Niere veröffentlicht hat; er fand nämlich beim Hund und beim Kaninchen noch am 8.—15. Tage nach der Operation verschiedene Kerntheilungsfiguren im Nierenepithel in der Nachbarschaft der Wunde.

Eine sorgfältige Untersuchung und Zusammenstellung von Präparaten aus den verschiedenen, früheren und späteren Perioden der Epithelregeneration scheint mir geeignet zu sein, einiges Licht auf die Ursache der Wucherung zu werfen. Mitosen in später Zeit, 10—20 Tage nach der Operation, kommen nämlich nur dann vor, wenn eine Excision eines Nierenstückchens vorgenommen wurde, welche zur Narbenbildung führte. Die Umgebung des embryonalen Bindegewebes, welches dabei den Defect allmählich ausfüllt, besteht aus Ausstülpungen der ursprünglichen Harnkanälchen, welche zufolge ihres bedeutenden Umfanges sowie des Mangels einer Lichtung oft kaum als solche zu erkennen sind. Die Wucherungen bilden bald beerenähnliche, bald kolbenartige Auswüchse der alten Harnkanälchen und setzen sich aus dichtgedrängten jungen Zellen zusammen, die da und dort immer noch Mitosen zeigen, welche indessen gegenüber den zu Beginn auftretenden klein und chromatinarm erscheinen (Taf. II, Fig. 3). Solange das junge Bindegewebe weich und nachgiebig ist, bleiben auch Bedingungen bestehen, welche eine Wucherung des angrenzenden, obschon mehr und mehr an Chromatin verarmenden Epithels andauern lassen. An solchen Stellen ist zugleich die Blutzufuhr meist sehr gering, die Capillaren sind durch die Harnkanälchen, welche an Umfang erheblich zugenommen haben, zusammengedrückt. So erscheint denn die Annahme berechtigt, dass die Ursache der Epithelproliferation in erster Linie auf rein mechanischen Verhältnissen beruht, nämlich auf dem gestörten Gleichgewicht zwischen der Wucherungsfähigkeit des Epithels und dem Widerstand des Bindegewebes. Wenn Drüsenepithel, sei es nun der Niere, sei es eines andern Organes, an einem ausgewachsenen Thiere aus seinem Ruhezustand in den embryonalen Zustand versetzt, mit andern Worten zur Wucherung angeregt worden ist, besitzt es eine starke und andauernde

1) Sulla rigenerazione parziale del rene. Com. prev. (Gior. d. Accad. d. med. di Torino, 1885, p. 186).

Proliferationsfähigkeit, welche so lange zur Bildung neuer Zellen führt, als der Raum dies gestattet und von Seiten des Bindegewebes keine Hindernisse entgegenstehen [1]).

Noch auffälliger macht sich die Bedeutung des frei gewordenen Raumes und des verminderten Wachsthumswiderstandes für die Epithelwucherung in den frühesten Perioden nach der Verletzung der Niere, besonders bei dem Meerschweinchen, geltend. In der Umgebung der Wunde findet man am 2.—3. Tag zum Teil dicht neben Harnkanälchen, deren Epithel trüb geschwellt und degenerirt ist, schon zahlreich da und dort zerstreute Kanälchen mit Epithelien in den verschiedenen Stadien der mitotischen Wucherung. Auch in den Kanälchen selbst, deren diffus gefärbte, degenerirte Epithelien noch an Ort und Stelle sitzen geblieben sind, besteht schon eine erhebliche Proliferation seitens des normal erhaltenen Epithels (Taf. I, Fig. 1). In den Kanälchen, wo die entarteten Epithelzellen schon in die Lichtung abgestossen sind und hier in Verein mit geronnenem Transsudat epitheliale Cylinder bilden, ist die betreffende Stelle noch frei, die angrenzenden erhaltenen Epithelien dagegen zeigen eine üppige Wucherung (Taf. I, Fig. 2). Die anliegenden nekrotischen, zelligen Schollen, sowie die verschiedenen Harncylinder beeinflussen die Wucherungsfähigkeit der Epithelien nicht im Sinne der Hemmung, vielleicht, dass sie sogar noch als reizbegünstigend auf dieselben wirken, sodass zu den mechanischen Verhältnissen, welche durch den verminderten Gegendruck der degenerirten Zellen und durch den in Folge der Abstossung frei werdenden Raum gegeben sind, noch chemische Reize seitens des abgestorbenen Materials sich gesellen würden.

---

1) An einigen Stellen des Körpers bekundet das Epithel während des ganzen Lebens eine solche embryonale Fortpflanzungsfähigkeit und kann in Folge dessen als wirkliche Matrix betrachtet werden. In erster Linie ist es das Rete Malpighii der Haut und besonders der Uebergangsstellen zur Schleimhaut, welches solche Eigenschaft besitzt. Durch eine ebenso starke Wucherungsfähigkeit zeichnet sich nach meinen Beobachtungen auch das Epithel der Haarbälge aus. Die neuen Untersuchungen von Samuel (Die histogenetische Energie und Symmetrie des Gewebswachsthums. — Virch. Arch. Bd. CI. 1885) über das Wachsthum der Federn bei Tauben bieten ebenfalls sehr beweisende Zeugnisse des Einflusses des frei gewordenen Raumes resp. der Entfernung gewisser Hindernisse auf die Wucherung der epithelialen Matrix-Zellen.

Nur von diesem Gesichtspunkte aus werden einige neuere Beobachtungen von FOA und RATTONE [1]) sowie von BAUMGARTEN [2]) verständlich. FOA und RATTONE fanden in der Nachbarschaft eines nekrobiotischen Infarctes, welcher nach Unterbindung eines Astes der Nierenarterie entstanden war, zahlreiche Mitosen an den Epithelien der gesunden Tubuli contorti. Einen ähnlichen Wucherungsvorgang schildert BAUMGARTEN bei Gelegenheit der Untersuchung experimentell erzeugter Nierentuberkel:

„Die erste histologische Veränderung, die innerhalb der von den sich vermehrenden Bacillen in Beschlag genommenen Gewebsterritorien sichtbar wird, ist wiederum die, nicht minder lebhaft als an der Lunge, wenn auch nicht so lebhaft wie an der Iris sich entfaltende Karyokinese der fixen Gewebszellen, und zwar sowohl der Epithelien der Harncanälchen, als auch der Endothelien der intertubulären Capillargefässe und der Zellen der Glomeruluskapseln, sowie der Wandelemente der Glomerulusschlingen selbst."

In der Beobachtung von FOA und RATTONE kann man allenfalls noch an eine Abnahme des intraparenchymatösen Druckes seitens des nekrobiotischen Herdes denken; nicht aber bei der Entstehung der Tuberkel; hier muss die Kerntheilung an den Nierenepithelien entweder auf einem directen mechanischen Reiz durch die Bacillen oder aber auf chemischer Wirkung der von ihnen gelieferten Stoffe beruhen.

Die Untersuchungen von BAUMGARTEN zeigen ausserdem, dass durchaus nicht jeder Wucherungsprocess an den Epithelien der Niere oder anderer Organe als Ausdruck der Regeneration aufgefasst werden darf. Von einer regenerativen Wucherung kann nur die Rede sein, wenn die Proliferation der Epithelien zu einem Ersatze verloren gegangenen Zellmaterials führt. Wucherungen aus anderweitigen Veranlassungen (chemische, mechanische Reize u. s. w.) sollte man als numerische Hypertrophie oder als Hyperplasie bezeichnen; hierher würden gerade die Mitosen an den Epithelien der Niere in tuberculösen Herden zu rechnen sein.

---

1) Contribuzione allo studio della Patologia del rene (Giornale della Accadem. di medicina di Torino. 1885. Nr. 1—2, pag. 87).

2) Experimentelle und pathologisch-anatomische Untersuchungen über Tuberculose. Die Histogenese des Nierentuberkels (Zeitschr. f. klinische Medicin. 1885. Bd. X. Heft 1—2, pag. 26).

Es ist bemerkenswerth, dass derartige hyperplastische Epithelwucherungen meistens zur Bildung von epithelialen Riesenzellen führen, welche dann gewöhnlich einer regressiven Metamorphose verfallen. Aehnliche epitheliale Riesenzellen, wie ich sie bei den regenerativen Vorgängen in der Leber beschrieben habe, kann man gleichfalls, wenn auch nicht in so grosser Ausbreitung, während späterer Perioden nach der Verletzung in den Nieren nachweisen [1]). Ich kann danach der Anschauung Weigert's [2]) nicht beipflichten, welcher das Vorhandensein epithelialer Riesenzellen in den Harnkanälchen als einen Beweis regenerativer Vorgänge ansieht. Sondern es handelt sich hier zu Beginn vielmehr um eine hyperplastische Wucherung, der eine Verschmelzung der gewucherten Zellen zu riesenzellenähnlichen Massen nachfolgt; diese Verschmelzung trägt aber einen regressiven Character; jedenfalls vermögen die gebildeten Conglomerate einen allfälligen Epithelverlust nicht zu decken. Die epithelialen Riesenzellen in der Umgebung von Tuberkeln in der Niere (Baumgarten, Arnold) können überhaupt nach dem früher Gesagten als regenerative Producte nicht aufgefasst werden. Ebenso dürfte es kaum gestattet sein, jene Riesenzellen in Harnkanälchen, die sich inmitten des cirrhotischen Gewebes noch erhalten haben (Weigert), mit einer Regeneration in Zusammenhang zu bringen; hier würde schon das geschrumpfte derbe Bindegewebe einem fortschreitenden Wachsthum ein unüberwindliches Hinderniss setzen. Meine Präparate zeigen ähnliche Verhältnisse. Riesenzellenartige Conglomerate finden sich in späteren Stadien, nach 10—15—20 Tagen, in der nächsten Umgebung der Wunde nur dort, wo entweder in Folge einer üppigen Bindegewebswucherung, oder durch ausgebreitete Entartung der Epithelien die Harnkanälchen zum grössten Theil verödet und nur da und dort noch etliche derselben erhalten geblieben sind. In letzteren, deren Epithel theilweise noch in mitotischer Wucherung sich befindet, bemerkt man auch die Riesenzellenbildungen; im weitern Verlauf des Schrumpfungsprocesses verfallen sie einer fettigen Entartung und verschwinden allmählich.

1) Vergleiche über die epithelialen Riesenzellen in der Umgebung der Nieren-Tuberkel bei Baumgarten (Op. cit. pag. 26, 28) und bei J. Arnold (Virch. Arch. Bd. 83).

2) Die Bright'sche Nierenerkrankung vom pathologisch-anatomischen Standpunkte (Samml. klinisch. Vortr. v. Volkmann. Nr. 162 bis 163, 1879, pag. 31).

Mit den durch Verschmelzung entstandenen Riesenzellen darf man nicht zwei-, drei-, sogar vierkernige Epithelien verwechseln, welche zuweilen, besonders beim Kaninchen 1—1½ Monate nach der Operation ziemlich weit entfernt von der ursprünglichen Wunde im Bereiche des normalen Gewebes vorkommen (Taf. II, Fig. 4, 6). An solchen Stellen sind die Harnkanälchen viel kern- und zellreicher als anderswo oder als durchschnittlich in unverletzten Nieren, mit andern Worten, es muss hier in früheren Perioden eine üppige Zellwucherung stattgefunden haben; und die eingelagerten mehrkernigen Zellen sowie anderweitige Zellen mit sehr grossen, öfters zugleich zackig gestalteten Kernen (Fig. 4, 6) müssen wohl so erklärt werden, dass aus diesen oder jenen Gründen der Kerntheilung keine Zelltheilung nachgefolgt ist oder dass nach einer unvollkommenen Kerntheilung bei sehr starker Annäherung der Tochtermitosen an einander die Tochterkerne zusammengeflossen sind.

Die epitheliale Wucherung bringt auf zweierlei Weise Wiederersatz für den durch den Eingriff gesetzten Verlust. In erster Linie ersetzt sie in den ersten Tagen unmittelbar die Epithelien, welche in zahlreichen Kanälchen durch Circulationsstörungen oder durch irgendwelchen Reiz einer Entartung verfallen und von ihrem Standort abgestossen worden sind; warum in etlichen Kanälchen ein Theil der Zellen zu Grunde geht, ein anderer Theil wuchert, ist nicht recht durchsichtig; möglich, dass die ältesten oder durch starke Function abgeschwächten Drüsenelemente dem traumatischen Eingriff mit seinen nachfolgenden Störungen am ehesten zum Opfer fallen. Jedenfalls geht der regenerative Ersatz ungeheuer rasch vor sich, die leer gewordenen Stellen werden durch neugebildete Epithelien schnell wieder ausgefüllt (Tafel I, Fig. 1—2), sodass der momentane Ausfall an Zellmaterial nicht zu einer Verödung der Harnkanälchen führt; letztere tritt bloss ein, wenn an den Harnkanälchen auf weitere Strecken hin das gesammte Epithel entartet, sodass hier keine ersatzfähige Matrix übrig geblieben ist. Das abgestossene Zellmaterial wird wesentlich in Form epithelialer Cylinder mit dem Harn ausgespühlt.

Die grosse Wucherungsfähigkeit, welche einen prompten Ersatz des Verlorengegangenen gestattet, trägt dazu bei, die in der Mehrzahl der Fälle eintretende völlige Genesung bei den acuten Nephritiden nach Vergiftungen und bei Infectionskrankheiten dem Verständniss näher zu rücken.

Ebenso erfahren eine befriedigende Erklärung die Leichenbefunde, bei denen an acut entzündeten Nieren keine oder nur sehr geringe Entartung am Nierenepithel sich nachweisen lässt, obgleich während des Krankheitsverlaufes im Harn erhebliche Mengen von desquamirtem Epithel aus den Harnkanälchen, namentlich in Form von Epithelcylindern nachgewiesen wurden. Besondere Aufmerksamkeit verdienen in dieser Richtung einige während des Lebens und nach dem Tode genau untersuchte Fälle von NAUWERCK [1]); so waren z. B. in einem Falle von 10 Tage lang dauernder scarlatinöser Nephritis, welche sich durch starke Albuminurie, durch reichliche hyaline, granulirte und epitheliale Cylinder auszeichnete, die Epithelien fast durchweg vollständig normal; nur wenige etwas erweiterte Tubuli contorti zeigten leichte Schwellung und feinkörnige Trübung ihrer Epithelien. Verödende Glomeruli und atrophische Harnkanälchen liessen sich nicht nachweisen. Diese und ähnliche Beobachtungen lassen sich aber nur durch die, wie meine Untersuchungen gelehrt haben, ausserordentlich schnelle und ausgiebige Wucherung des Nierenepithels erklären, welche den Abgang entarteten Epithels fortwährend durch unmittelbaren Ersatz wieder ergänzt.

In späteren Stadien tritt eine zweite Form regenerativer Wucherung in ihr Recht. In das lockere junge Bindegewebe an der Stelle des ursprünglichen Blutergusses schiebt sich ein Theil der benachbarten Kanälchen in Folge der Wucherung der einzelnen Epithelzellen vor, indem die lange dauernde Proliferation zu einer Ausdehnung und Verlängerung der Kanälchen führt, welche naturgemäss ihre Richtung nach den Stellen geringsten Widerstandes nimmt. Die Grössenverhältnisse des Gewebsverlustes erfahren dadurch eine gewisse Verkleinerung. Allein es hat diese Art des Ersatzes wenig Bedeutung gegenüber der regenerativen Wucherung der ersten Tage.

Erwähnen will ich noch, dass ausser den gewöhnlichen Nierenepithelien auch die dunkel sich färbenden, eckigen Epithelzellen auf die Verletzung mit einer Kern- und Zellwucherung antworten (Tafel II, Fig. 5 u. 7). Diese zweite Art von Epithelien, neuerdings in dem LANGHANS'schen Institut von STEIGER [2]) genau untersucht, wurde früher von

---

1) Diese „Beiträge" Bd. I, p. 24.

2) Beiträge zur Histologie der Nieren (Virch. Arch. 1886. Bd. 104. Heft I).

SCHACHOWA [1]), ferner von CORNIL und BRAULT [2]), von ELIASCHOFF [3]), LAHOUSSE [4]), MÜRSET [5]) und ARGUTINSKI [6]), jedoch nur in den Sammelröhren aufgefunden. Die Mehrzahl der Autoren beschreibt solche dunkel sich färbenden Epithelien aus Cantharidinnieren, in der Deutung gehen sie auseinander. LAHOUSSE meint, sie seien durch Compression entstanden; STEIGER findet Uebergangsformen zwischen den gewöhnlichen hellen und den dunklern Epithelien.

Mit dieser Auffassung stimmen meine Präparate gut überein. Die Zahl der dunkeln, abgeplatteten Epithelien ist nämlich in den spätern Perioden nach der Verletzung viel bedeutender als in den ersten Tagen und man sieht dann dieselben nicht nur, wie bisher beschrieben, in den Sammelröhren, sondern auch da und dort in andern Abtheilungen der Harnkanälchen, allerdings nur in später Zeit, wenn ein starker Wucherungsprocess lange gedauert hatte. Aus der Untersuchung und Vergleichung zahlreicher Präparate gewinnt man den Eindruck, dass die Formveränderung, die Abplattung der in Rede stehenden Zellen durch Hypertrophie und Wucherung der übrigen Epithelien, welche einen Druck ausüben, hervorgerufen wird (Tafel II, Fig. 5 u. 7), analog den Vorgängen, wie ich sie für die Leber beschrieben habe. Auch in der Niere kommen an den dunkleren Zellen Mitosen sehr spät, 10—15 Tage nach der Verletzung vor, wenn die Proliferationsfähigkeit der ursprünglich wuchernden Zellen nachgelassen hat; indessen sind die Kerntheilungsfiguren kleiner und chromatinärmer. Warum allerdings die dunklen, abgeplatteten Zellen unter normalen Verhältnissen, nach den Angaben der Autoren, sich ausschliesslich in den Sammelröhren vorfinden, vermag ich vorläufig nicht zu erklären.

---

1) Dissert. Bern 1876.

2) Étude sur la pathologie des reins. Paris 1884. Die Verfasser halten die dunklen Zellen für eingewanderte Blutkörperchen; sie machen denselben Fehler, welchen COLUCCI für die Leber begangen hatte. (Vergl. meine Arbeit über die Regeneration d. Lebergewebes, diese „Beiträge" Bd. I pag. 311).

3) Diss. Bern 1883.

4) Recherches expérimentales sur les lésions histologiques du rein produites par la cantharidine. Bruxelles 1885. (Nach STEIGER.)

5) Diss. Bern 1885.

6) Beiträge zur normalen und pathologischen Histologie der Nieren. Halle 1877.

Kommt in der Niere eine regenerative Neubildung ganzer Harnkanälchen und ganzer Glomeruli vor? Meine Untersuchungen geben dafür keinerlei Anhaltspunkte. Ich habe nur gesehen, dass in Folge der Wucherung die Harnkanälchen in der Umgebung der Wunde kern- und zellreicher werden, sich ausdehnen und dicht aneinanderlegen und sich endlich gegen den Bluterguss oder das Fibringerinsel etwas vordrängen. Eine Neubildung ganzer Kanälchen in der Narbe nach Exstirpation kleiner Nierenstückchen sah ich niemals. Einem weiteren Hereinwachsen der früher erwähnten Ausstülpungen der Harnkanälchen an der Narbengrenze stellt sich baldigst das derbe Bindegewebe als Hinderniss entgegen.

Noch weniger konnte ich mich von einer Neubildung von Glomeruli in dem Bindegewebe, welches die Wundränder vereinigt, überzeugen. Pisenti [1]) gibt an, am 9. Tage nach der Operation daselbst die ersten Anfänge neu sich bildender Kanälchen und Glomeruli als Anhäufungen runder oder ovaler Elemente gefunden zu haben. Ich kann diese Angaben nicht bestätigen. Allerdings beobachtet man am 10.—15. Tage nach der Verletzung in dem neugebildeten Bindegewebe da und dort derartige Häufchen runder und ovaler Zellen. Das sind aber nichts anderes als stehengebliebene Reste des atrophischen Parenchyms; manche von ihnen gerathen auch wohl in Wucherung und erzeugen riesenzellenähnliche Conglomerate, die aber in der Folge allmählich in dem schrumpfenden Narbengewebe zu Grunde gehen. Neue Harnkanälchen und neue Glomeruli bilden sich in Wirklichkeit nicht, und so fällt der Vorgang der Regeneration in der Niere unvollkommener aus als in der Leber und in anderen Drüsen.

1) Op. cit. p. 158. Diese „Beiträge" Bd. I.

2. Die Regeneration der Meibom'schen Drüsen.

Die experimentelle Untersuchung der Epithelregeneration an den Talgdrüsen des Augenlides gewinnt besonderes Interesse, weil sie geeignet erscheint, Aufschlüsse über die Pathogenese zweier Augenliderkrankungen zu liefern, des häufig vorkommenden Chalazion und des viel selteneren Adenoms der Meibom'schen Drüsen[1]). In beiden Affectionen soll es sich um eine Proliferation der Drüsenepithelien handeln. VINCENTINI [2]) und FUCHS [3]) sprechen ausdrücklich von einer Hyperplasie der Epithelzellen, welche neben der Secretverhaltung eine wichtige Rolle bei der Entstehung dieser Geschwülste bildet. Sie stützen sich dabei auf die vermehrte Zahl der Drüsenzellen. Directe Beobachtungen aber über eine solche Hyperplasie liegen bis jetzt in der Literatur nicht vor.

Aehnlich verhält es sich mit unseren Kenntnissen von der physiologischen Regeneration des Epithels der Meibom'schen Drüsen. HEIDENHAIN [4]) spricht sich allerdings dahin aus, dass der Secretionsvorgang hier im Wesentlichen nicht auf einer eigentlichen Absonderung, sondern auf einer Wucherung des Epithels mit nachfolgender Verfettung beruhe; indessen liegen auch hierfür directe Beobachtungen nicht vor. Sogar die für den Beweis einer angeblichen Wucherung anderseits so oft ins Feld geführte Zwei- und Mehrkernigkeit der Zellen kann hier nicht verwerthet werden. Zwei-

---

1) Vergleiche G. BALDAUF, Ein Fall von Adenom der Meibom'schen Drüsen. In.-Disser. München 1870.

2) Della struttura e genesi del Chalazion. Napoli 1875.

3) Ueber das Chalazion und über einige seltenere Lidgeschwülste. 1878 (Graefe's Archiv. Bd. XXIV. 2).

4) HERMANN's Handbuch d. Phys. Bd. V, pag. 407. 1880.

kernige Zellen kommen am Epithel der Meibom'schen Drüsen sehr selten vor.

Stark ausgebildete Meibom'sche Drüsen finden sich bei den gewöhnlichen Versuchsthieren nur an der Ratte und dem Kaninchen vor[1]). Ich experimentirte am Kaninchen, als geeigneter für Operation und Behandlung.

Die Meibom'schen Drüsen wurden in der Weise verletzt, dass man auf der Schleimhaut des umgewendeten oberen Augenlides längs dessen Rand einen mehr oder minder tiefen Schnitt führte. Die Blutung war stets nur unbedeutend. Die Wunde wurde mit Jodoform bestrichen. Nach verschiedenem Zeitraum schnitt ich mit einer scharfen Scheere von der Schleimhautseite her den ganzen verwundeten Theil des Augenlides aus und unterwarf ihn der früher beschriebenen Fixirung, Härtung und Färbung. Nur muss man diese Schnitte länger, 2 Stunden etwa, in Safranin färben, als es bei der Leber, Niere etc. nöthig war.

Der traumatische Eingriff selbst, mit seinen nachfolgenden Störungen in der Circulation und Ernährung, in dem geweblichen Gleichgewichtszustand, geben den Anstoss zu einer Wucherung, welche man wohl als eine regenerative ansehen darf, geeignet, den durch die Operation verursachten Verlust zu ersetzen.

Die Wucherung geht durch mitotische Kerntheilung vor sich; die Kerntheilungsfiguren, welche sich mit gleicher Klarheit wie im Rete Malpighii der Haut abzeichnen, kommen indessen nur in bestimmten Theilen der Drüsenalveolen vor. Dies Verhältniss hängt mit der Entwicklungsgeschichte und dem Bau der Meibom'schen Drüsen zusammen, auf die ich deshalb kurz eingehen will.

1) Vergleiche darüber Tartuferi, F., Le glandule di Moll studiate nelle palpebre dell' uomo e degli altri mammiferi e comparate alle tubulari cutanee (Arch. per le scienze med. Vol. II, Nr. 5, 1882). — Verfasser findet eine gewisse Beziehung zwischen den Meibom'schen und Moll'schen (modificirte Schweissdrüsen) Drüsen; die Thiere mit stark ausgebildeten Moll'schen Drüsen nämlich besitzen sehr schwach ausgeprägte Meibom'sche Drüsen und vice versa. Beim Kaninchen und bei der Ratte fehlen die Moll'schen Drüsen vollkommen. — Zuerst wurden die Meibom'schen Drüsen beschrieben von Henricus Meibomius im Jahre 1666 und zwar beim Menschen, Hunde, Ochsen, Schafe, bei der Ziege u. s. w. Der ausgezeichneten und sogar für unsere Zeit macroscopisch richtigen Beschreibung ist eine Abbildung beigelegt, welche die parallele Richtung der Drüsengänge im oberen und unteren Augenlide zeigt. (Vergl. Henrici Meibomii *De vasis palpebrarum novis epistola ad J. Langellotium.* Helmestadt).

Nach Schenk [1]) und Grefberg [2]) bilden sich die Meibom'schen Drüsen aus Fortsetzungen des Rete Malpighii, besonders seiner tiefsten cylindrischen Zelllage, welche sich in die Tiefe der umliegenden Gewebe des Augenlides einsenken. Bei den Säugethieren und beim Menschen besteht die erste Anlage, wie überhaupt bei allen Talgdrüsen, aus soliden, kolbenartigen Ansammlungen epithelialer Zellen; ihr zeitliches Auftreten entspricht dem Entwicklungsstadium des intra-, beziehungsweise des extrauterinen Lebens, in welchem sich die verklebten Augenlider von einander zu lösen beginnen [3]). Die Entstehung der einzelnen Acini und ihres zelligen Inhaltes soll in der Weise vor sich gehen, dass die Cylinderepithelien des Drüsenganges als Bildungsmaterial für die späteren Enchymzellen dienen; bei fortschreitendem Wachsthum rücken sie in der Richtung des Höhendurchmessers in die Tiefe des Augenlides vor und wandeln sich so allmählich in die Randzellen (Flügelzellen, Grefberg) des Acinus um. Diese letztern geben den Centralepithelzellen des Acinus ihre Entstehung.

Ueber die morphologischen und physiologischen Unterschiede zwischen den Rand- und Centralzellen bei wohl ausgebildeten und secernirenden Meibom'schen Drüsen wissen wir so viel wie nichts. So sind denn auch unsere Kenntnisse über die Art und Weise der Fettbildung, über die physiologische Regeneration des Epithels mehr hypothetischer Natur. Jedenfalls bleibt es zweifelhaft, ob die Fettproduction immer mit einem Kern- und Zellzerfall verbunden ist; in diesem Falle müsste man eine starke regenerative Wucherung des Epithels nachweisen können. Ich fand indessen an einer Reihe gut fixirter Schnitte nur sehr selten, und zwar noch am ehesten bei jungen Thieren, Mitosen am Epithel; regelmässig lagen diese sich theilenden Zellen an der Peripherie des Acinus, der Randschicht entsprechend. Auch bei ausgebildeten Drüsen scheinen danach die Randzellen als Bildungsmaterial für die eigentlichen Secretionszellen zu dienen, soweit diese zu Grunde gehen; jedenfalls ist unter normalen Verhältnissen der Bedarf an neuen Zellen gering, die phy-

1) Lehrbuch d. vergleichend. Embryologie d. Wirbelthiere. Wien 1874, pag. 139.

2) Zur Lehre über die Entwickelung der Meibom'schen Drüsen (Sep.-Abdr. aus d. Mittheil. d. embryol. Institutes in Wien. 1882. II. Bd. 2).

3) Grefberg, l. c. p. 207.

siologische Regeneration des Epithels der Meibom'schen Drüsen geht sehr langsam vor sich.

Anders unter pathologischen Bedingungen, z. B. nach einem Trauma: schon 5—8 Stunden nach der Schnittführung findet man im Epithel der benachbarten Alveolen die ersten Stadien der mitotischen Theilung, die Knäuel- und Sternform, indessen noch ziemlich selten und zwar ausschliesslich in der Peripherie der Alveolen. Aber mit jeder Stunde wird die Zahl der Mitosen grösser; das interacinöse Bindegewebe, besonders die „periacinöse Zone" (Fuchs) erscheint stark von Leucocyten mit einem meist polymorphen Kern infiltrirt; im Rete Malpighii des äusseren Uebergangstheiles der Conjunctiva sowie in den Haarbälgen treten zahlreiche Kerntheilungsfiguren auf. Während in der Peripherie der Alveolen eine üppige Zellwucherung vor sich geht, bemerkt man in den centralen Theilen eine starke Fettentartung des Epithels, sowie Anhäufungen grosser Fetttropfen. All' das zeigt sich besonders ausgeprägt in der unmittelbaren Nachbarschaft der von Blut- und Fibringerinseln ausgefüllten Wunde und nimmt allmählich nach aussen von derselben ab.

Nach 24—30 Stunden sind alle Theilungsstadien der Mutter- und der Tochterkerne so reichlich vorhanden, dass man in jeder der Wunde anliegenden Alveole 6—10 in Theilung begriffene Kerne wahrnimmt, aber immer nur in der Randschicht. Demgemäss nimmt die periphere Zone immer mehr an Mächtigkeit zu, die neugebildeten Kerne drängen sich dicht aneinander, manche von ihnen sind noch chromatinreich, andere, die jüngeren, besitzen nur wenig Chromatinkörnchen. Die Zellgrenzen lassen sich nur noch mit Mühe unterscheiden. Während der ersten 40—48 Stunden nimmt die Wucherung ständig zu, beschränkt sich aber im Wesentlichen auf die unmittelbare Nachbarschaft der Wunde.

War die Verletzung nur sehr schwach und oberflächlich, so bleibt die regenerative Wucherung ganz weg oder sie fällt sehr unbedeutend aus, localisirt sich an den unmittelbar verletzten Alveolen und hält nur 20—30 Stunden an. Auch an den Meibom'schen Drüsen richtet sich also innert gewisser Grenzen die Intensität und Dauer der regenerativen Wucherung nach der Stärke des Eingriffes.

Die vollständige Regeneration erfolgt an den Meibom'schen Drüsen in sehr kurzer Zeit. Nach 4—5 Tagen bestehen Mitosen

in den entfernteren Alveolen nur noch ganz vereinzelt oder gar nicht mehr. In der unmittelbaren Nähe des Fibringerinsels dagegen kommt es so zu sagen zu einer Ueberproduction; die Alveolen verlieren ihre normale Gestalt, die Trennung in zwei Zonen verwischt sich mehr und mehr, die Alveole füllt sich mit jungen, cuboiden, stark sich färbenden Zellen. Da und dort stülpt sich die Alveolenwand in das umgebende Bindegewebe vor und in diesen Sprossen sind die sonst so deutlichen Zellgrenzen kaum noch wahrnehmbar. Es spielt sich hier also im Kleinen der embryonale Vorgang der Drüsenalveolenbildung ab.

Die Ausstülpungen wachsen in der Richtung des geringsten Widerstandes, gegen die Wunde hin, welche nunmehr mit einem Fibringerinsel, welches Leucocyten und Fibroblasten einschliesst, ausgefüllt ist. In ähnlicher Weise wuchern hier auch Zellstränge seitens des Rete Malpighii der Schleimhaut ein.

In spätern Zeiten, nach 6—8—10—15 Tagen, nähern sich diese beiden Arten von zelligen Zügen bis zur Berührung und ersetzen allmählich den Epithelverlust an Stelle der ursprünglichen Verletzung. Das gewucherte Drüsenepithel scheint also an der Regeneration des Schleimhautepithels theilzunehmen. Einmal in embryonalen Zustand zurückversetzt, verliert es seine so wie so schwach ausgeprägten Eigenschaften als specifische Talgdrüsenzellen und kehrt zu dem Typus seines Muttergewebes zurück; möglicherweise spielt dies Moment bei der Heilung von Hautwunden überhaupt eine gewisse Rolle.

Die regenerative Reaction des Epithels der Meibom'schen Drüsen tritt danach sehr frühzeitig auf; sie erfolgt unter Bildung typischer mitotischer Figuren durch Kern- und Zelltheilung. Sie besitzt weder grosse Ausbreitung, noch lange Dauer und beschränkt sich auf die periphere Zone der Alveolen. Das neu entstandene Drüsenepithel betheiligt sich an der Bildung des neuen Schleimhautepithels.

3. Die Regeneration an den Speicheldrüsen.

Die Frage nach der Regeneration der Speicheldrüsen als physiologischem Vorgang hat bekanntlich durch die Arbeiten von HEIDENHAIN, LAVDOWSKY, LANGLEY, BEYER, M. NUSSBAUM, HEBOLD, SCHIEFFERDECKER, STÖHR, CURT SCHMIDT u. A. schon manche Aufklärung erfahren. Die von Letzterem[1]) im Laboratorium HEIDENHAIN's angestellten Versuche wiesen nach, dass an den Kernen der Speicheldrüsenepithelien (Parotis des Kaninchens) nie Theilungsfiguren auftreten, auch wenn grosse Mengen eiweissreichen Secretes gebildet werden, dass also ein albuminatreiches Secret geliefert werden kann, ohne dass Zellen zum Zwecke seiner Bildung unterzugehen brauchen[2]). Diese von SCHMIDT für die Eiweissdrüse nachgewiesene Thatsache war für die Schleimdrüsen schon früher durch LAVDOWSKY[3]) festgestellt, später von STÖHR[4]) bestätigt worden. HEIDENHAIN[5]) und LAVDOWSKY[6]) nehmen an, dass in Folge starker Thätigkeit der Drüsen eine Wucherung der Randzellen durch directe Theilung sich einstelle; von dem heutzutage geltenden Standpunkt indessen wird man weder dieser Auffassung als solcher noch den beigegebenen Abbildungen irgendwelche Beweiskraft beimessen dürfen.

---

1) CURT SCHMIDT, Ueber Kernveränderungen in den Secretionszellen L.-D. Breslau 1882.

2) l. c. p. 26.

3) M. LAVDOWSKY, Zur feineren Anatomie und Physiologie der Speicheldrüsen, insbesondere der Orbitaldrüse. (Arch. f. mikr. Anat. Bd. 13. 1877.)

4) PH. STÖHR, Ueber Schleimdrüsen. Sitzungsberichte d. Phys.-med. Gesellschaft zu Würzburg. 1884. Nr. 6 und 7.

5) HERMANN'sches Handbuch, Bd. V, pag. 65—66.

6) Loc. cit. pag. 333, 335 u. ff.

Thatsächlich liegt bis jetzt kein zwingender Beweis vor, dass die physiologische Regeneration der Speicheldrüsen mit einem Zerfall und nachfolgender Neubildung von Drüsenelementen einhergeht. Mitosen in normalen Speicheldrüsen eines ausgewachsenen Thieres wurden bislang nicht nachgewiesen; auch meine entsprechend angestellten Untersuchungen an Schleim- und serösen Drüsen haben mir stets negative Ergebnisse geliefert. Ebenso konnten BIZZOZERO und VASSALE [1]) in der Parotis, Submaxillaris, in den Schleimdrüsen und serösen Drüsen der Zunge nur sehr spärliche oder gar keine Karyokinesen nachweisen. Ich fand solche nur in Drüsen ganz junger (8—20 Tage alter) Kaninchen sowie, aber viel sparsamer, bei jungen Meerschweinchen. Die Speicheldrüsen bilden sich also, wie es scheint, ähnlich wie die Leber, beim Kaninchen erst im Extrauterinleben vollständig aus.

Aus den bisherigen zahlreichen Untersuchungen dürfte hervorgehen, dass die physiologische Regeneration, der Ersatz des während der Secretion verbrauchten Zellprotoplasmas völlig unterschieden werden muss von der wahren, morphologisch nachweisbaren Regeneration, wie sie unter pathologischen Bedingungen stattfindet, wenn durch irgend welche Schädlichkeit Drüsenelemente zu Grunde gegangen sind. Indessen ist diese pathologische Regeneration bisher nicht zum Gegenstand experimenteller Untersuchung gemacht worden. In den Arbeiten von BUDGE [2]) und von FEHR [3]) über die Exstirpation der Speicheldrüsen, welche in ihren Schlüssen nicht übereinstimmen, blieb die Frage nach der Möglichkeit einer partiellen Regeneration aus zurückgelassenen Drüsenresten unberücksichtigt.

Dass aber in der That die Secretionszellen der Speicheldrüsen unter pathologischen Bedingungen in Wucherung gerathen können, zeigt die von CANALIS [4]) citirte Beobachtung von BIZZOZERO und VASSALE, welche in der Umgebung eines Krebsknotens an der Zungenbasis beim Menschen Mitosen in den Ausführungsgängen

---

1) Ueber den Verbrauch der Drüsenzellen der Säugethiere in erwachsenen Drüsen. Centralbl. f. d. m. W., 1885, Nr. 4.

2) Berliner med. Zeitschrift. 1842. p. 92.

3) Ueber die Exstirpation sämmtlicher Speicheldrüsen beim Hunde. Dissert. Giessen. 1862.

4) Sulla reazione degli elementi delle cassule surrenali e delle ghiandole sottomascellari all' irritazione traumatica. — Giornal. d. Ac. d. Medic. d. Torino, 1885, Nr. 3—4, p. 181—182.

einer serösen Drüse fanden. CANALIS konnte ferner beim Hunde am dritten Tage nach einer Verletzung der Submaxillardrüse Kerntheilungsfiguren in den Drüsenzellen nachweisen.

Ich untersuchte die partielle Regeneration nach traumatischen Eingriffen an der Infraorbitalis und Submaxillaris des Kaninchens, welche den Typus der serösen Speicheldrüsen inne haben, und zwar an letzterer ausschliesslich die frühesten Stadien nach der Verletzung.

Der Eingriff bestand in Schnittwunden oder in Excision kleiner Drüsenstückchen, unter aseptischen Cautelen und mit möglichster Schonung benachbarter Gefässe und Nerven. Die übrige Art und Weise der Untersuchung blieb die schon früher beschriebene.

Bei der Infraorbitalis treten alle regenerativen Erscheinungen in grösserer Ausdehnung auf; ihre Drüsenelemente sind viel empfindlicher und proliferationsfähiger als an der Submaxillaris.

Die ersten Zeichen der Regeneration, Vergrösserung des Kerns, Zunahme des Chromatins, sind schon 15—18 Stunden nach der Verletzung sichtbar. Grössere, zackige Chromatinklümpchen, wie in der Leber und Niere, kommen nur sehr selten vor. Nach 24 Stunden pflegen schon fast alle Stadien der mitotischen Kerntheilung vorhanden zu sein (Tafel III, Fig. 1—7), besonders klar in der Orbitalis, doch niemals so schön wie in der Leber, Niere, in den Meibom'schen Drüsen. Immerhin kann man auch hier die gleichmässig feinkörnige Beschaffenheit des Kerns (Fig. 6 *b*) und die reihenartige Anordnung der Chromatinkörnchen vor der dichten Knäuelform erkennen. Sehr undeutlich sind die Tochterknäuel (Fig. 4), welche in Form stark gefärbter ovaler Bildungen, mit einem achromatischen Bündel vereinigt, auftreten. Die Kerne der Speicheldrüsenepithelien sind überhaupt recht klein, noch mehr die Tochterkerne, so dass die einzelnen Fäden für das Auge zusammenfliessen. Das achromatische Bündel lässt sich ziemlich gut im Stadium der Metakinese (Fig. 5 *e*) der Tochtersterne und der Tochterknäuel (Fig. 4 und Fig. 5 *f*) erkennen.

Nach schwereren Verletzungen treten die Mitosen in grosser Ausdehnung um die Wunde herum auf, einige Male sogar an sehr entfernten Stellen. Meist liegen die Kerntheilungsfiguren in der Umgebung der stark erweiterten Arteriolen, welche von zahlreichen ausgewanderten Blutkörperchen umschlossen werden.

Die üppige Wucherung sehr zahlreicher Drüsenzellen, hie und da im ganzen Bereiche des Organs, ruft nach 4—5 Tagen eine Ver-

grösserung der Drüse hervor; sie sieht alsdann stark hyperämisch aus und zeigt unter dem Mikroskop eine bedeutende Zunahme an drüsigen Elementen; die Alveolen sind dicht gedrängt, vollgepfropft mit äusserst zahlreichen Zellen, öfters mit zwei Kernen.

Die Zellen mit ruhenden Kernen werden anscheinend durch die benachbarten vergrösserten, in Wucherung begriffenen Zellen comprimirt zu abgeplatteten oder keilartigen, dunkel sich färbenden Formen (Fig. 5—7 α^1—α^2).

Viele der letzteren ähneln sehr den Randzellen (Halbmonde, Gianuzzi) der Schleimdrüsen [1]), ein Umstand, der sehr zu Gunsten der von STÖHR [2]) aufgestellten Ansicht von dem Zustandekommen eines Theiles der Halbmonde spricht. STÖHR sagt:

„Gehen wir von einem Momente aus, in welchem die Drüsenzellen alle gleich beschaffen sind, alle gleich protoplasmatisch, in gleichmässiger Ausdehnung das Drüsenlumen begrenzen, also von einem Stadium, wie es etwa nach sehr starker Reizung zur Beobachtung gelangt. Nun beginnt in einigen Zellen die schleimige Metamorphose, die anderen bleiben einstweilen unthätig. Diese letzteren werden durch die sich blähenden, Schleim producirenden Zellen zusammengedrückt, vom Lumen abgedrängt und stellen so die Halbmonde dar. Mit der Entleerung des Schleimes fallen die Schleimzellen zusammen, die Halbmonde vergrössern sich, von Druck befreit, und werden bis zum Drüsenlumen reichend zu grösseren protoplasmatischen Zellen, deren Inhalt allmählich schleimig metamorphosirt wird."

Wie nach STÖHR die sich blähenden, Schleim producirenden Zellen in der normalen Schleimspeicheldrüse die ruhenden Epithelien comprimiren, stelle ich mir vor, dass auch das Verhältniss zwischen wuchernden und nicht wuchernden Epithelien unter pathologischen Bedingungen sich gestalte. Dafür spricht auch, dass die halbmondähnlichen, abgeplatteten Zellen vollständig in späteren Zeiten vermisst werden, wenn die Wucherung aufgehört und das Gleichgewicht zwischen den Zellen in der Alveole sich wieder hergestellt hat.

---

1) Bekanntlich finden sich die Randzellen (Primitiv-Zellen von LAWDOWSKY) nur in Alveolen der Schleim-Speicheldrüsen.

2) PH. STÖHR, Ueber Schleimdrüsen. (Sitzungsberichte d. Ph.-med. Gesellschaft zu Würzburg, p. 99—100).

In vielen Alveolen finden sich neben den Zellen mit runden, differenzirt gefärbten Kernen auch solche Epithelien mit zackigen, diffus gefärbten Kernen, wie sie den ruhenden Zellen zukommen (Fig. 5—7, α), und zwar sowohl in den hellen (α) als auch in den abgeplatteten (α^2) Zellen, zum Beweis, dass in der gleichen Alveole nicht alle Drüsenzellen sich in dem gleichen Zustand der Thätigkeit befinden. Ausserdem sieht man in grosser Ausdehnung um die Wunde ganze Gruppen von Alveolen ausschliesslich angefüllt mit grossen, hellen Zellen, deren Kern sich im Ruhezustand befindet, während andere Alveolen nur Zellen mit thätigen Kernen enthalten. Diese Unregelmässigkeit in der Vertheilung der Thätigkeit einzelner sowohl als ganzer Alveolengruppen mag z. Th. auf ungleicher Blutvertheilung, z. Th. auf verschiedener Nervenreizung beruhen. Jedenfalls zeichnen sich die Drüsenzellen, wie in der Leber und der Niere, auch hier durch eine erhebliche Selbständigkeit aus.

Die regenerative Thätigkeit der Secretionszellen dauert bei den Speicheldrüsen im Allgemeinen nicht lange; schon 5—6 Tage nach der Verletzung findet man fast keine Mitosen an den Drüsenzellen mehr. Dagegen beginnt um diese Zeit eine Epithelwucherung an den Endzweigen der Drüsengänge (Schaltstücke, Ebner[1]), insbesondere an den Stellen, wo in den ersten Tagen in Folge der Circulationsstörungen in der Nähe des Blutgerinsels Drüsenparenchym der albuminoiden und fettigen Degeneration verfallen ist; die betroffenen Alveolen veröden, das Bindegewebe aber geräth in starke Wucherung, so dass man am 6.—7. Tage schon reichlich Fibroblasten und wuchernde Bindegewebskerne vorfindet. Gerade hier wuchert nun auch das Epithel der Schaltstücke in ausserordentlicher Ueppigkeit (Tafel IV, Fig 8 u. 9). Im Ganzen wiederholt sich ein ähnlicher Process wie in der Leber: in das Gebiet der zu Grunde gehenden Secretionszellen wachsen dunkel sich färbende Ausstülpungen von Drüsengängen hinein; dieselben besitzen sehr verschiedene, bald kolbenartige, bald streifige, feinere und plumpere, längere und kürzere Formen und durchwachsen in allen Richtungen das gewucherte Stützgewebe des ursprünglichen Parenchyms, sich bei schwacher Vergrösserung von ersterem deutlich abhebend; der Inhalt der Alveolen bildet höchstens noch ein Häufchen von Fetttropfen (Tafel IV, Fig. 8). Die Venen sind stark erweitert. Die

1) Arch. f. mikroskop. Anat. Bd. VIII, pag. 498, 1872.

verschieden gestalteten Wucherungen setzen sich aus dichtgedrängten Zellen mit grossen, embryonalen, theils chromatinarmen, theils chromatinreichen Kernen zusammen; dazwischen finden sich zahlreiche Mitosen. Zellgrenzen lassen sich nicht deutlich nachweisen, so dass die Kerne in einer Art von „substance fondamentale" der französischen Autoren zu liegen scheinen (Tafel IV, Fig. 9). Zwischen den neugebildeten Gängen liegen da und dort Mitosen der Bindegewebszellen sowie der Capillarendo thelien.

Die neugebildeten Drüsengänge erfahren, soweit meine Untersuchungen reichen, in der Folge zweierlei Umwandlungsprocesse. Der grössere Theil derselben verfällt einer regressiven Metamorphose, unter Bildung von riesenzellenähnlichen Conglomeraten, oder von kleinen Cysten oder von Häufchen von Fetttropfen, wie man sie 15—20 Tage nach der Verletzung in dem verdichteten Bindegewebe nachweisen kann. Der kleinere Theil, nämlich die feineren Gänge, welche an das erhaltene Parenchym grenzen und vielleicht mit den Ausführungsgängen in Verbindung stehen, wandeln sich höchst wahrscheinlich zu neuen Drüsenalveolen um. In späteren Stadien, nach 15—20 Tagen, grenzt sich nämlich das alte, erhaltene Parenchym von der Narbe durch eine Schicht von Alveolen mit jungen, grosskernigen Zellen ab, welch' letztere anscheinend von den gewucherten Gängen abstammen.

Bei den Speicheldrüsen wird also das durch den Eingriff vernichtete Drüsenparenchym theils durch eine Wucherung der Secretionszellen wieder ersetzt, theils durch partielle Umwandlung der neugebildeten Drüsengänge in Drüsenalveolen.

Fig. 1.



Fig. 2.

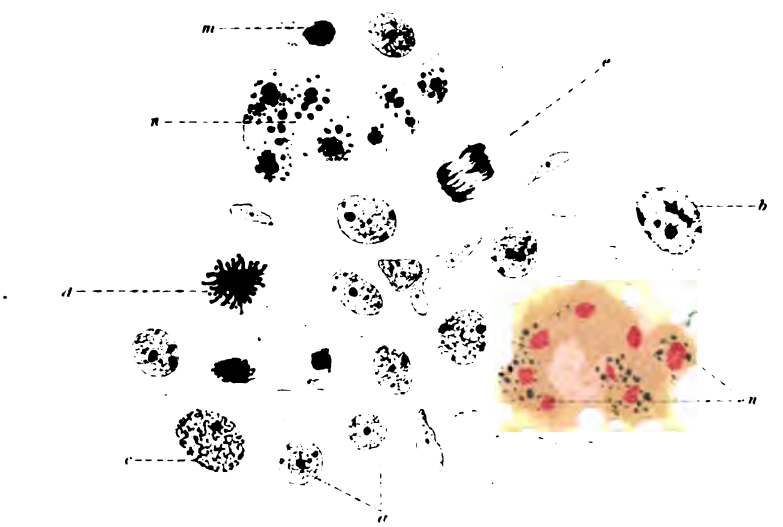

Erklärung der Abbildungen.

Tafel I.

Fig. 1. Nierengewebe aus der Nachbarschaft einer Schnittwunde (Meerschweinchen), 2 Tage nach der Verletzung. In manchen von den Kanälchen liegen hyaline Cylinder. Das Epithel befindet sich theils im Zustande der trüben Schwellung, theils im Zustande lebhafter Wucherung.

a ruhende Kerne; *a* [1] Bereicherung an Chromatin und Vergrösserung der Kerne; *b* Auftreten der Chromatin-Klümpchen; *b* [1] Zerfall der grossen Klümpchen in gleichmässige kleine Körner; *c* dichter Knäuel; *c* [1] Uebergang des dichten Knäuels zum lockeren; *d* Sternform (Kranz); *α* dichter Knäuel eines Bindegewebskernes; *m* Epithelien im Zustande trüber Schwellung, noch nicht desquamirt.

Fig. 2. Aus der gleichen Niere, andere Stelle. Im Innern der Kanälchen liegen Cylinder (*n*), aus den abgefallenen degenerirten Epithelien bestehend; an manchen Kanälchen ist der durch Abstossung frei gewordene Platz durch den Wucherungs-Process der erhaltenen Epithelien noch nicht ausgefüllt. *a*, *b*, *c*, *d* dieselbe Bedeutung wie in Fig. 1; *e* Tochtersterne (Tonnenform).

Beide Figuren gezeichnet mit Zeiss, Oel-Im. Obj. $^1/_{12}$, Ocul. I. Chrom-Osmium-Essigsäure-Fixirung mit nachfolgender Alcohol-Härtung. Safranin-Picrinsäure-Färbung.

Tafel II.

Fixirung, Härtung und Färbung und Vergrösserung wie in Tafel I.

Fig. 3. Nierengewebe von der Grenze der Narbe, 25 Tage nach der Exstirpation eines oberflächlichen Nierenstückchens (Kaninchen). Angrenzende Nierenkanälchen haben in Folge starker Wucherung ihre Gestalt ganz verändert bis zum Verschwinden der Lichtung.

a Zustand der gleichmässig feinkörnigen Beschaffenheit des Kerns; *b* dichter Knäuel; *c* Tochtersterne; *α* Fibroblasten im jungen lockeren Bindegewebe; *β* Sternform einer Bindegewebs-Zelle; *e* emigrirte Leucocyten in der Umgebung eines kleinen Gefässes in der Narbe.

Fig. 4. Harnkanälchen aus der Umgebung einer Verletzungsstelle (Kaninchen), 1 Monat nach der Operation.

Epithelien mit zwei und vier Kernen, sowie Zellen mit einem enorm grossen difformirten Kerne, welcher als Folge einer unvollkommenen Kerntheilung oder als Resultat eines Zusammenfliessens getheilter Tochterkerne aufzufassen ist.

Fig. 5. Nierenkanälchen eines Meerschweinchens, 15 Tage nach der Verletzung.

a Zelle mit ruhendem Kern; a^1 helle Zelle mit beginnender Mitose; a^2 Sternform; *b* dunkle Zelle; b^1 dunkle Zelle mit Knäuelform.

Fig. 6. Nierenkanälchen vom Kaninchen, 20 Tage nach der Verletzung. *a* heller Kern mit differenzirtem Chromatin; a^1 diffus gefärbter Kern; *α* Zusammenfliessen von zwei Kernen in einer stark vergrösserten Zelle; der eine ist diffus, der andere differenzirt gefärbt.

Fig. 7. Sammelröhrchen vom Meerschweinchen, 20 Tage nach der Exstirpation eines keilförmigen Nierenstückchens. Die Lichtung ist ausgefüllt mit einer Masse aus abgestossenen verfetteten Epithelien, weissen und rothen Blutkörperchen im Zustande des Zerfalles. Dunkle und helle Epithelzellen.

a a^1 Kerntheilungsfiguren in hellen Zellen; *b* dunkle abgeplattete Zellen.

Fig. 3.

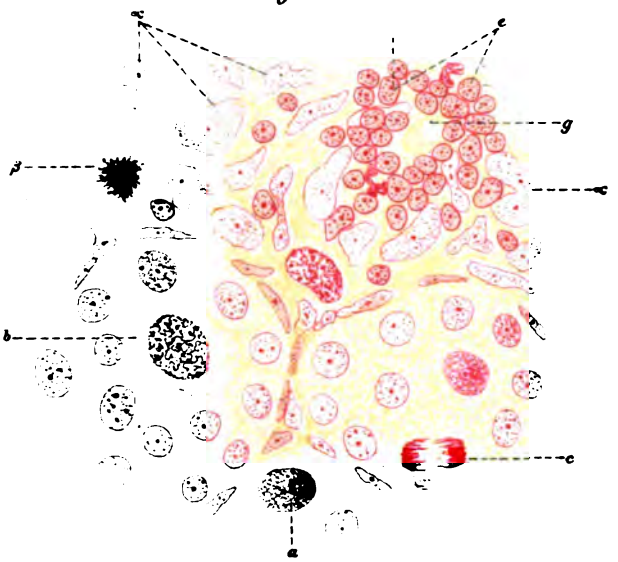

Fig. 4.

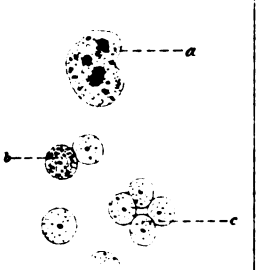

Fig. 5.

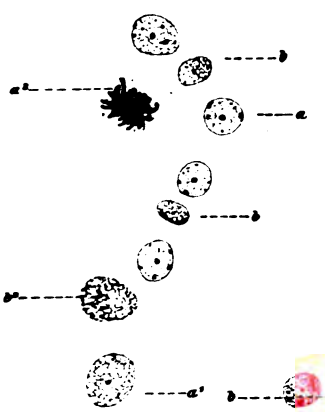

Fig. 6.

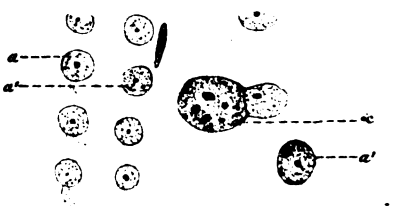

Fig. 7.

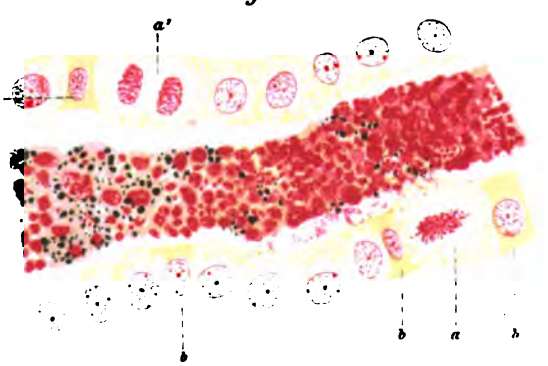

Verlag von Gustav Fischer in Jena.

Tafel III.

Fig. 1—4. Alveolen aus der Submaxillaris eines ausgewachsenen Kaninchens, 2 Stunden nach der Verletzung.

1 Knäuelform; 2 Sternform (Kranz); 3 Tochtersterne; 4 Tochterknäuel.

Fig. 5—6. Alveolen aus der Infraorbitalis vom Kaninchen, 2 Tage nach einer schweren Verletzung (Ausschneiden eines Stückchens der Drüse.

a Zellen mit ruhenden Kernen; a^1 Vergrösserung des Kernes mit Auftreten von grösseren Chromatin-Klümpchen; *b* Zelle mit vergrössertem Kern im Zustande der gleichmässig feinkörnigen Beschaffenheit des Chromatins; *c* dichter Knäuel; *d* lockerer Knäuel; *e* Metakinese; *f* Tochtersterne; α Zellen mit geschrumpften, diffus gefärbten Kernen (Zustand der physiolog. Ruhe); α^1 abgeplattete keilförmige Zellen; α^2 eben solche Zellen mit abgeplatteten Kernen.

Fig. 7. Alveolen aus der Infraorbitalis des Kaninchens, 24 Stunden nach der Verletzung. Bedeutung der Buchstaben dieselbe wie bei Fig. 5 und 6.

Flemmingsche Fixirung. Safranin-Picrinsäure-Färbung. Bei $^1/_{12}$ Oel.-Im. System Seibert gezeichnet.

Taf. IV.

Fig. 8 u. 9. Aus der Infraorbitalis des Kaninchens, 7 Tage nach dem Ausschneiden eines Drüsenstückchens; Stellen des untergegangenen degenerirten Parenchyms mit neugebildeten Drüsengängen.

Fig. 8. *a* Normal erhaltene Drüsen-Alveolen, untermischt mit fettig degenerirten; *b* Ausstülpungen der neugebildeten Drüsengänge mit da und dort wahrnehmbaren Mitosen; *c* Theil des Fibringerinsels an der Stelle der Wunde; *d* stark erweiterte Venen.

Vergrösserung: Hartnack Obj. 5. Ocul. 2.

Fig. 9. Stelle des früheren Präparates mit starker Vergrösserung gezeichnet (Oel.-Im. $^1/_{12}$ Seibert. Ocul. 1).

a Kolbenartige Ausstülpungen mit ruhenden und in Wucherung begriffenen Kernen. In der Protoplasmamasse keine Zellgrenzen; *b* Alveolen im Zustande der Fettdegeneration.

Fig. 1

Fig. 2.



Fig. 3.

Fig. 4.

Fig. 5.

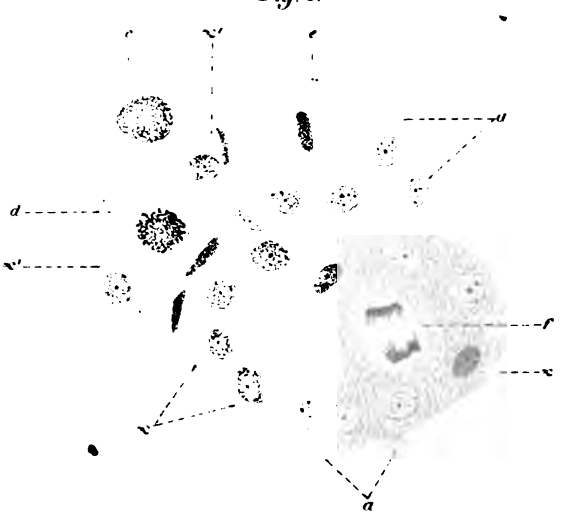

Fig. 6.

Fig. 7.



Gustav Fischer

Fig. 8.

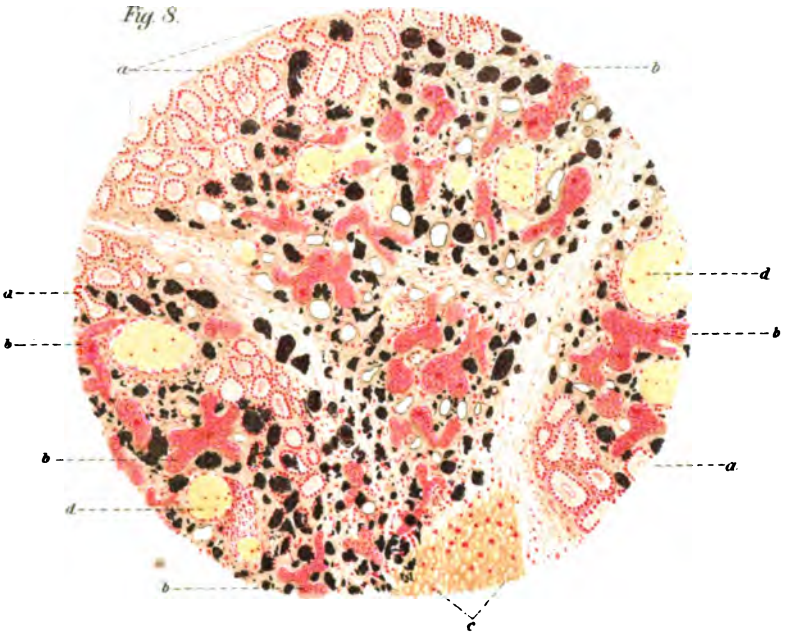

Fig. 9.

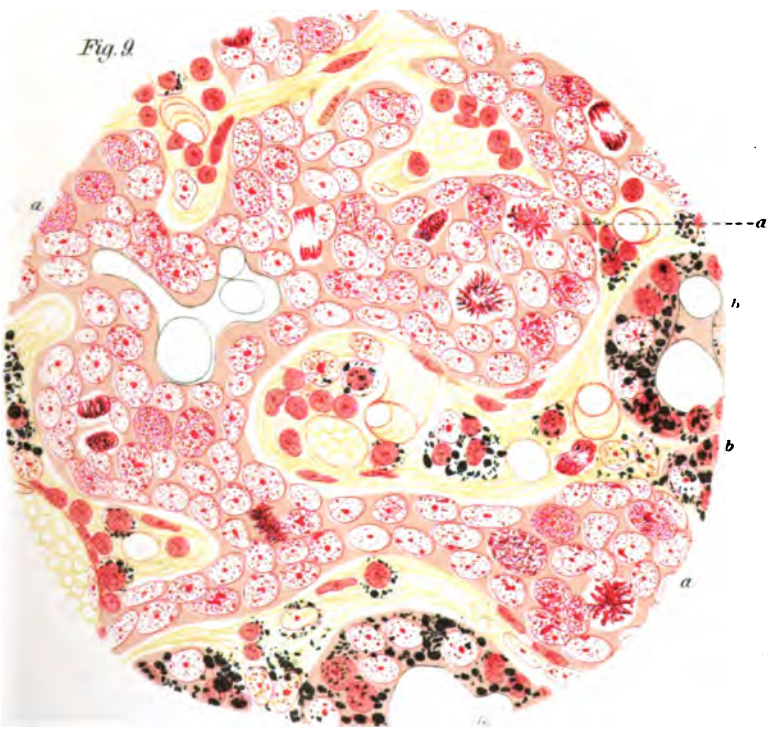

II.

Ueber die pathologisch-anatomischen Veränderungen der Haut nach der Einwirkung von Jodtinctur.

Von

Dr. Edmondo Coen.

Mit Tafel V und VI.

Ueber die Art und Weise, wie die in der Praxis so viel verwendete Jodtinctur auf die Gewebe der bepinselten Haut oder Schleimhaut wirkt, ist zur Zeit kaum viel mehr bekannt, als dass dieselbe ein reizendes, Entzündung erregendes, ableitendes Mittel darstellt.

Von den bisher erschienenen Arbeiten über diesen Gegenstand will ich nur die wichtigsten anführen.

Schuchardt [1]) hebt die entzündliche Wirkung der Jodtinctur auf die Haut hervor und vergleicht sie mit der Cantharidentinctur, erwähnt auch, dass die Jodtinctur, häufig applicirt, sogar Blasen hervorbringen kann. Nothnagel und Rossbach [2]) sagen: die Jodtinctur bedingt auf der Haut nach öfterer Einpinselung Prickeln und Stechen, Hautentzündung mit Auswanderung der weissen Blutkörperchen; ausserdem kann die Jodtinctur auch auf die tieferen subcutanen Schichten wirken. Bernatzik [3]) spricht ebenfalls von einer reizenden entzündlichen Wirkung der Jodtinctur, welche, wenn sie kräftiger applicirt wird, Desquamation der Oberhaut, Entwickelung von Blasen und Ausfallen der Haare bedingt. Schmiedeberg [4]) meint: bei Einpinselung mit einer Jodlösung entsteht in Folge der Reizung, die das Mittel verursacht, an der Applicationsstelle in mässigem Grade eine chronisch verlaufende Entzündung oder auch nur eine Steigerung der gewöhnlichen Ernährungsvorgänge, unter

---

1) B. Schuchardt, Handbuch der all. und spec. Arzneimittellehre und Receptirkunst. Braunschweig 1858, S. 205.

2) Nothnagel und Rossbach, Handbuch der Arzneimittellehre. Berlin 1880, S. 259.

3) Bernatzik, Real-Encyclopädie etc. von Eulenburg. Wien und Leipzig 1881, Bd. VII.

4) O. Schmiedeberg, Grundriss der Arzneimittellehre. Leipzig 1883, S. 191.

deren Einfluss pathologische Producte häufig zur Resorption gelangen. Binz [1]) glaubt, dass diese reizende Wirkung auf die Haut dem entzündlichen Vorgange beim Erysipelas ähnlich sei. Schede [2]), welcher sich mit der Frage eingehender beschäftigt hat, theilte auf dem ersten chirurgischen Congresse in Berlin die Resultate seiner Arbeit mit. Bepinselte er die Haut von Kaninchen mit Jodtinctur, so sah er nach einigen Minuten folgende pathologischen Veränderungen: eine starke Erweiterung und Ueberfüllung der Gefässe mit Blut, dann folgt dieser Hyperämie zunächst eine sehr starke Durchtränkung der Gewebe mit Blutplasma, so dass sie auf das 4—5fache ihrer normalen Dicke anschwellen. Schon nach zwei Stunden sieht man hier und da zahlreichere lymphoide Elemente besonders in der unmittelbaren Nähe der Venen und Capillaren auftreten. Dieselben vermehren sich in einer ganz rapiden Weise zuerst im Unterhautbindegewebe, dann auch in der Lederhaut, in dem Zwischenmuskelgewebe und im Periost der darunter liegenden Knochen. Es kommt weiterhin sogar zu entzündlicher Reizung des Knochenmarks, zur Lockerung und Lösung der Epiphysenknorpel. Diese Wanderzellen vergrössern sich, nehmen verschiedene Formen an, haben mehrere Kerne und wandeln sich in Bindegewebe um. Aber nicht alle amöboiden Zellen erreichen eine höhere Organisationsstufe. Viele wandern wohl unzweifelhaft schon früh in die Lymphgefässe zurück. Etwa vom 5. bis 6. Tage an beginnt eine andere Reihe von Umwandlungen, eine fettige Metamorphose, die zunächst wohl ausschliesslich die alten zelligen Bestandtheile des Bindegewebes betrifft, der aber dann auch ein grossen Theil der jungen Zellen verfällt. Der ganze Process ist nach 14—16 Tagen noch keineswegs beendet. Wahrscheinlich dauert sogar die Ueberproduction von Bindegewebszellen, die nach kurzer Existenz wieder fettig zerfallen, noch erheblich länger an, bis endlich Alles wieder in den früheren Zustand kommt.

---

1) Dr. C. Binz, Vorlesungen über Pharmakologie für Aerzte und Studirende. Berlin 1884, S. 188.

2) Dr. Max Schede, Ueber die feineren Vorgänge nach der Anwendung starker Hautreize, besonders der Jodtinctur. Verhandlungen der Deutschen Gesellschaft für Chirurgie. I. Congress, Berlin 1872, S. 86—93.

In der Discussion sagte VOLKMANN, dass er Untersuchungen über die Wirkung der Jodtinctur auf die Haut beim Menschen gemacht habe; hier findet man einen Tag nach der Bepinselung eine so colossale Auswanderung weisser Blutelemente, dass die Haut von denselben ganz durchsetzt ist, das subcutane Zellgewebe bis in die tiefsten Schichten, und ein microscopischer Schnitt so aussieht, als ob man eine diffuse Eiterung des Zellgewebes vor sich hätte.

Die erwähnten Arbeiten lassen, wie leicht ersichtlich, noch sehr weite Lücken übrig, so dass es mir zeitgemäss erschien, die Frage unter Anwendung der modernen Technik, insbesondere mit sorgfältiger Berücksichtigung der Veränderungen, welche sich unter der Jodwirkung an den einzelnen Geweben abspielen, einer erneuten experimentellen Prüfung zu unterziehen. Ein Hauptgewicht legte ich dabei auf das Studium der Gewebswucherung, unter Zuhilfenahme der von FLEMMING u. A. ausgebildeten Fixations- und Färbetechnik.

Während ich mit dieser Arbeit beschäftigt war, erschien eine Veröffentlichung meines Freundes Dr. GIOVANNINI [1]), welche das von mir in Angriff genommene Thema allerdings nur streifte, da GIOVANNINI ausschliesslich über die entzündlichen und neoplastischen Processe der Haut und über die physio-pathologischen Vorgänge der platten Epithelien berichtet.

Er bepinselte die innere Fläche des Kaninchenohres ein Mal und fand nach einem Tage in den Epithelialzellen karyokinetische Vorgänge, und zwar an 2 oder 3 Gruppen von Zellen in den tieferen Schichten des Rete Malpighii. Bei wiederholten, 2—3maligen auf die Haut des Menschen applicirten Bepinselungen beobachtete er, dass nach dem theilweisen Schwund der Hornschicht und der granulirten Schicht zahlreiche Zellen des Rete Malpighii vergrössert und in Mitosis begriffen waren. Unter den Kerntheilungs-Figuren überwogen die Polarsterne, von welchen man 10—12 in einem Gesichtsfelde sehen konnte. In der Cutis waren die Gefässe erweitert und in deren Umgebung das Bindegewebe mit weissen Blutkörperchen infiltrirt. Im Endothel der Gefässe und in den weissen

1) Dr. SEBASTIANO GIOVANNINI, Ricerche intorno ad alcune lesioni infiammatorie e neoplastiche della pelle e speciale contribuzione alla fisio-patologia dell' epitelio pavimentoso stratificato. Archivio per le Scienze Mediche Torino 1886, X, Nr. 16, pag. 315.

Blutkörperchen liessen sich nur wenige karyokinetische Figuren nachweisen.

Weiterhin berichtet GIOVANNINI, dass bei mehrmaligem Bepinseln der Haut über einer inguinalen eitrigen Periadenitis zahlreiche Kerntheilungs-Figuren in den tiefsten Partien des Rete Malpighii, eine Verbreiterung der Gefässe in der Haut und eine Infiltration mit weissen Blutkörperchen im perivasculären Bindegewebe zu sehen waren. Die fixen Zellen des Bindegewebes erschienen vergrössert und einige Leukocyten in Mitosis begriffen.

Meine Untersuchungen beziehen sich auf die Einpinselung von starker Jodtinctur auf die Haut des Menschen, des Meerschweinchens und des Kaninchens. Die Jodtinctur wurde mit grösserer oder geringerer Intensität auf die einzelnen Stellen applicirt und letztere in verschiedenen Zeiträumen untersucht, um einen genügenden Ueberblick über die fortschreitenden Veränderungen zu erlangen.

Der Uebersichtlichkeit wegen will ich das Resultat der zahlreichen Untersuchungen je nach dem Versuchsobject in drei Abtheilungen vorlegen.

Die mit Jodtinctur behandelten Hautpartien wurden dem lebenden Object entnommen und sofort in die Chrom-Essig-Osmiumsäure-Mischung von FLEMMING [1]) gebracht, nach etlichen Tagen gewässert und in Alcohol gehärtet. Die mit dem Mikrotom erhaltenen Schnitte wurden mit wässriger Safraninlösung und alcoholischer Picrinsäurelösung oder mit der etwas modificirten Gram'schen Methode gefärbt.

1. Einwirkung der Jodtinctur auf die Haut des Menschen.

Für diese Beobachtungen benutzte ich die Haut zweier Kranken der chirurgischen Klinik, welche mir in liebenswürdigster Weise von Herrn Professor BRUNS zur Verfügung gestellt wurden. Bei einem der Patienten, welchem der Unterschenkel in der unteren Hälfte amputirt werden sollte, bepinselte ich die Rückseite des

1) Dr. W. FLEMMING, Mittheilung zur Färbetechnik. Ein neues Verfahren zum bequemen Aufsuchen von Zelltheilungen und zur Hervorhebung der Nucleolen. Zeitschrift für wissensch. Mikroskopie u. s. w. Braunschweig 1884, Bd. I, S. 349.

Fusses, welche vollständig gesund war, drei Mal am ersten Tage mit Jodtinctur, ebenso an andern Stellen des Fusses in den darauffolgenden Tagen. Bei einer älteren Frau mit einem auf der rechten Schulter liegenden Lipoma bepinselte ich die Haut über demselben mit Jodtinctur fünf Mal in 24 Stunden. Die betreffenden Hautstellen der beiden Kranken wurden während der Operation herausgeschnitten und sofort in Flemming'sche Flüssigkeit gebracht.

A. Allgemeine entzündliche Vorgänge und Veränderungen an den Blutgefässen.

Schon 24 Stunden nach mittelstarker Bepinselung beobachtet man (Pat. I) in der Haut einen entzündlichen Vorgang. Man findet namentlich im Bindegewebe der Cutis und in den Papillen, vorherrschend in der Umgebung der Gefässe, eine Auswanderung von sehr zahlreichen Leukocyten, welche diese Gewebe infiltriren; ausserdem sind dieselben auch im tiefer gelegenen Bindegewebe der Haut anzutreffen, wo aber die Entzündung nicht so stark wie in den oberen Partien ausgeprägt ist. Einige Leukocyten endlich sind zwischen den epithelialen Elementen des Rete Malpighii in den tieferen Schichten vorhanden.

Wenn die Jodtinctur häufiger auf die Haut applicirt wurde (Patientin II), so war die Anhäufung der Leukocyten eine stärkere und die tieferen Schichten des Rete Malpighii erschienen von den Leukocyten dichter infiltrirt. In grosser Anzahl finden sich dieselben auch im subcutanen Bindegewebe. Ausserdem kann man eine sehr grosse Menge formlosen Exsudates, welches das Bindegewebe durchsetzt und sich in den Bindegewebs- und lymphatischen Räumen ansammelt, nachweisen. In diesem Exsudate sind auch Fibrinnetze, welche in sich Leukocyten einschliessen, deutlich wahrnehmbar. Diese farblosen Blutkörperchen zeigen die verschiedenartigste Form und Gestalt des Kernes. Mit einem einzigen Kern versehene Leukocyten findet man nur in geringer Anzahl, während zum grossen Theil dieselben zwei, drei, vier und fünf Kerne aufweisen, welche sich in verschiedener Gruppirung darstellen.

Schnitte nach zweitägiger mittelstarker Bepinselung zeigen, dass das entzündliche Product sowohl in Bezug auf die Menge des formlosen Exsudates, als auch in Betreff der Zahl der Leukocyten zugenommen hat. Nach vier Tagen sieht man zwischen den farblosen Blutkörperchen einige Körnchen, welche wahrschein-

lich als zerfallene Leukocyten anzusprechen sind. Ausserdem ist dann die Zahl der einkernigen Leukocyten vermehrt, während die der mehrkernigen verringert ist. Das formlose Exsudat ist zum Theil wieder resorbirt, und die Fibrinnetze sind einer fettigen Degeneration verfallen. Deutlicher wird das Bild nach an fünf Tagen wiederholter Bepinselung. Hervorheben möchte ich, dass ich in den bisher besprochenen Schnitten niemals Mitosen in Leukocyten nachweisen konnte, wohl aber die verschiedenen Formen und die verhältnissmässig grosse Zahl der Kerne, wie ich schon oben erwähnt.

Was die Blutgefässe betrifft, so ist es bemerkenswerth, dass schon 24 Stunden nach der Bepinselung gleichzeitig mit dem entzündlichen Product, in den endothelialen Zellen der Gefässe einige Veränderungen an den Kernen auftreten. Die Chromatinkörnchen werden nämlich bedeutend grösser und zahlreicher, auch die Kerne sind im Ganzen vergrössert. Ausserdem findet man hier und da Endothelzellen mit Mitosen, namentlich die Knäuelform und die Sternform.

Waren die Bepinselungen zahlreicher und stärker, so treten diese Erscheinungen deutlicher zu Tage. Die Karyokinese der Endothelialzellen (Fig. 1, Tafel V) ist 2 Tage nach der Bepinselung stärker als bei schwacher Bepinselung vertreten; auch finden sich in der Umgebung der Gefässe, besonders deutlich an Querschnitten, verschiedene Zellen, welche wahrscheinlich von den Gefässen abstammen und mit Leukocyten vermischt sind. Die Mitosen der Endothelialzellen nehmen nach 3 und 4 Tagen immer mehr zu und sind nach 5 Tagen sehr zahlreich besonders an den Gefässen der Papillen vorhanden, wo die Kerntheilungs-Figuren alle möglichen Formen besitzen (Fig. 1, Tafel V, *a, b, c, d*; Fig. 2, Tafel V, *b*.). Auch die erwähnten, um die Gefässe gruppirten Zellen sind in dieser Zeit noch vermehrt.

B. Veränderungen an der Epidermis, den Drüsen und den Haaren.

Wird die Jodtinctur nur einmal applicirt, so sind in der Epidermis nach 24 Stunden, mit Ausnahme der characteristischen Färbung, welche schon makroskopisch wahrnehmbar ist, keine bedeutenden Veränderungen vorhanden. In der tiefen Schicht des Rete Malpighii sind einige Zellen in Karyokinese begriffen, aber die Zahl

derselben ist nicht viel grösser als in der normalen Haut. Die zwei und drei Tage fortgesetzten Bepinselungen bewirken eine Abhebung des Stratum corneum und Stratum lucidum. Bei viertägiger Bepinselung tritt eine Exfoliation ein, so dass die unterliegenden Schichten des Rete Malpighii unbedeckt bleiben; in diesen Schichten enthalten die am tiefsten gelegenen epithelialen Zellen zahlreiche Mitosen.

Die Sache verhält sich anders, wenn die Jodtinctur wiederholt und stärker aufgetragen wurde (Patientin II). Wo das Jod kräftig eingewirkt hat, kommt es zur Bildung von Blasen. Die epithelialen Zellen des Rete Malpighii der mittleren und tieferen Schicht quellen auf, weil das Exsudat in sie eingedrungen ist; es erscheinen ferner in ihrem Inneren Vacuolen, so dass das Protoplasma und der Kern zur Seite gedrängt werden, dann lösen sich beide auf und es bleibt nur die Membran der Zellen, welche eine kleine Höhle begrenzt, zurück. Diese kleinen Hohlräume verschmelzen untereinander, und es bildet sich so eine grössere Höhle. Das Stratum corneum wird dabei abgehoben und begrenzt den oberen Theil der Blasen. In letzteren findet man Exsudat, Blutkörperchen, Fibrin und die Reste der zerstörten epithelialen Zellen. In der Umgebung der Blasen und in den tiefen Schichten des Rete Malpighii sieht man, selbst wenn die mittleren zerstört worden sind, in den epithelialen Zellen Mitosen.

Die epithelialen Schichten der Haarbälge zeigen, während der ersten Tage der Bepinselung, viele Zellen in Mitosis, deren Zahl sich nach dem vierten und fünften Tage sehr vermehrt (Fig. 3, Taf. V *b*). Auch an den Schweiss- und Talgdrüsen lässt sich eine Vermehrung der Zellen mit Mitosen nachweisen.

C. Vorgänge im Bindegewebe.

Das cutane und subcutane Bindegewebe weist in den ersten drei Tagen nach der Bepinselung keine bedeutenden Veränderungen auf, es ist blos von farblosen Blutkörperchen und von Exsudat durchsetzt. Am vierten und fünften Tage sind die Kerne der Bindegewebszellen hier und da vergrössert und enthalten vermehrtes Chromatin; an einigen Zellen kann man karyokinetische Vorgänge wahrnehmen, und zwar am deutlichsten in dem die Gefässe umgebenden Bindegewebe. Die Lymphspalten sind vom ersten Tage an verbreitert und in den folgenden Tagen mit formlosem Exsudat und Detritusmassen angefüllt.

D. Mastzellen.

Wenn die Bepinselungen nicht sehr intensiv waren, so kann man einige wenige Mastzellen in den tiefen Schichten der Cutis oder im subcutanen Bindegewebe am 1., 2. und 3. Tage beobachten, und zwar meistens in der Umgebung der Gefässe. Waren die Bepinselungen stärker und andauernder, so trifft man die Mastzellen schon von dem ersten Tage an zahlreicher. Auch bei schwächerer Auftragung der Jodtinctur, wie bei Pat. I, vermehren sich in den nachfolgenden Tagen die Mastzellen, so dass in jedem Gesichtsfelde viele derselben zu sehen sind, besonders deutlich zwischen den Leukocyten (Fig. 1, Taf. V, *e*).

II. Einwirkung der Jodtinctur auf die Haut des Meerschweinchens.

A. Allgemein entzündliche Vorgänge und Veränderungen an den Blutgefässen.

Nachdem die Haare rasirt und die Haut mit Seife von dem Talg, welcher die Haut reichlich bedeckt, befreit war, wurden mehrfache Bepinselungen auf dieselbe in einer Sitzung applicirt. Wenn man die Hautschnitte 8 Stunden nach der Bepinselung untersucht, beobachtet man schon einen beginnenden entzündlichen Process. Das Bindegewebe der Papillen, der Cutis und das subcutane Bindegewebe sind mit einer grossen Menge formlosen Exsudates infiltrirt, ausserdem findet man zahlreiche Gruppen von Leukocyten vorherrschend um die Gefässe gelagert. Diese Leukocyten infiltriren auch die tiefen Schichten des Rete Malpighii und haben grösstentheils 2 bis 5 Kerne, welche sich verschieden gruppiren, während die einkernigen farblosen Zellen sehr selten auftreten. Schliesslich sieht man auch einige dieser Leukocyten von stark gefärbten Körnchen durchsetzt.

Zwanzig Stunden nach der einmaligen Bepinselung hat die Menge des formlosen Exsudates, und der Leukocyten zugenommen. Nach zwei Tagen erreicht die Entzündung einen noch höheren Grad, wenn die Jodtinctur ziemlich stark aufgetragen und besonders auf empfindliche Stellen applicirt wurde. Wenn man zum Beispiel die Haut der Lippen bepinselt, so entstehen Blasen,

welche mit Exsudat, Leukocyten und Blut gefüllt sind. Ferner infiltriren die entzündlichen Producte auch die Cutis, das Bindegewebe zwischen den Muskelfasern und dringen bis an die innere Schleimhaut der Lippen vor. Stärkere und häufige Bepinselungen können sogar bis zur Necrose der Cutis und der Papillen, wo sich dann eine mit Detritus gefüllte Höhle bildet, führen.

Sind die mit Jodtinctur behandelten Hautstellen weniger empfindlich, wie zum Beispiel die Fusssohle, so wirken wiederholte Bepinselungen (4 oder 5 Mal) in geringem Grade, und nach zwei oder drei Tagen ist nur eine Hyperämie und das Auftreten einiger um die Gefässe sich lagernder Leukocyten zu constatiren.

Am dritten Tage nach der Bepinselung ist das formlose Exsudat, die Fibrinnetze und die Ansammlung der farblosen Blutkörperchen am massenhaftesten; am fünften Tage beginnt zum Theil schon die Resorption des formlosen Exsudates, eine Anzahl von Leukocyten zerfällt zu körnig-fettigen Massen. Sechs und sieben Tage nach einmaliger Application der Jodtinctur verschwindet das amorphe Exsudat vollständig. In gleicher Weise sind auch die meisten vielkernigen Leukocyten verschwunden, und an deren Stelle sind fettige, mit Flemming'scher Lösung sich schwärzende, und albuminoide Körnchen getreten. Ziemlich zahlreich bleiben die einkernigen farblosen Blutkörperchen, von welchen einige vergrössert sind, zurück. In keinem Präparate sind aber Mitosen in den Leukocyten wahrzunehmen.

Acht oder zehn Tage nach einmaliger reichlicher Auftragung der Jodtinctur tritt an den Stellen, wo eine grosse Menge des entzündlichen Productes vorhanden war und zu partieller Necrose geführt hatte, eine nicht unerhebliche Masse von Keimgewebe auf, aus rundlichen, spindelförmigen und sternförmigen Zellen mit vergrösserten, chromatinreichen Kernen bestehend. Zwischen diesen neugebildeten Elementen befinden sich auch einige runde, ovale oder birnförmige Zellen mit reichlichem Protoplasma und einem runden, intensiv gefärbten Kern. Ob diese Zellen von Endothelien abstammen, ob sie vergrösserte Leukocyten oder präexistirende Bindegewebselemente sind, lässt sich nicht angeben. Ausserdem kommen viele fettige und albuminoide Körnchen vor, welche als Producte der Degeneration der Leukocyten und des entzündlichen Exsudates zurückgeblieben sind. Von den Leukocyten bleiben nur einige einkernige übrig. Ferner muss ich bemerken, dass dieses Keimgewebe nicht nur an den Stellen, wo necrotische Herde vorhanden waren,

auftritt, sondern auch an anderen, so dass man den Eindruck gewinnt, dass dieses Keimgewebe sich an das präexistirende Bindegewebe anschliesst und die Bindegewebs-Räume infiltrirt, was am deutlichsten im subcutanen Gewebe und zwischen den Muskelfasern der Lippen wahrzunehmen ist. Schon nach 8 Stunden sind einige Kerne der Endothelien der Blutgefässe vergrössert, reich an intensiv sich färbendem Chromatin. Hin und wieder sieht man sogar einige Zellen mit indirecter Kerntheilung, und zwar am häufigsten mit Knäuel- und Sternformen. Diese Mitosen vermehren sich 20 Stunden nach der Bepinselung; am zweiten und dritten Tage nimmt die Zahl der mitotischen Kerne immer mehr zu, ausserdem erscheinen einige anscheinend von den Gefässen abstammende endothelähnliche Zellen in dem anliegenden Gewebe mit farblosen Blutkörperchen und Exsudat vermischt.

Diese mitotischen Veränderungen findet man gleichfalls noch am 5., 6., 8. und 10. Tage nach der Bepinselung. An dem achten und zehnten Tage sieht man sie vorherrschend in den Gefässen, welche im Gebiete des erwähnten Keimgewebes liegen.

B. Veränderungen an der Epidermis, den Drüsen und den Haaren.

Die Epidermis weist in den ersten 8—20 Stunden nach einer nicht sehr starken Bepinselung keine bedeutenden Veränderungen auf, nur in den tiefen Schichten des Rete Malpighii sieht man einige Leukocyten und amorphes Exsudat zwischen den epithelialen Zellen. Die oberflächlichen Zellen des Stratum corneum werden stellenweise etwas emporgehoben und schilfern ab. Zu dieser Zeit beobachtet man auch in den verschiedenen Schichten des Rete Malpighii einige Zellen mit Kerntheilung, aber nicht zahlreicher als im normalen Zustande, ebenso Mitosen in den epithelialen Schichten der Haarbälge.

Wenn man die Jodtinctur kräftiger einwirken lässt und darauf nach zwei Tagen die Haut untersucht, so findet man die Bildung von Blasen in verschiedenen Stadien gleich denen bei der Haut des Menschen. Die Zellen mit indirecter Kerntheilung sind aber dann zahlreicher, sowohl in den Zellen, welche die Blasen begrenzen, als auch in den tiefen Schichten des Rete Malpighii. Viele Karyokinesen finden sich auch in den epithelialen Schichten der Haarbälge.

In den Talgdrüsen sind gleichfalls einige Zellen mit indirecter Kerntheilung vorhanden.

Werden die Bepinselungen auf empfindliche Stellen, z. B. auf die Lippen, gemacht (Fig. 4, Taf. V), so fallen diese Blasen grösser aus als auf dem Rücken oder auf der Bauchhaut. An der Fusssohle kommt es nicht zur Blasenbildung, wohl aber vermehrt sich in der Epidermis die Zahl der mitotischen Zellen. An den Lippen sammelt sich bei der Blasenbildung das Exsudat und eine grosse Menge von Blut in den Taschen oder Sinus der Haarbälge (Fig. 4, Taf. V) an [1]).

Untersucht man Schnitte der Haut mit Blasenbildung nach 3, 4, 5 oder 6 Tage andauernder Bepinselung, so sieht man in den die Blasen begrenzenden epithelialen Zellen zahlreiche Kerntheilungs-Figuren, welche sich in den darauffolgenden Tagen vermehren, als Anzeichen der Regenerationsthätigkeit des beschädigten Gewebes. In den epithelialen Schichten der Haarbälge und Talgdrüsen nimmt die Zahl der Mitosen gleichfalls zu.

Nach 5 oder 6 Tagen sind die Blasen zum Theil durchgebrochen, die Hornschicht ist dann abgehoben, der Inhalt ausgeflossen, oder es bilden sich Krusten. Der regenerative Process in

---

1) Diese Taschen oder Sinus finden sich in den Ober- und Unterlippen, liegen zwischen der äusseren und mittleren Schicht der Haarbälge und setzen sich aus verschiedenen kleinen Höhlen, welche durch Septa von einander getrennt sind, zusammen; diese kleinen Höhlen sind auch im normalen Zustande mit Blut gefüllt. Ihre Zahl ist je nach dem Versuchsthiere verschieden; so zum Beispiel zählte ich in den Lippen der Meerschweinchen bis zu zwanzig, während sie in geringerer Zahl in den Lippen der Kaninchen vorhanden sind. Sie werden nur an den dicksten Haaren gefunden. Was ihre Function betrifft, so glaube ich sie für cavernöse Organe ansehen zu müssen, die wahrscheinlich den verschiedenen Bewegungen und Richtungen der Haare durch die grössere oder geringere Menge des sich in dieselben ergiessenden Blutes, dienlich sein werden.

In den verschiedenen Lehrbüchern der vergleichenden Anatomie und Zoologie fand ich über diese Taschen keine Notiz; ebenso nicht in der Arbeit von Waldeyer und Grumm (Atlas der menschlichen und thierischen Haare sowie der ähnlichen Fasergebilde, Lahr 1884) und in der von Krause (Die Anatomie des Kaninchens, Leipzig 1884). Nur Wiedersheim (Lehrbuch der vergleichenden Anatomie der Wirbelthiere, Jena 1883) sagt, dass bei einigen Thieren in den Schichten der Haarbälge dergleichen mit venösem Blut gefüllte Taschen vorkommen.

der Epidermis dauert noch 8 bis 10 Tage nach der Bepinselung fort, worauf die durch die Blasenbildung zerstörten epithelialen Schichten zum grossen Theil wieder regenerirt sind. Mitosen lassen sich aber in den Epithelien der Haarbälge und Talgdrüsen immer noch zahlreich nachweisen.

C. Veränderungen im Bindegewebe.

In den Bindegewebselementen beobachtet man 8 bis 20 Stunden nach der Bepinselung keine Veränderungen, ebensowenig nach zwei Tagen. Am 3. Tage sieht man hier und da die Kerne der Bindegewebszellen vergrössert und reich an Chromatin. Auch in einigen Bindegewebszellen lassen sich Mitosen nachweisen. Die Kerntheilung vermehrt sich am 4., 5. und 6. Tage nach der Bepinselung verhältnissmässig rasch. In dieser Zeit sind sie zahlreich sowohl in der Cutis als auch im subcutanen Gewebe. Acht und zehn Tage nach der Application der Jodtinctur, wenn schon Keimgewebe vorhanden ist, sind immer noch Mitosen in Mutter- oder Tochterformen in den fixen Bindegewebszellen zu erkennen.

D. Mastzellen.

Mastzellen, welche unter normalen Verhältnissen hier nicht vorhanden sind, treten etwa 8, 20 oder 40 Stunden nach der Bepinselung in sehr geringer Zahl auf und sind nach dem 3. oder 4. Tage im cutanen, papillären und subcutanen Bindegewebe in der Peripherie der Gefässe sehr zahlreich (Fig. 5). Sie besitzen grösstentheils rundliche, ovale oder auch wohl unregelmässige Formen und scharfe Conturen (Fig. 5, Taf. V, *a*). Ausserdem sind in der Nähe dieser Mastzellen viele Körnchen vorhanden, welche der Form, Grösse und intensiven Färbung nach denjenigen in den Mastzellen gleichkommen (Fig. 5, Taf. V). In noch grösserer Anzahl treten die Mastzellen nach dem 5. und 6. Tage nach der Application der Jodtinctur und zwar hauptsächlich im subcutanen Gewebe auf[1]); sie sind

1) In Betreff der Mastzellen scheint es mir erwähnenswerth, dass ich in der Haut einer weissen Maus, welche ich wiederholt mit Jodtinctur bepinselte, sechs Tage nach der Bepinselung, ausser den Veränderungen in der Epidermis, den Gefässen und dem Bindegewebe, eine grössere Anzahl von Mastzellen als beim Meerschweinchen, besonders zahlreich im subcutanen Bindegewebe, fand. Letztere gruppirten sich vorzugsweise in der Peripherie der Gefässe und waren fast alle von rundlicher Form. In einem Gesichtsfelde zählte ich bis zu zwanzig Mastzellen.

auch stets in gewisser Menge nach dem 8. und 10. Tage vorhanden. Ich habe sie immer an der Grenze des sich bildenden Keimgewebes gefunden.

E. Muskeln.

In allen diesen von verschiedenen Theilen der Haut erhaltenen Präparaten, und besonders in denjenigen der Lippen, beobachtete ich niemals Veränderungen in den Muskelelementen; die Muskelfasern behielten immer deutlich ihr normales Aussehen. In der Schleimhaut der Lippen fand ich bei Bepinselung der äusseren Lippenfläche vom ersten Tage an zahlreiche Epithelialzellen mit Mitosen. Die grösste Anzahl derselben trat in späteren Stadien, sogar nach 8 oder 10 Tagen auf, und es enthielten viele Zellen zwei Kerne, ein Beweis für die anhaltende Kerntheilung.

III. Einwirkung der Jodtinctur auf die Haut des Kaninchens.

A. Allgemein entzündliche Vorgänge und Veränderungen an den Blutgefässen.

Die Wirkung der Jodtinctur auf die Haut des Kaninchens wurde an verschiedenen Stellen studirt, z. B. an der äusseren und inneren Fläche des Ohres, am Rücken, dem Bauch und den Lippen. Wenn man die Haut wiederholt in einer Sitzung bepinselt (Ohr) und nach vier Stunden die bepinselte Stelle untersucht, so findet man, dass schon ein entzündlicher Process vorhanden ist. Die Blutgefässe sind erweitert und mit Blut gefüllt, und das Bindegewebe ist mit einer gewissen Menge amorphen Exsudates durchsetzt. Ausserdem sind viele Leukocyten in der Cutis und dem subcutanen Gewebe um die Gefässe herumgelagert, welche fast alle mehrere in verschiedener Weise angeordnete Kerne (2 bis 6) aufweisen. Acht Stunden nach der Bepinselung ist die Entzündung schon stark vorgeschritten und sowohl die Menge des formlosen Exsudates als auch die der Leukocyten stärker geworden. Nach 12 Stunden constatirt man eine sehr starke Entzündung mit Blasenbildung in der Epidermis. Eine grosse Menge amorphen Exsudates infiltrirt dann die Cutis, das subcutane und das intermusculäre Bindegewebe (Lippe), die Epithelien des Rete Malpighii und die Blasen. Es ist von Fibrinnetzen und von Leukocyten durchsetzt. Letztere finden sich in sehr grosser Anzahl, fast

alle zeigen das Chromatin des Kernes in Form mehrerer Klumpen. Auch einige Gruppen von rothen Blutkörperchen sind vorzugsweise im Inneren der Blasen (Fig. 6) vorhanden. Dasselbe Bild geben die nach 17 Stunden untersuchten Schnitte: der entzündliche Process ist sehr intensiv ausgesprochen, und an einigen Stellen der Cutis oder der Papillen erblickt man partielle necrotische Herde im Bindegewebe, wo dann mit Detritus gefüllte Höhlen vorhanden sind. Das entzündliche Exsudat findet man auch in den erwähnten Taschen der Haarbälge.

Die mit Jodtinctur häufiger behandelte Haut zeigt nach zwei Tagen einen entzündlichen Process höheren Grades im Vergleich zu den eben geschilderten. Derselbe dringt in die tiefen subcutanen Schichten bis zu dem intermusculären Bindegewebe vor.

Drei Tage nach der Bepinselung beginnt die Resorption des formlosen Exsudates und der Fibrinnetze; man findet dann auch spärliche fettige und albuminoide Körnchen zwischen den mehrkernigen Leukocyten. Vier Stunden bis drei Tage nach der Bepinselung sind niemals Mitosen in den Leukocyten vorhanden.

An dem 4. und 5. Tage nimmt die Resorption des Exsudates immer mehr zu, die Zahl der mehrkernigen farblosen Blutkörperchen ist verringert, indem sie einer fettigen Degeneration verfallen; nur die einkernigen Leukocyten erhalten sich ziemlich zahlreich. Einige von ihnen erscheinen auch vergrössert und mit einem intensiv gefärbten Kerne und reichem Protoplasma versehen. Sieben Tage nach der Application der Jodtinctur ist keine Spur mehr von dem amorphen Exsudate und den Fibrinnetzen vorhanden, auch ist die Verminderung der mehrkernigen farblosen Blutkörperchen sehr deutlich. Vorzugsweise in den Lymphräumen findet man reichlich fettig-albuminoide Körnchen.

Elf, deutlicher vierzehn Tage nach der Bepinselung bleiben von dem entzündlichen Exsudat nur einige einkernige Leukocyten und diese vorzugsweise zwischen dem Keimgewebe, welches sich in dieser Zeit bildet, zurück. In allen bisher beschriebenen Präparaten (von 4. bis 14. Tage) konnte ich niemals Leukocyten mit indirecter Kerntheilung beobachten.

Am Endothel der Gefässe zeigen schon 4 Stunden nach der Bepinselung viele Zellen den Kern intensiv gefärbt und das Chromatin in grossen Klumpen gesammelt. Nach 8 Stunden sieht man hier und da einige Gefässendothelien mit Mitosen (knäuel- und sternförmige Figuren), ebenso nach 12 und 17 Stunden. An der

Haut, welche 2 Tage hintereinander bepinselt wurde, ist die Zahl der Karyokinesen in den Endothelien noch zahlreicher. Diese Vermehrung nimmt nach 4 und 5 Tagen immer mehr zu. Ferner beobachtet man an der Peripherie der quer durchschnittenen Gefässe einige Zellen, welche in dem Bindegewebe zwischen den Leukocyten und dem Exsudate liegen und möglicherweise vom Gefässendothel abstammen.

Die indirecte Kerntheilung an den Endothelien hält durch 5, 6, 7 und 9 Tage an. In den nach 11 Tagen untersuchten Hautschnitten sind diese Mitosen aber nur noch in geringer Menge, und in den darauf folgenden Tagen sehr selten vorhanden; nach 14 Tagen sieht man fast gar keine mehr. In dieser Zeit lassen sich neu gebildete Blutgefässe in dem Keimgewebe nachweisen.

B. Veränderungen der Epidermis, der Drüsen und der Haare.

Nach 4 Stunden sind die tiefen Schichten des Rete Malpighii hier und da mit Leukocyten infiltrirt, einige Epithelien zeigen Mitosen, wie unter normalen Verhältnissen. Nach acht und zwölf Stunden sind die Leukocyten und das amorphe Exsudat im Rete Malpighii in grosser Menge vorhanden, die Epithelien mit Kerntheilungs-Figuren zahlreicher als im normalen Zustande. Hier und da sieht man auch einige epitheliale Zellen gequollen, im Zustande blasiger Entartung. Die Zellen des Stratum corneum sind stellenweise abgehoben. Bei häufiger Application der Jodtinctur findet man nach 17 Stunden Blasen (Fig. 6, Taf. V c), welche in gleicher Weise wie beim Menschen und beim Meerschweinchen entstehen. An der Grenze derselben und in dem darunter liegenden Rete Malpighii beobachtet man zahlreiche epitheliale Zellen (Fig. 6), welche die verschiedenen Stadien der indirecten Kerntheilung darbieten.

Am 2., 3. und 4. Tage sind keine weiteren nennenswerthen Veränderungen wahrzunehmen; am 5. und 6 Tage ist die indirecte Kerntheilung im Rete Malpighii stark vermehrt, die regenerative Wucherung in voller Entwicklung. An vielen Stellen ist der Blaseninhalt nach aussen durchgebrochen. Am 7. bis 8. Tage ist ein grosser Theil der zerstörten Epidermis regenerirt. In dieser Zeit ist keine Spur von Exsudat oder Leukocyten zwischen den epithelialen Zellen mehr zu entdecken. Am 11., noch prägnanter am 14. Tage hat die Epidermis ihr normales Aussehen fast ganz wiedergewonnen, und die verlorenen Schichten sind vollständig wiederhergestellt. Hier und da sieht man noch einige epitheliale Zellen mit Karyokinesis, aber in verschwindend geringer Anzahl.

In den verschiedenen epithelialen Schichten der Haarbälge beobachtet man schon nach vier Stunden ziemlich zahlreiche Zellen mit Mitosen. Letztere vermehren sich verhältnissmässig rasch in den darauf folgenden Tagen, so dass sie am 4., 5. und 6. sehr häufig anzutreffen sind; 11 oder 12 Tage nach der Bepinselung nimmt die Zahl der Mitosen in den epithelialen Schichten der Haarbälge wieder ab. Nach 14 Tagen ist die Karyokinesis kaum ausgedehnter als im normalen Zustande nachweisbar.

Die Zellen mit indirecter Kerntheilung sind in den Talgdrüsen sehr selten nach 8, 12 und 17 Stunden anzutreffen. Nach 2 oder 3, noch mehr nach 4, 5 und 6 Tagen sind sie zahlreich, so dass ich in dieser Zeit in einem Gesichtsfelde bis zu 15 Zellen mit indirecter Kerntheilung zählte (Fig. 7, Taf. VIb). Sieben bis elf Tage nach der Bepinselung verbleiben sie in ziemlich grosser Anzahl, nehmen aber dann ab, so dass sie nach 14 Tagen nur sehr selten aufzufinden sind.

C. Veränderungen im cutanen und subcutanen Bindegewebe.

In der Haut, auf welche die Jodtinctur einmal applicirt wurde, sieht man nach 4, 8, 12, 17 und 24 Stunden keine bedeutende Veränderung, mit Ausnahme der entzündlichen Infiltration und einigen vorzugsweise in den Papillen localisirten necrotischen Herden, wenn die Jodtinctur sehr stark gewirkt hatte. Zwei Tage nach der Bepinselung findet man die Kerne etlicher Bindegewebszellen in Mitosis begriffen (Fig. 7, Taf. VIc, Fig. 8, 9, Taf. VIa). Nach 3—4 Tagen nehmen sie an Zahl zu, und nach 5 Tagen sieht man in jedem Gesichtsfelde einige. Nach 6, 7, 8, 9 Tagen sind diese Zellen mit indirecter Kerntheilung im Bindegewebe noch zahlreicher vorhanden. Ausserdem sieht man an der Peripherie der Blutgefässe besonders da, wo das Bindegewebe stärker alterirt worden war, ebenso im subcutanen Bindegewebe, junge Zellen mit ovalen, rundlichen oder birnförmigen Kernen und reichlichem Protoplama, welche sich kreuzende Fortsätze ausstrahlen lassen. Einige von diesen Zellen haben das Aussehen vergrösserter Leukocyten. Hier und da findet man neu gebildete capilläre Gefässe, welche wohl von den präexistirenden Blutgefässen herrühren.

Elf Tage nach der Bepinselung bestehen in den Bindegewebszellen nur noch wenige Mitosen und nach 14 Tagen sind sie vollständig verschwunden. Dagegen ist die Neubildung des Keimgewebes an den oben erwähnten Stellen intensiv. Die neu gebildeten

mit Fortsätzen versehenen Zellen nehmen sehr verschiedene Formen an, und kreuzen sich wiederholt. An einigen Stellen, besonders in den Lymphgefässen und Bindegewebsspalten, liegen grosse, rundliche oder ovale Zellen mit grossem Kern (Fig. 10, Taf. VI b), die in ihrem Innern mehrere Kernfragmente und grosse gefärbte Körnchen enthalten. Diese Zellen nehmen wohl zweifellos Theil an der Bildung des Keimgewebes, weil einige auch protoplasmatische Fortsätze aussenden (Fig. 10, Taf. VI b), es ist aber schwer zu entscheiden, ob sie den Leukocyten oder den endothelialen oder Bindegewebszellen zugezählt werden müssen.

Nach vierzehn Tagen ist dieses Keimgewebe schon deutlich sichtbar, hier und da dicht und mit neu gebildeten Blutgefässen versehen.

D. Mastzellen

werden 4, 8, 12, 24 Stunden nach der Application der Jodtinctur in den betreffenden Hautschichten nicht gefunden, wohl aber nach 3, 4 und 5 Tagen. Sie liegen wieder vorzugsweise an der Peripherie der Gefässe. In den darauf folgenden Tagen findet man die Mastzellen stets, aber in geringerer Anzahl als beim Meerschweinchen. Auch zwischen dem neu gebildeten Keimgewebe sind sie anzutreffen.

E. Muskel- und Knorpelgewebe.

In keinem Präparat konnte ich Veränderungen in den Muskelelementen beobachten (Lippe, Rücken etc.). Ebenso blieb das Knorpelgewebe des Ohres, sowie das Perichondrium ohne Veränderungen, welche auf die Wirkung der Jodtinctur hätten zurückgeführt werden können. In den Schleimhäuten (Lippe) war die indirecte Kerntheilung der epithelialen Elemente immer sehr lebhaft, und liessen sich hier analog den Befunden beim Meerschweinchen in den späteren Stadien zahlreiche Zellen mit zwei Kernen constatiren.

IV. Zusammenfassung der Resultate.

Fassen wir die mitgetheilten Untersuchungsergebnisse zusammen, so hat sich gezeigt, dass die Haut des Menschen sowohl als auch die des Meerschweinchens und des Kaninchens unter der Einwirkung der Jodtinctur in einen Entzündungszustand geräth, welcher sowohl die Epidermis und ihre Anhänge (Haare und Drüsen) wie die Cutis

und das subcutane Bindegewebe in Mitleidenschaft zieht. Die Entzündung ist keineswegs chronisch, wie SCHMIEDEBERG meint, sondern acut und läuft in 14 oder 16 Tagen ab.

Das Resultat dieser Entzündung ist eine mehr oder weniger ausgebreitete Neubildung von Bindegewebe und von Epithel.

Der Grad der Entzündung richtet sich nach der Häufigkeit und Stärke der Jodeinpinselung, nach der Körperstelle, welche bepinselt wurde und nach den verwendeten Versuchsthieren. So sind z. B. die entzündlichen Erscheinungen geringer, wenn die Bepinselung selten stattfand und auf eine weniger empfindliche Hautstelle, wie solche mit dickem Stratum corneum, applicirt wurde; hochgradiger dagegen, wenn wiederholte Bepinselungen angewandt und wenn empfindliche Regionen der Haut gewählt wurden. Es treten dann auch degenerative und necrotische Veränderungen in der Epidermis (Blasen), und im Bindegewebe auf.

Bei meinen Versuchen erreichte die Entzündung niemals so hohe Grade, wie sie SCHEDE beobachtete; sie schritt, wie z. B. an dem Ohre der Kaninchen, nur bis zum perichondralen Gewebe vor und weder dieses, noch der Knorpel wurden pathologisch-anatomisch verändert. Ebenso weist die Mucosa an den Lippen des Meerschweinchens und Kaninchens, wenn die äussere Haut bepinselt wurde, nur eine Vermehrung der Mitosen in den epithelialen Zellen, aber nie entzündliche oder necrotische Processe auf. Desgleichen findet man keine bedeutende Alteration der Muskelfasern. Ein Ausfallen der Haare, wie BERNATZIK beobachtet hat, habe ich nie sehen können, sondern bloss eine Entzündung und eine bedeutende Vermehrung der Mitosen in den epithelialen Schichten der Haarbälge.

Die necrotisirende Wirkung der Jodtinctur äussert sich hauptsächlich durch Blasenbildung in der Epidermis. Sie vollzieht sich in der Haut des Meerschweinchens, des Kaninchens und des Menschen durchaus in der Weise, wie sie TOUTON [1]) und ZIEGLER [2]) beschreiben, dass nämlich die entzündlichen Blasen nichts anderes darstellen als Hohlräume in den inneren Schichten der Epidermis, welche in Folge der Nekrose des Epithels sich bilden und dass eine Tren-

1) Dr. KARL TOUTON, Vergleichende Untersuchungen über die Entwickelung der Blasen in der Epidermis. Tübingen 1882.

2) Dr. E. ZIEGLER, Lehrbuch der allg. und speciell. pathologischen Anatomie, Jena 1886. Vierte Auflage, II. Bd., S. 121—124.

nung zwischen den Hornschichten und dem Rete Malpighii weder primär noch mechanisch bei der Blasenbildung vorkommen.

Gleichzeitig mit der Zerstörung des Epithels im Rete Malpighii beobachtet man an verschiedenen Stellen bei der Blasenbildung in den dieselben begrenzenden Zellen zahlreiche indirecte Kerntheilungen, eine Beobachtung, welche mit der Anschauung GIOVANNINI's[1]) in Widerspruch steht. Letzterer giebt an, dass die Epithelien des Rete Malpighii nur Mitosen zeigen, wenn die Zellen in die Phase des regenerativen Processes treten, niemals aber, wenn degenerative Processe überwiegen. Es ist klar, dass in den mehr oder weniger zerstörten Zellen die Mitosen nicht vorhanden sein können, sie finden sich aber in den noch erhaltenen, welche danach schon zur Zeit der Blasenbildung eine lebhafte Thätigkeit entfalten.

Die Blasen bersten gewöhnlich schon nach einigen Tagen, ihr Inhalt und die sie begrenzende Hornschicht gehen verloren, und es werden nach und nach die verloren gegangenen Zellen durch Wucherung unter indirecter Kerntheilung, von den überlebenden Zellen des Rete Malpighii regenerirt. Diese regenerative Proliferation tritt schon 1 oder 2 Tage nach der Bepinselung auf, und die Zahl der sich theilenden Kerne und Zellen bleibt bis zur vollständigen Heilung vermehrt. Also auch hier die rasche und intensive Wucherung der Epithelien auf Anwendung von Reizmitteln hin, wie sie schon bei verschiedenen pathologischen Processen kürzlich von OSTRY[2]), TIZZONI[3]), GIOVANNINI[4]), MAJOCCHI[5]), SEVERIN[6]) beobachtet worden ist.

1) Dr. SEBASTIANO GIOVANNINI, Cariocinesi delle cellule dello strato di Malpighi in alcune lesioni patologiche ed esperimentali — Communicazione preventiva. Milano 1885, Gazzetta degli Ospidali. Anno VI, Nr. 21, 15. Marzo.

2) Dr. J. OSTRY, Ueber den Befund von Karyokinese in entzündlicher Neubildung der Haut des Menschen. Zeitschrift für Heilkunde, 1883, Bd. IV, S. 252.

3) TIZZONI, La fisio-patologia dell' epitelio pavimentoso stratificato studiata nel mal perforante plantare. Bull. delle Scienze Mediche di Bologna, 1884, Vol. XIV, p. 259.

4) GIOVANNINI, Richerche int. ad. alcune lesioni inflammatorie e neoplastiche della pelle ecc. ecc. Torino 1886, Archivio per le Scienze Mediche, Vol. X, Nr. 16, pag. 315.

5) MAJOCCHI, Intorno alla neoformazione delle cellule epidermiche nel mollusco Contagioso, Milano 1885. Gazzetta degli Ospidali Anno VI, 3. Maggio.

6) SEVERIN, Untersuchungen üb. das Mundepithel der Säugethiere mit Bezug auf Vertheilung, Regeneration und Art der Nervenendigung, Archiv für mik. Anatomie, Bd. XXVI, S. 81.

An der Regeneration betheiligen sich ausserdem die Epithelien der verschiedenen Schichten der Haarbälge, Talg- und Schweissdrüsen. Sowohl beim Menschen als auch beim Meerschweinchen und Kaninchen ist 2 und 3 Tage nach der Bepinselung die Zahl der sich theilenden Zellen vermehrt, noch stärker nach 5, 6 und an den darauf folgenden Tagen. Diese ausgedehnte Wucherung kann, soweit sie in den äusseren Theilen verläuft, zum Wiederersatz des Deckepithels beitragen. Die vermehrte Epithelproliferation in den tieferen Schichten der Haarbälge und den Talgdrüsenbeeren hat wohl eine Steigerung des Haarwachsthums und der Talgbildung zur Folge. Es liegt danach die Möglichkeit vor, durch Reizmittel das Wachsthum der Haare zu befördern.

Während dieser Vorgänge in der Epidermis erleiden die entzündlichen Producte, welche in den übrigen Theilen der Cutis und des subcutanen Bindegewebes liegen, einige Veränderungen. Das amorphe Exsudat wird wieder resorbirt, die Fibrinnetze und ein grosser Theil der Leukocyten verfällt der fettigen Degeneration und der Auflösung, und es schliesst sich an die entzündliche Exsudation eine mässige Neubildung von Bindegewebe an. Nach 14 bis 16 Tagen zeigen die bepinselten Hautstellen weder makroskopisch noch mikroskopisch eine erhebliche Veränderung mit Ausnahme des neugebildeten Bindegewebes.

BOSTON MEDICAL LIBRARY ASS'N. JAN 31 1890

Ich möchte hier einige Worte über diese Neubildung von Bindegewebe beifügen und meine Ansicht darüber äussern, in welcher Weise das entzündliche Product, das Gefässendothel und die fixen Zellen des Bindegewebes sich an derselben betheiligen.

Das amorphe Exsudat und die Fibrinnetze werden, wie erwähnt, in kurzer Zeit resorbirt. Die zahlreichen Leukocyten, welche den Blutgefässen anliegen und die verschiedenen Gewebe infiltriren, besitzen in den Anfangsstadien des entzündlichen Processes verhältnissmässig häufig mehrere Kerne, während die einkernigen in dieser Zeit nur selten vorhanden sind. Dagegen bleiben in späteren Stadien nur die einkernigen Leukocyten übrig, während die mehrkernigen eine fettige Degeneration erleiden und zu Grunde gehen. Dass die farblosen Blutkörperchen sehr häufig auch unter normalen Verhältnissen 2, 3 und mehr Kerne besitzen, wird bekanntlich schon von verschiedenen Autoren, wie z. B. Flemming [1]), angegeben. Ebenso

1) W. Flemming, Zellsubstanz, Kern- und Zelltheilung, Leipzig 1882, S. 89.

sicher ist, dass diese mehrfachen Kerne der Leukocyten nicht ein Product der indirecten Kerntheilung sind, wie ARNOLD [1]) annimmt, sondern ein Resultat der Fragmentirung des Kernes (KRAFFT [2]), wahrscheinlich durch die Wirkung des Blutplasma bedingt (conf. LÖWIT [3]). Dass diese Kerne nicht Entwicklungs-Phasen darstellen, erhellt für unsern Fall schon daraus, dass diese Leukocyten 5, 6 und 7 Tage nach dem Auftreten der Entzündung entarten und zu Grunde gehen; sie liefern wahrscheinlich Ernährungsmaterial für die übrig bleibenden Elemente.

Dagegen bleiben auch in den späteren Stadien der Entzündung, ebenso bei Beginn der Neubildung des Keimgewebes eine Anzahl von Leukocyten mit reichlicherem Protoplasma und einem dunkelgefärbten Kerne auch an der Bildungsstelle des Keimgewebes zurück. Welche Bedeutung kommt nun diesen einkernigen Leukocyten für die Gewebs-Neubildung zu?

In allen Präparaten, sowohl vom Menschen, als auch vom Meerschweinchen und Kaninchen, habe ich zu allen Zeiten der Entzündung niemals Leukocyten mit deutlicher indirecter Kerntheilung gefunden, obwohl indirecte Kerntheilung an Leukocyten schon oft, so von PEREMESCHKO [4]) und FLEMMING [5]), nachher von BIZZOZERO und CANALIS [6]), MONDINO [7]), TIZZONI [8]), GIOVANNINI [9]) u. A. beob-

---

1) J. ARNOLD, Weitere Beobachtungen über die Theilungsvorgänge an den Knochenmarkzellen und weissen Blutkörperchen. Virchow's Archiv, Bd. 97, H 1.

2) E. KRAFFT, Zur Histogenese der periostalen Callus, Jena 1886. Beiträge zur path. Anat. und Phys., herausgegeben von ZIEGLER und NAUWERCK, Bd. I, S. 92—94.

3) Dr. M. LÖWIT, Ueber Neubildung und Zerfall weisser Blutkörperchen etc. Wien 1885. Sitzber. der K. Akad. der Wissenschaften, Bd. XCII, III Abth. Juniheft.

4) PEREMESHKO, Ueber die Theilung d. th. Zellen, Archiv f. mik. Anat., Bd. 16, S. 437, Bd. 17, S. 168.

5) FLEMMING, l. c. S. 353.

6) BIZZOZERO e CANALIS, Sulla scissione degli elementi nei focalai flogistici; Nota letta all' Accad. di Med. di Torino il 13 Marzo 1885. Giornale della R. Accad. di Med. di Torino 1885, pag. 182.

7) MONDINO, Cariocinesi delle cellule nervose consecutiva ad irritazione cerebrale, Torino 1885. Giornale della R. Accad. di Medicina, Gennaio-Febbraio, pag. 78.

8) G. TIZZONI, Sulla fisiopatologia del tessuto musculare striato, Nota preventiva, Milano 1885. Gazzetta degli Ospidali, Nr. 31, Aprele, pag. 196.

9) S. GIOVANNINI. l. c.

achtet worden ist. Andere Untersucher wie KRAFFT [1]), PODWYSSOZKI [2]) und SCHELTEMA [3]) haben sie vermisst. Das Auftreten der indirecten Kerntheilung an diesen Elementen scheint also nicht constant zu sein. Ueberdies lässt schon FLEMMING die Möglichkeit einer directen Kern- und Zelltheilung der Leukocyten zu, wie sie von RANVIER [4]) u. A. angenommen worden ist.

Ich halte nun nicht für ausgeschlossen, dass die oben erwähnten einkernigen, grossen Zellen vergrösserte Leukocyten darstellen, welche an der Neubildung des Keimgewebes Antheil nehmen, in der Weise, wie es ZIEGLER [5]) zuerst beschrieben hat.

Die Hauptrolle bei der Gewebsneubildung spielen indessen die Endothelien der Gefässe und die fixen Zellen des präexistirenden Bindegewebes, sowohl beim Menschen als auch besonders beim Meerschweinchen und Kaninchen. Schon 2 Stunden nach der Application der Jodtinctur sieht man die Endothelien vergrössert, ihre Kerne sehr chromatinreich, und nach 8 Stunden treten schon Mitosen auf. Die indirecte Kerntheilung nimmt immer mehr bis zu den späteren Stadien der Entzündung zu; kein Zweifel, dass diese üppig wuchernden Zellen in allererster Linie sich an der Neubildung von Gefässen sowie — als Fibroblasten — des Keimgewebes betheiligen. Diese Anschauung stimmt mit den Befunden verschiedener Untersucher überein, so führt z. B. NAUWERCK [6]) in seiner Arbeit über Nephritis die Neubildung des Bindegewebes bei Morbus Brightii hauptsächlich auf eine Proliferation der Endothelialzellen der Gefässe zurück.

Schliesslich haben an der Bildung des Keimgewebes auch die präexistirenden fixen Zellen des Bindegewebes einen sehr grossen An-

1) E. KRAFFT, l. c.

2) W. PODWYSSOZKI jun., Untersuchungen über die Regeneration des Lebergewebes. Beiträge zur pathologischen Anatomie und Physiologie, herausgegeben von ZIEGLER und NAUWERCK, Jena 1886, I. Bd. S. 257.

3) Dr. J. SCHELTEMA, Ueber die Veränderungen im Unterhautbindegewebe bei der Entzündung, Berlin 1886. Deutsche Med. Wochenschrift, XII. Jahrg., Nr. 27, 8. Juli, S. 461.

4) L. RANVIER, Traité technique d' Histologie, Paris 1875, pag. 160—162.

5) E. ZIEGLER, Experimentelle Untersuchungen über die Herkunft der Tuberkelelemente, Würzburg 1875. Id., Untersuchungen über pathologische Bindegewebs- und Gefässneubildung, Würzburg 1876.

6) C. NAUWERCK, Beiträge zur Kenntniss des Morbus Brigthii. Diese „Beiträge", Bd. I, p. 8—41.

theil. Beim Menschen, Kaninchen und Meerschweinchen beobachtet man schon nach 2, 3 Tagen, dass die Bindegewebselemente bald eine sehr üppige indirecte Kerntheilung aufweisen, so dass alle Entwicklungsstufen der sich bildenden Zellen zu verfolgen sind.

Ich glaube daher sagen zu dürfen, dass das Keimgewebe in Folge einer Proliferation der fixen präexistirenden Elemente des Bindegewebes, der Endothelialzellen der Blutgefässe und auch wahrscheinlich einer geringen Theilnahme der einkernigen Leukocyten, welche bei der Degeneration des entzündlichen Productes zurückbleiben, entsteht.

Wie aus der früher gegebenen Beschreibung ersichtlich, habe ich nach der Einpinselung von Jodtinctur beim Menschen, Kaninchen, besonders aber beim Meerschweinschen in der Haut schon in den ersten Tagen der Entzündung eine Anzahl von Mastzellen, wie sie besonders von RANVIER [1]), WALDEYER [2]), EHRLICH [3]), WESTPHAL [4]) und BEHRENS [5]) beschrieben worden sind, auftreten sehen. Diese Gebilde erscheinen also nicht bloss nach chronischen Entzündungen wie BEHRENS und WESTPHAL annehmen, sondern auch bei acut entzündlichen Processen. Mit dem Fortschreiten derselben vermehren sich dann auch die Mastzellen. Dieselben waren von rundlicher, ovaler, platter oder spindelförmiger Gestalt, mit sehr zahlreichen, durch Safraninlösung oder Gentianaviolett intensiv gefärbten Körnchen. Am häufigsten lagen sie in den tiefen Schichten der Cutis oder im subcutanen Bindegewebe, und zwar meist in der Umgebung der Gefässe. Bei dem Meerschweinchen habe ich die

8) RANVIER, Sur les éléments conjonctifs de la moelle épinière, Paris 1873. Comptes rendus des Séances de l'Acad. des Sciences, Tom. LXXVII, Nr. 22, p. 1299. Id. Nouvelles recherches sur la struct. et le dévelopm. des tendons, Paris 1874. Archives de Physiologie nor. et path., Serie II, Tom. I, pag. 181—202.

8) W. WALDEYER, Ueber Bindegewebszellen, Bonn 1875. Archiv f. mik. Anat. Bd. XI, S. 177.

9) O. EHRLICH, Beiträge zur Kenntniss der Anilinfärbungen und ihrer Verwendung in der mik. Technik, Bonn 1877. Archiv f. mik. Anat., Bd. XIII, S. 263.

1) EUGEN WESTPHAL, Ueber Mastzellen. Inaugural-Dissert. Berlin 1880.

2) J. BEHRENS, Ueber das Vorkommen von Mastzellen im path. Bindegewebe. Inaugural-Dissert. Halle 1884.

Mastzellen auch in den Papillen und beim Menschen in dem Bindegewebe an der Peripherie der Schweissdrüsen gefunden.

Neben den Mastzellen treten in den Geweben zahlreiche freie Körnchen auf, welche in Form, Grösse und Färbung mit den in ersteren enthaltenen Körnchen übereinstimmen. Es sind das vielleicht Producte des Zerfalles weisser Blutkörperchen, und es liegt die Anschauung nahe, dass gewisse Zellen, Endothelien, fixe Zellen des Bindegewebes, dieselben aufnehmen, sich vergrössern und zu Mastzellen sich umwandeln. Damit würde übereinstimmen, dass die Mastzellen in spätern Stadien zahlreicher werden, wenn die Zerstörung der Leukocyten grössere Ausdehnung annimmt. Ich schliesse mich in diesem Sinne der Meinung von Ehrlich, Westphal, Behrens u. A. an, dass die Mastzellen als ein Beweis eines verbesserten Ernährungszustandes der Gewebe anzusehen seien. Keinesfalls stellen die Mastzellen ein Entartungsproduct dar, wie es Raudnitz [1]) behauptet; im Gegentheil scheinen mir ihre physikalischen und chemischen Eigenthümlichkeiten eine grosse Lebensfähigkeit an den Tag zu legen.

---

1). Dr. R. W. Raudnitz, Beitrag zur Kenntniss der im Bindegewebe vorkommenden Zellen, Archiv f. mik. Anatomie, Bd., XXII. S. 228.

Fig. 6.

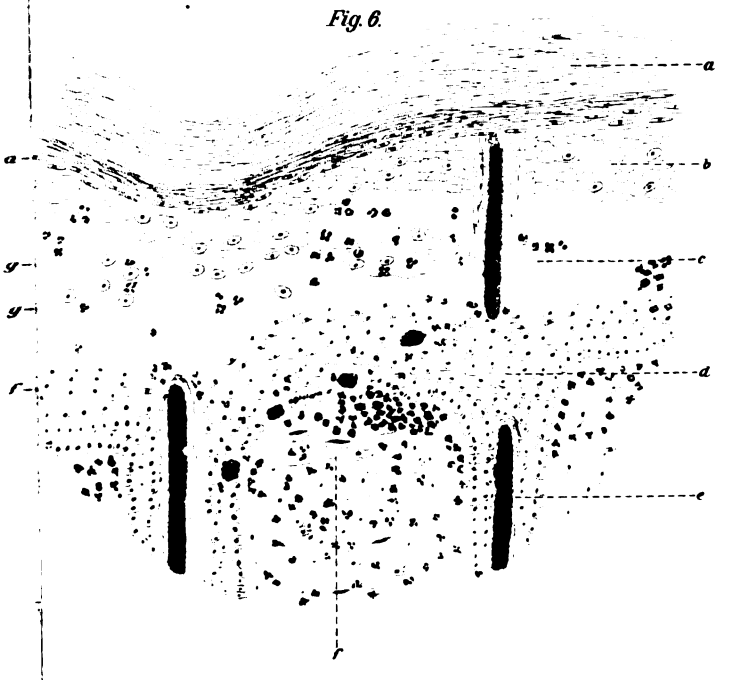

Fig. 2.

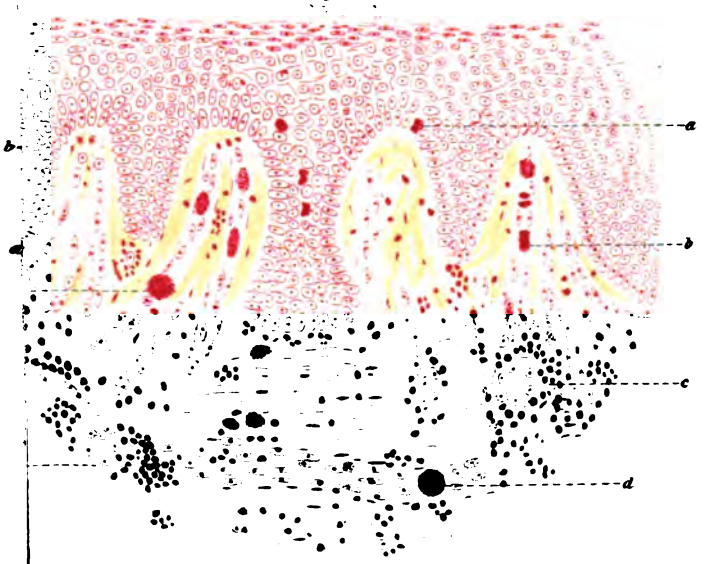

Lith. Anst. v. G. Müller, Jena

Erklärung der Abbildungen.

Tafel V.

Fig. 1. Mensch — Haut des Fussrückens, fünf Tage nach der Bepinselung. Leitz, Immers. $\frac{1}{12}$ Ocul. I.

a Ausserordentlich starke Zunahme der Chromatinkörnchen in den Endothelialzellen, *b* Knäuelform der Mitosis mit feinen Fäden, *c* Knäuelform mit dicken Fäden, *d* Tochtersterne in Aequatorialansicht, *e* Mastzellen, *f* mehrkernige Leukocyten, *g* einkernige Leukocyten.

Fig. 2. Mensch — Haut des Fussrückens, fünf Tage nach der Bepinselung. Leitz, Object. 7, Ocul. 0.

a Rete Malpighii mit Kerntheilungsfiguren in den Epithelialzellen, *b* Papillen mit Leukocyten infiltrirt und zahlreiche Mitosen in den Blutgefässen, *c* Venen mit Leukocyten in der Umgebung, *d* Endothelien mit Mitosis.

Fig. 3. Mensch — Haut des Fussrückens, vier Tage nach der Bepinselung. Leitz, Immers. $\frac{1}{12}$, Ocul. 0.

a Haare, *b* Haarbälge mit zahlreichen Mitosen, *c* Blutgefässe, *d* mehrkernige Leukocyten, *e* einkernige Leukocyten.

Fig. 4. Meerschweinchen — Haut der Lippe, drei Tage nach der Bepinselung. Leitz, Obj. 3, Ocul. 0.

a Stratum corneum, *b* Blase, *c* Rete Malpighii, *d* Leukocyten, *e* Haarbälge, *f* Haar, *g* Talgdrüse, *h* Tasche oder Sinus zwischen der äusseren und mittleren Schicht der Haarbälge.

Fig. 5. Meerschweinchen — Haut des Rückens, drei Tage nach der Bepinselung. Leitz, Immers. $\frac{1}{12}$, Ocul. 0.

a Mastzellen, *b* freie Körnchen, *c* Endothelien mit starker Zunahme der Chromatinsubstanz, *d* Mehrkernige Leukocyten, *e* einkernige Leukocyten.

Fig. 6. Kaninchen — Haut der Lippe, siebzehn Stunden nach der Bepinselung. Leitz, Obj. 7, Ocul. 0.

a Stratum corneum, *b* Stratum lucidum, *c* Blase mit Leukocyten, rothen Blutkörperchen und Resten der zerstörten Epithelialzellen gefüllt, *d* Rete Malpighii mit mehrkernigen Leukocyten infiltrirt, Mitosen in den Epithelialzellen, *e* Haar, *f* Papillen mit mehrkernigen Leukocyten infiltrirt.

Tafel VI.

Fig. 7. Kaninchen — Haut des Ohres, neunzig Stunden nach der Bepinselung. Leitz, Obj. 7, Ocul. I.

a Rete Malpighii mit Mitosen in den Epithelialzellen, *b* Talgdrüse mit zahlreichen Kerntheilungsfiguren in den Epithelialzellen, *c* Bindegewebszellen mit Mitosen, *d* Mehrkernige Leukocyten, *e* einkernige Leukocyten.

Fig. 8 u. 9. Haut des Rückens, vierzig Tage nach der Bepinselung Leitz, Immers. $\frac{1}{12}$, Ocul. I.

a Bindegewebszellen mit Mitosen (Knäuelform 8, Sternform 9), *b* mehrkernige Leukocyten, *c* Endothelien.

Fig. 10. Kaninchen — Haut des Ohres, vierzehn Tage nach der Bepinselung. Leitz, Immers. $\frac{1}{12}$, Ocul. I.

a Fibroblasten, *b* grosse rundliche Zellen mit stark gefärbten Kernen ähnlich sehendem Einschlusse (vergrösserte Leukocyten?), *c* Leukocyten, *d* Endothelien.

Fig. 7.

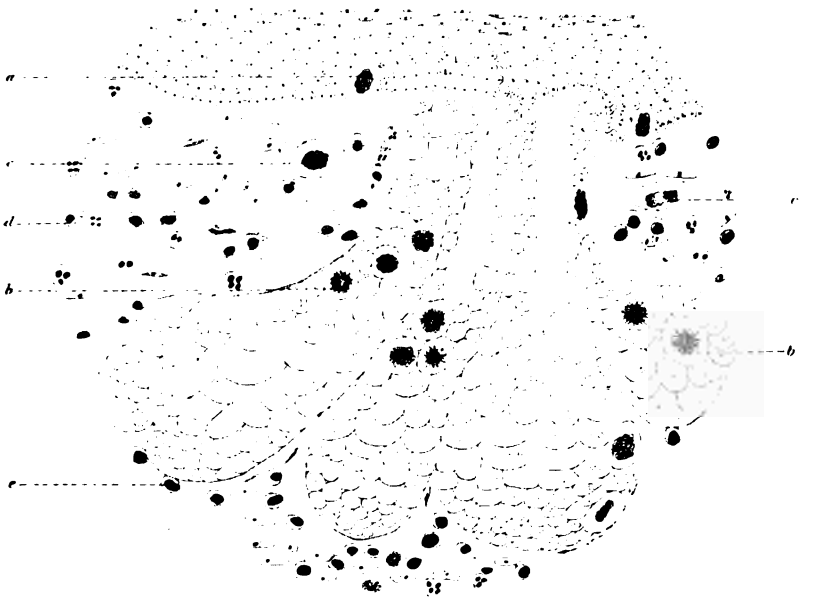

Fig. 8.



Fig. 9.



Fig. 10.



III.

Zur

Kenntniss der Entstehung der Amaurose nach Blutverlust.

Von

Dr. Ernst Ziegler.

Die Sehstörungen treten meist beiderseitig auf, können indessen auch nur ein Auge betreffen und sind auch nicht immer auf beiden Seiten gleich intensiv.

Die bleibende Sehstörung ist bald eine vollständige Amaurose, bald eine mehr oder minder hochgradige Amblyopie.

Die Sehstörung tritt entweder unmittelbar im Anschluss an den Blutverlust oder aber erst nach mehreren Stunden oder Tagen auf, und zwar am häufigsten am 3. bis 8. Tage. Sie erreicht bald sehr rasch, bald erst im Verlauf von Stunden und Tagen ihren höchsten Grad, um alsdann wieder sich mehr oder weniger zu bessern oder unveränderlich zu bleiben. Zustände von Amblyopie können durch erneute Blutungen in vollständige Amaurose übergehen.

Ophthalmoscopische Untersuchungen des Augenhintergrundes aus der Zeit der Entstehung der Sehstörung liegen nicht vor. In den ersten Tagen und Wochen nach Eintritt der Amblyopie oder der Amaurose ist die Papille des Sehnerven bald normal (Horner), bald auffallend blass und die Arterien äusserst dünn, bald ist die Papille auch wieder getrübt und geröthet und ihre Begrenzung verwaschen, Veränderungen, welche meist als irritative und als Zeichen einer Neuritis resp. Papillitis angesehen werden. Die Arterien der Retina sind oft auffallend dünn und fein, die Venen dagegen zuweilen erweitert. In der Netzhaut sind mehrfach Blutungen sowie auch Infiltrate beobachtet worden.

In späteren Stadien der Erblindung, d. h. nach Monaten und Jahren, pflegt die Papille atrophisch, weiss oder auch mehr grauweiss zu sein. Mehrfach wird auch Pigmentirung in der Umgebung der Papille erwähnt.

Von anatomischen Untersuchungen des Sehnervs und der Papille ist nur wenig bekannt. Hirschberg [1]) hatte Gelegenheit, einen Fall klinisch in seinem Verlauf zu beobachten und danach auch anatomisch zu untersuchen, doch starb der Betreffende erst 3½ Jahre nach der Erblindung. Die Sehstörung trat nach starker Magenblutung ein. Am dritten Tage nach der Blutung war links die Sehnervenpapille weisslich und trüb, die Arterie eng; rechts fand sich bereits das Bild der Neuritis optica. Am achten Tage war rechts die Sehschärfe $^1/_{30}$, links $^1/_6$. Rechts zeigte sich das Bild einer hochgradigen Neuroretinitis; die Papille war nicht scharf ab-

1) Hirschberg, Ueber Amaurose nach Blutverlust, Zeitschr. f. klin. Med. IV und Centralbl. f. prakt. Augenheilk. VI 1882.

gegrenzt, sondern nur eine Confluenzstelle der Hauptblutgefässe nachweisbar. Die Gefässe selbst waren streckenweise völlig verdeckt, so namentlich an der Randzone der Papille. Vom Sehnerven aus ergoss sich eine gesättigt weisse Trübung nach allen Richtungen über die Netzhaut und reichte namentlich weit lateralwärts, wo sie die Fovea centralis vollkommen überzog und erst jenseits derselben mehr und mehr abnahm. Auf dem hellweissen Untergrunde fanden sich zahlreiche, theils streifige, theils unregelmässig gestaltete Blutungen. Links waren die Venen verbreitert und geschlängelt und dabei relativ blass.

Die centrale obere Hälfte der Papille war scharf conturirt, blassröthlich transparent, die untere mediale dagegen weiss getrübt und die Trübung setzte sich von hier in Form eines breiten Streifens längs der Vena temporalis inferior in die Netzhaut fort. Zwei kleine weisse Flecke fanden sich unter der Macula sowie medianwärts neben der Papille. Das Ganze bot das Bild einer Neuroretinitis.

Am zehnten Tage war rechts die Amblyopie zur Amaurose vorgeschritten, links betrug die Sehschärfe noch $^1/_6$. Die Veränderung hatte rechts ein wenig, links sichtlich zugenommen, wobei die ganze Papille nebst ihrer unmittelbaren Nachbarschaft getrübt war.

Am vierzehnten Tage war die Sehschärfe rechts $= 0$, links $= ^1/_4$. Die rechte Papille war weiss und undurchsichtig, die Gefässe zogen wieder frei vor derselben einher, von der Netzhauttrübung waren nur noch fransenartige Streifen am Sehnervenrande zu sehen; die Blutflecken dagegen waren unverändert. Die linke Papille war wieder klar und es waren nur einige kleine umschriebene Flecken in der der Papille benachbarten Netzhaut sichtbar.

Sechsunddreissig Tage nach der Blutung waren in dem amaurotischen rechten Auge die Papille atrophisch, die Arterien eng; links wo die Sehschärfe $^1/_2$ betrug, war der Spiegelbefund fast normal.

Drei und ein halbes Jahr nach Eintritt der Sehstörung, zu welcher Zeit der Betreffende an einer starken Magenblutung zu Grunde ging, war die rechte Papille atrophisch, die Arterien eng; an dem sehkräftigen linken Auge war der Sehnerveneintritt etwas weisslich.

Der histologisch untersuchte rechte Sehnerv enthielt keine Nervenfasern mehr.

Das interstitielle Bindegewebe war dagegen verbreitert und schloss mit Karmin intensiv sich färbende, netzförmig confluirende Züge

ein, welche aus den Nervenfaserbündeln hervorgegangen waren und aus innig verflochtenen feinsten Bindegewebsfasern mit zahlreichen Kernen bestanden. Die Atrophie reichte bis zum Chiasma. Die Papille bestand aus einem überaus kernreichen Gewebe und die siebförmige Platte war von schmalen Kernsäulen durchzogen, welche die Fortsetzung der kernreichen Stränge im Opticusstamm bildeten. In der Netzhaut war die Nervenfaserschicht vollkommen geschwunden. Der Stamm des linken Opticus zeigte nur eine Rindenatrophie, welche etwa ein Drittel seines Umfanges und ein Achtel seiner Dicke betraf und sowohl an Gold-, als an Karminpräparaten deutlich zu sehen war und bei Hämatoxylinfärbung sich als sehr kernreich erwies. Nahe dem Augapfel nahm die atrophische Partie etwa ein Viertel des Querschnittes ein. Der atrophische Theil enthielt zahlreiche Gefässe mit verdickten Wandungen. Von der Papille war die grössere Hälfte normal, die kleinere bestand aus einem sehr zellreichen Bindegewebe, welches sich in einen atrophischen Streifen des Sehnerven fortsetzte. Auf derselben Seite war auch die innerste Schicht der Netzhaut sehr kernreich.

Der krankhafte Process, welcher nach schweren Blutverlusten sich im Opticus einstellt, hat von Seiten der Autoren eine verschiedene Deutung erfahren, und wenn auch der Zusammenhang beider Vorgänge ein zweifelloser ist, so ist es doch bis heute noch streitig, worin dieser Zusammenhang zu suchen ist. Oehme [1]) nahm an, dass durch den Säftemangel der Nerv zu trocken werde, Boerhave [2]) suchte die Ursache in einer Anämie des Gehirnes, und nach ihnen haben auch Trnka de Krzowitz, Stevenson und Andere [3]) die Erscheinung theils auf Anämie, theils auf allgemeinen Säfteverlust und auf mangelhafte Allgemeinernährung und Erschöpfung zurückzuführen gesucht.

Mehr noch als früher gehen die Anschauungen seit Erfindung des Augenspiegels auseinander. Arlt [4]) betrachtet die Amaurosis nach Blutung als Symptom einer allgemeinen Erschöpfung und Entkräftung. A. v. Graefe [5]) erklärte zuerst, dass ihm die nächste

1) Oehme, De amaurosi. Diss. 1748, cit. nach Fries.

2) Boerhave, De morbis oculi. Praelect. publicae 1750, cit. nach Fries.

3) Die diesbezügliche Literatur ist in der Frifs'schen Arbeit zusammengestellt.

4) Arlt, Die Krankheiten des Auges, III 1856.

5) v. Graefe, Arch. f. Ophth. VII.

Ursache der Erblindung räthselhaft sei, vermuthete jedoch, dass eine Blutung innerhalb der Sehnervenscheide im Chiasma die Ursache sei. Später [1]) suchte er die Ursache in einer retrobulbären irritativen Sehnervenerkrankung, in einer retrobulbären Neuritis.

Wecker [2]) sucht die Ursache der Amaurosis nach Blutungen in pathologischen Veränderungen in den Centren, Schweigger [3]) erklärt sie für völlig räthselhaft. Samelsohn [4]) nimmt an, dass nach starken Blutverlusten, auf welche die Erblindung erst eine Weile später erfolgt, die Anämie in der Schädelhöhle ex vacuo zu einer vermehrten Ansammlung von Arachnoidalflüssigkeit führe, welche später bei Zunahme des Blutgehaltes in den Vaginalraum des Opticus eingepresst werde, und das intraoculare Sehnervenende comprimire. Erblindung nach kleineren Blutungen erklärt er theils durch die Annahme einer Blutung in den Intervaginalraum des Sehnerven [5]), theils auch wieder durch eine centrale Störung, welche die gemeinsame Ursache der Blutung sowohl als der Erblindung sein soll [6]).

Fries [7]) ist der Ansicht, dass in einer Reihe von Fällen die Sehstörung auf eine Anämie des nervösen Sehapparates zurückzuführen sei; doch beschränkt er dies auf jene Fälle, in denen die Sehstörung während des Blutverlustes oder unmittelbar im Anschluss daran auftritt. Tritt die Erblindung später, d. h. erst nach Tagen ein, so erklärt er dieselbe ähnlich wie Samelsohn. Vermindert sich die Blutmenge im Gehirn, so nimmt der Liquor cerebro-spinalis in den Ventrikeln und den Subarachnoidalräumen entsprechend zu. Wenn weiterhin der Inhalt der Blutgefässe zunächst durch Wasseraufnahme seine frühere Quantität wieder erreicht, und die Abfuhr der Cerebrospinalflüssigkeit nicht mit der Füllung der Hirngefässe Schritt hält, so muss der intracranielle Druck steigen und dabei auch eine vermehrte Menge von Flüssigkeit in den Intervaginalraum des Sehnerven gepresst werden. Diese Flüssigkeit treibt die Opticusscheide ampullenartig auf, comprimirt dabei den Opticus, dessen Pialscheide und dessen bindegewebiges Stützgewebe über-

1) v. Graefe, Arch. f. Ophth. XII.
2) Wecker, Traité des mal. des yeux II 1868.
3) Schweigger, Handb. d. spec. Augenheilk. 1875.
4) Samelsohn, Arch. f. Ophthalm. XVIII 1872.
5) Samelsohn, Tagebl. der Naturforschervers. in Wiesbaden 1873.
6) Samelsohn, Arch. f. Ophthalm. XXI 1875.
7) l. c.

dies ödematös sind. Gleichzeitig schwillt auch das intraoculare Ende des Sehnerven an, und da dessen feste Umgebung im Foramen Sclerae die Ausdehnung hindert, so werden der Sehnerv gewissermaassen incarcerirt und die Centralgefässe comprimirt. In Folge davon wird der Nerv ungenügend ernährt, verfällt der atrophischen Degeneration unter Zunahme des interstitiellen Bindegewebes. Die venöse Stauung führt nicht selten zum Blutaustritt in die Netzhaut.

Leube [1]) weist die Annahme, dass Ischämie des Opticus die Ursache der Erblindung nach Magenblutung sei, ausdrücklich zurück und sucht ähnlich wie Samelsohn eine Erklärung in besonderen Beziehungen des Gefässapparates des Magens zu gewissen Hirntheilen. Näheres, wie man sich die Sache vorzustellen habe, giebt er indessen nicht an.

Nach v. Oettinger [2]) ist der Zusammenhang zwischen Blutverlust und Sehstörung nicht immer der nämliche. Für einen Theil ist eine durch den Blutverlust und die consecutive Anämie gesetzte Verfettung der kleinen Arterien und Capillaren der Retina und des Opticus als thatsächliches Moment heranzuziehen.

Horstmann [3]) ist der Ansicht, dass eine Entzündung des Opticus die Ursache der Erblindung sei.

Hirschberg [4]), welcher in einem Falle eine aufsteigende, vom Augapfel gegen das Chiasma fortschreitende Entartung der Sehnerven anatomisch nachweisen konnte und den Process ebenfalls als einen entzündlichen betrachtet, stellt es weiteren Untersuchungen anheim, zu entscheiden, wodurch im Gefolge eines Blutverlustes eine so verderbliche Entzündung der Papille und der ihr benachbarten Netzhaut zu Stande kommt.

Im Mai vorigen Jahres hatte ich Gelegenheit, eine Frau zu seciren, welche 23 Tage vor ihrem Tode, der acut durch Verblutung aus einer arrodirten Magenarterie im Grunde eines Ulcus erfolgte, in Folge einer starken Magenblutung erblindet war. Aus der Krankengeschichte erwähne ich nur, dass die 51 Jahre alte Frau schon seit Jahren magenleidend war und in der letzten Zeit mehrfach Blut mit dem Stuhl und durch Erbrechen entleert hatte. Am

---

1) Leube, Krankheiten des Magens, v. Ziemssen's Handb. d. spec. Pathol. VII.

2) v. Oettingen, Dorpater med. Zeitschr. VI 1877.

3) Horstmann, Klin. Monatsblätter f. Augenheilk. 1878.

4) Hirschberg, l. c.

11. April 1886 ging durch den Stuhl eine grosse Menge von Blut ab, so dass die Patientin ohnmächtig wurde. Am 12. April wiederholte sich die Blutung und drei Tage später trat eine rapide Abnahme des Sehvermögens auf beiden Augen ein, welche über Nacht zu Amaurose führte.

Am 21. April, also 6 Tage nach der Erblindung, wurde sie in die Augenklinik zu Tübingen verbracht. Die Contouren der Papille des linken Auges waren in dieser Zeit vollkommen verwaschen, die Umgebung weisslich gefärbt, trübe, die Arterien dünn, die Venen dagegen geschlängelt, und es hatten diese Veränderungen nach Angabe des behandelnden Arztes schon früher bestanden. Rechts war der Befund ein ähnlicher. Daneben fand sich nach oben und aussen von der Papille eine kleine Retinalblutung und die Gefässe waren von einer leichten Trübung bedeckt.

Am 5. Mai nach der medicinischen Klinik verbracht, starb sie am 8. Mai an der bereits erwähnten Blutung.

Bei der 6 Stunden nach dem Tode vorgenommenen Section fanden sich im Magen, im Dünndarm und im Dickdarm grosse Mengen von Blut. Im Anfangstheil des Duodenum sass ein kleines tiefgreifendes Geschwür, in dessen Grunde die arrodirte Arteria gastro-epiploica dextra sichtbar war. Im Uebrigen waren sämmtliche Organe sehr blutarm.

Die makroskopische Untersuchung der Augen und der Optici ergab nur eine Bestätigung des ophthalmoskopisch erhobenen Befundes. In den Optici und deren Scheiden waren keine Veränderungen zu erkennen. Blutungen oder Flüssigkeitsansammlungen im Intervaginalraum der Opticusscheiden fehlten.

Zur Vorbereitung der mikroskopischen Untersuchung wurde das Sehorgan in verschiedene Theile zerlegt, von denen die einzelnen nach verschiedenen Methoden, d. h. theils in Müller'scher Flüssigkeit, theils in Osmiumsäure, theils in Flemming'schem Säuregemisch gehärtet wurden [1]). Die gehärteten Präparate wurden theils gefroren, theils in Celloidin eingebettet geschnitten. Zur Färbung wurde Hämatoxylin, Alaunkarmin, neutrales, gefaultes karminsaures Ammoniak, Saffranin und Pikrinsäure benutzt.

1) Ueber die Härtungen in Flemming'schem Säuregemisch finden sich Angaben im ersten Bande der „Beiträge", p. 287. Ebendort ist auch das Nöthige über die Färbung angegeben.

Ganz befriedigende Resultate gaben nur die in Flemming'schem Säuregemisch gehärteten und mit Saffranin und Pikrinsäure gefärbten Präparate. In der Müller'schen Flüssigkeit verloren sich viele Einzelheiten der vorhandenen Veränderungen und es konnten dieselben auch durch nachträgliche Behandlung der Schnitte mit Osmiumsäure nicht alle wieder sichtbar gemacht werden. Immerhin bildeten die in Müller'scher Flüssigkeit gehärteten Präparate willkommene Controlirungsobjecte, welche nach anderer Richtung hin gewisse Vorzüge boten.

Die pathologischen Veränderungen innerhalb des Sehorgans erstrecken sich sowohl auf die Papille und die Retina als auch auf den orbitalen Theil der Sehnerven. Ob auch die intracraniellen Theile der Optici verändert sind, vermag ich nicht sicher zu sagen, da von diesem Abschnitt keine Stücke in Flemming'scher Lösung gehärtet wurden. An Präparaten, die in Müller'scher Flüssigkeit gehärtet sind, erscheint das Gewebe normal.

Am stärksten ist der im Scleraltheil der Lamina cribrosa gelegene Theil des Opticus verändert. Die Räume, welche zwischen den Faserzügen der gefensterten Membran liegen, sind hier vollkommen gefüllt mit kleinen und grossen Fetttröpfchen, welche grösstentheils in grosse rundliche Zellen eingeschlossen sind, zu einem Theil indessen in langgestreckten Zellen, oder auch frei im Gewebe und in den Gewebslücken liegen. Fettfreie kleine Rundzellen vom Charakter ein- oder mehrkerniger Leukocyten sind nur in sehr geringer Zahl zu finden, an den meisten Stellen fehlen sie ganz. Nervenfasern lassen sich hier mit Sicherheit nicht nachweisen. In dem chorioidealen Theil der Lamina cribrosa kommt das Fett meist nur in kleinen Tröpfchen vor, bildet auch keine grossen Fettkörnchenzellen und liegt meist in Form kleiner Kügelchen in den fixen Zellen des Gewebes.

In der Netzhaut sind wesentlich nur die Nervenfaserschicht und die Ganglienzellenschicht erkrankt, doch kommen ab und zu auch geringfügige Veränderungen in andern Schichten vor. In der Umgebung der Papille ist die Degeneration am ausgesprochensten und nimmt nach der Peripherie sehr bald ab. Im Wesentlichen besteht der Process auch hier in einer fettigen Entartung der Stützzellen und der nervösen Elemente, welche dabei von Fetttröpfchen mehr oder minder dicht erfüllt werden. Die Ganglienzellen enthalten theils nur wenige, theils sehr viele Kügelchen und einzelne sind

vollkommen mit solchen erfüllt. Ab und zu dringen auch Reihen von Fetttröpfchen, in den Fortsätzen der Ganglienzellen liegend, von der Ganglienzellenschicht in die moleculäre Schicht ein. Ferner kommen auch Ganglienzellen vor, die in blasse Schollen umgewandelt sind, doch sind deren nur sehr wenige. Die innere Körnerschicht ist grösstentheils normal, doch findet man ab und zu Zellen, welche ebenfalls mit Fetttröpfchen erfüllt sind. In der Neuroepithelschicht der Retina lassen sich Degenerationsprocesse nicht nachweisen.

Innerhalb des orbitalen Opticus haben sich in den Markscheiden der Nervenfasern überall Fetttröpfchen gebildet, welche in ziemlich gleichmässiger Vertheilung den ganzen Nerv durchsetzen, so dass die Fläche des Querschnittes eines mit Flemming'scher Flüssigkeit behandelten Präparates mit schwarzen Kügelchen verschiedener Grösse mehr oder minder dicht besät erscheint. Am reichlichsten sind sie in der Nähe des Bulbus und hier sind auch die Säulen bildenden Zellen des Stützgewebes zu einem Theil von Fetttröpfchen durchsetzt. Innerhalb des mittleren Theiles des orbitalen Opticus ist die Verfettung am geringsten und nimmt im Foramen opticum wieder etwas zu.

Die Axencylinder der Nervenfasern sind sicher weitaus zum grössten Theil erhalten. An Schnitten mit Axencylinderfärbung sind sie fast überall deutlich zu sehen und es kommen nur ganz vereinzelte Querschnitte von Nervenfasern vor, die etwas verbreitert erscheinen und eines Axencylinders entbehren.

Das Stützgewebe und die Scheide des Opticus zeigen, von dem bereits Erwähnten abgesehen, keine wesentliche Veränderung. Bemerkenswerth ist nur dass in der Nähe des Foramen opticum Fetttröpfchen auch im intervaginalen Raume vorkommen und hier theils frei liegen, theils in den fixen Zellen des Scheidengewebes eingeschlossen sind. Zellige Infiltrationen und Blutungen sind nirgends nachzuweisen.

Nach dem Mitgetheilten ist die Veränderung, welche der Opticus und dessen Ausbreitung in der Retina bietet, im Wesentlichen eine fettige Entartung, welche ihren höchsten Grad innerhalb der Lamina cribrosa erreicht. Vergleicht man die Veränderung mit anderen Organerkrankungen, so wird man sofort an die ischämischen Degenerationsherde im Gehirn erinnert oder auch an ischämische Degenerationsherde im Herzfleische, soweit sie nicht bei Verschluss grösserer Gefässe mit umfangreichen nekrotischen Processen und mit

Hämorrhagieen verbunden sind. Ich bin auch der Meinung, dass die im Sehapparat beobachteten Veränderungen nicht anders denn als ischämische Degenerationen aufgefasst werden können. Veränderungen, welche als primär entzündliche gedeutet werden könnten, fehlen durchaus. Wenn auch in der Lamina cribrosa mit Fetttröpfchen durchsetzte rundliche Zellen liegen, die vielleicht zum Theil als emigrirte Zellen gedeutet werden können, und wenn hier auch einzelne Zellen vom Charakter der Leukocyten auftreten, so trägt diese Erscheinung doch durchaus den Charakter von etwas Secundärem, erst im Verlauf der Erkrankung Hinzugekommenem und findet sich dementsprechend auch nur da, wo der Process am weitesten vorgeschritten ist. Wo die Veränderungen weniger hochgradige sind, präsentiren sie sich als reine Degenerationsprocesse, die fast durchgehends den Charakter einer fettigen Entartung zeigen, nur ab und zu mehr den Charakter einer hyalinen Nekrose tragen.

Wenn nun aber der Process im Wesentlichen eine fettige Degeneration ist, so erscheint für dessen Erklärung nur die Annahme einer localen Blutarmuth zulässig. Anzunehmen, dass irgend eine Schädlichkeit im Blute vorhanden wäre, welche die fettige Entartung des Opticus zur Folge hatte, entbehrt jeder Begründung, während die gegebenen Verhältnisse doch zu der Annahme, dass eine locale Blutarmuth die Ursache der Degeneration war, drängen. Die wiederholten Blutverluste, welche aus dem Magengeschwüre erfolgten und die auch der Erblindung voraufgingen, hatten jedenfalls einen Zustand hochgradiger allgemeiner Anämie zur Folge, und da ist es sicherlich nicht zu verwundern, wenn es dabei auch zu hochgradigem örtlichem Blutmangel genommen war.

Man hat gegen die Erklärung, dass die Anämie die Ursache der Erblindung nach Blutung sei, geltend gemacht, dass die Erblindung meist erst längere Zeit nach der Blutung, und nur in einer Minderzahl von Fällen unmittelbar nach der Blutung erfolgt. Ich kann darin weder für den vorliegenden Fall noch für andere Fälle einen stichhaltigen Gegengrund gegen die obige Deutung sehen. Führt der Blutverlust unmittelbar auch zur Anämie des Sehorgans, so kann dies auch sofort eine vorübergehende oder auch eine bleibende Functionsaufhebung zur Folge haben. Es schliessen sich alsdann die Vorgänge durchaus jenen an, die man auch in andern Organen, namentlich im Centralnervensystem, beobachtet, wo allgemeine Anämie nicht selten vorübergehende oder auch bleibende Functionsaufhebungen verursacht. Führt der Blut-

verlust erst nach einiger Zeit zur Anämie des Sehorgans, so wird sich auch die Sehstörung erst um diese Zeit einstellen. Dass nach Blutverlusten Anämie des Opticus und der Retina nicht immer sofort erfolgt, hat insofern nichts Auffälliges, als ja die Füllung des Gefässsystems durchaus nicht eine gleichmässige ist und so der Blutgehalt der einzelnen Organe je nach dem Contractionszustande der zuführenden Gefässe wechselt. Es steht der Annahme, dass nach stattgehabter Blutung der Opticus und die Retina zunächst noch hinlänglich Blut erhalten, um nicht sofort der Nekrose zu verfallen, dass aber die Blutmenge doch nicht hinreicht, um ihre Integrität auf die Dauer sicher zu stellen, nichts im Wege. Stellen sich bei bestehender Anämie noch Contractionszustände in den arteriellen Ernährungsgefässen ein und kommt es in Folge der mangelhaften arteriellen Blutzufuhr zu Störungen der Circulation im Gebiete der Retina und des Opticus, so werden die ohnehin schon mangelhaft ernährten nervösen Bestandtheile sehr leicht der Degeneration verfallen.

Durch die Annahme localer Gefässcontraction wird es auch erklärlich, dass Amblyopie und Amaurose nach schweren Blutungen nicht immer auftreten, mitunter aber sich schon nach verhältnissmässig geringfügiger Blutung einstellen. Es gehört eben zu ihrem Auftreten noch eine gewisse Disposition, welche in einer leichten Erregbarkeit der Vasomotoren beruht. Mit der Annahme solcher Contractionszustände an den Arterien stimmt auch der häufig angegebene ophthalmoskopische Befund, wonach die Arterien auffallend eng waren, und die Erweiternng und Schlängelung der Venen, sowie die zuweilen auftretende Blutung finden ihre hinlängliche Erklärung in einer von der mangelhaften Blutzufuhr abhängigen Stauung.

Nach dem Mitgetheilten wäre sonach die Erblindung nach Blutung in eine Reihe mit den nach Embolie der Arteria centralis auftretenden, bleibenden, sowie bei den nach Unterbindung einer Carotis auf der operirten Seite beobachteten, meist vorübergehenden Sehstörungen [1]) zu stellen. Sie zeigt ferner gewisse Aehnlichkeit mit den bei Chinin-, Salicylsäure- und Blei-Vergiftung auftretenden Sehstörungen.

Nach Knapp [2]) kommen Sehstörungen nach Darreichung von

---

1) Pilz, Zur Ligatur der Carotis communis, v. Langenbeck's Arch. IX 1868.

2) Knapp, Ueber Chininamaurose, XIII. Vers. der ophthalmol. Ges. zu Heidelberg 1881.

Chinin bei Dosen von 8—12, nach Brunner [1]) bei Dosen von 2,6 bis 15 Gramm vor.

Die Sehstörungen sind meist vorübergehend, selten bleibend und bestehen in einer Abnahme des Licht- und des Farbensinnes, unter Umständen bis zur vollkommenen Amaurose. Am häufigsten bleibt eine concentrische Verengerung des Gesichtsfeldes zurück. Die ophthalmoskopische Untersuchung frischer Fälle ergibt als constanten Befund Verengerung und Anämie der Netzhautgefässe, und diese Erscheinungen sind um so ausgesprochener, je hochgradiger die Sehstörung ist. Sie lassen sich auch experimentell bei Hunden erzeugen (Brunner). Brunner ist auch der Ansicht, dass die Chininamaurose eine Folge der Ischämie der Retina sei, während Horner die Ursache derselben in einer „Endovasculitis ex ischaemia, ex vacuo", welche zu Verengerung und Obliteration der Gefässe führt, suchen zu sollen glaubt. Wie mir scheint, genügt zur Erklärung der Erscheinung die Annahme, dass Contractionszustände der Arterien die Anämie der Netzhaut bedingen, und wenn ich auch die Möglichkeit einer sich hinzugesellenden Endovasculitis nicht läugnen will, indem auch späterhin bei Heilung ein Theil der Gefässe auffallend eng bleibt oder sich auch wohl gar nicht mehr erkennbar mit Blut füllt, so möchte ich dieselbe doch nicht als sicher annehmen, bis sie anatomisch nachgewiesen ist. Sollte sie vorkommen, so würde dies an der Annahme, dass die Ischämie die Ursache der Erblindung ist, nichts ändern und uns nicht die Berechtigung geben, die Erkrankung als eine Neuritis retrobulbaris [2]) zu bezeichnen.

Aehnliche, wenn auch geringfügigere Erscheinungen wie sie bei Chininvergiftung vorkommen, sind auch bei Salicylsäurevergiftung [3])

---

1) Brunner, Ueber Chininamaurose, I.-D. Zürich 1882; vergl. auch Arch. f. Augenheilk. X u. XI (in America beobachtete Fälle), Centralbl. f. Augenheilk. 1885, pag. 157 (Am. bei einem Pferde) u. pag. 517 u. 554; Michel, Ein Fall von Chininamaurose, Arch. f. Augenheilk. XI 1882.

2) Buller, American Ophthalmological-Society, Jahresvers. in Newport 1881.

3) Ries, Berl. klin. Wochenschr. 1875; Gatti, Gazz. d. Ospital. Milano I. 1880.

beobachtet. Bei Bleivergiftungen kommen ebenfalls Erblindungen [1]) vor, die entweder plötzlich oder allmählich auftreten und bei der ophthalmoskopischen Untersuchung bald nur einen unwesentlichen Befund ergeben, in anderen schwereren Fällen indessen das Bild einer in Atrophie übergehenden Neuritis, in noch anderen das Bild einer Retinitis nephritica bieten. Sieht man von den mit nephritischen Processen zusammenhängenden Formen ab, so erscheint auch bei dieser Sehstörung die Annahme, dass locale Anämieen eine wesentliche Rolle spielen, und dass nicht eine retrobulbäre Neuritis (Bergmeister) die Ursache ist, berechtigt. In dieser Hinsicht ist daran zu erinnern, dass Oeller [2]) in einem Falle als Ursache einer Amblyopia saturnina mit sog. Papillitis eine hyaline Degeneration der Opticus-, Retinal- und Chorioidealgefässe beobachtet und die Entstehung des Processes auf diese Veränderungen zurückgeführt hat. Auf welche Processe die Alcoholamblyopie und die in späteren Stadien sich unter Umständen einstellende degenerative Atrophie der Sehnerven zurückzuführen ist, ist aus den vorliegenden Untersuchungen nicht zu entscheiden. Horner [3]) führt sie auf mangelhafte Ernährung zurück, Samelsohn [4]) dagegen glaubt, dass der Alcohol zur Wucherung des Bindegewebes des Opticus führe und dass also eine interstitielle Neuritis die Ursache der Sehstörung und der unter Umständen sich daran anschliessenden Sehnervenatrophie sei. Auch Uhthoff [5]) äussert sich in ähnlicher Weise und stützt sich dabei auf zwei anatomisch untersuchte Fälle, in denen er neben Atrophie der Nervenfasern eine erhebliche Vermehrung des interstitiellen Gewebes nachweisen zu können glaubte. Leber ist der Ansicht, dass der Alcohol direct auf die Sehnerven einwirkt.

---

1) Leber, Die Krankh. d. Netzhaut und des Sehnerven, Handb. d. ges. Augenheilk. von v. Graefe u. Sämisch V; Frank, Wiener med. Presse 1881; Stood, v. Graefe's Arch. f. O. XXX; O. Bergmeister, Die Intoxicationsamblyopie, Wiener Klinik 1886, H. 3.

2) Oeller, Ueber hyaline Gefässdegeneration als Ursache der Amblyopia saturnina, Virch. Arch. Bd. 86.

3) Horner, Ueber Intoxicationsamblyopie, Correspbl. für Schweizer Aerzte, VIII. 1878.

4) Samelsohn, Zur Anatomie und Nosologie der retrobulbären Neuritis, v. Graefe's Arch. f. O. XXVIII.

5) Uhthoff, Berl. klin. Wochenschr. 1884.

Ob bei hysterischen Amblyopien zuweilen auch vasomotorische Störungen als die Ursache der Erscheinung heranzuziehen sind, vermag ich nicht zu beurtheilen. GALEZOWSKI [1]) ist der Meinung, dass alle Störungen auf spasmodische Contraction der Arterien an einzelnen Stellen und auf ihre Dilatation an anderen zurückzuführen seien.

---

1) CHARCOT, Klinische Vorträge über Krankheiten des Nervensystems I, Stuttgart 1874.

IV.

Zur Entstehung der Rückenmarkserweichung.

Von

Dr. C. Nauwerck.

Die Entstehung der Rückenmarkserweichung, welche dem Arzte unter dem Bilde einer rasch oder mehr allmählich sich entwickelnden, auf der Höhe der Krankheit in der Regel transversalen Myelitis zumeist des Dorsalmarkes entgegenzutreten pflegt, liegt zur Zeit, sofern man von den, im weitesten Sinne, traumatischen und von den entzündlichen Formen absieht, noch völlig im Dunkeln.

Man hat die Myelomalacie vielfach mit der Erweichung des Gehirns und des verlängerten Markes auf eine Linie gesetzt und sie als anämische Nekrose bezeichnet; und in der That stimmen die Veränderungen an den Geweben in den wesentlichen Punkten zur Genüge überein; nach beweisenden anatomischen Beobachtungen wird man indessen in der bisherigen Literatur vergebens suchen [1]).

Vor Jahresfrist secirte ich einen derartigen Fall von subacuter Myelitis transversa des Dorsalmarks, welcher nach bloss vierteljähriger Dauer nicht sowohl dieser Krankheit, als vielmehr den Folgen eines Unglücksfalles erlag; man durfte danach von vornherein mit einer gewissen Wahrscheinlichkeit erwarten, aus der mikroskopischen Untersuchung Aufschlüsse über die Ursache der Erweichung zu erhalten [2]).

---

1) Vergl. u. A. Tietzen, Die acute Erweichung des Rückenmarks. I.-D. Marburg 1886.

2) Vergl. M. Beck, Ueber einen Fall von anämischer Erweichung des Rückenmarks. I.-D. Tübingen 1887. — Die mikroskopischen Präparate wurden im November 1886 in dem medicinisch-naturwissenschaftlichen Verein in Tübingen vorgewiesen.

Am 11. November 1885 wurde die ledige 24jährige Katharina W. auf die medicinische Klinik aufgenommen [1]); in der Jugend Masern und Halsbräune; im Herbst 1882 machte sie ein sehr langwieriges Nervenfieber durch, erholte sich indessen vollständig. Am 11. Oktober 1885 bekam sie anhaltendes Rückenweh, eine Woche später Ameisenkriechen an den Fusssohlen, den Tag darauf wurden ihre Beine von Zittern befallen, am 20. Oktober war Gehen und Stehen schon so unsicher, dass sie sich überall halten musste, um nicht umzufallen. Am folgenden Tag musste sie sich zu Bett legen, da die Beine völlig gelähmt wurden; Ende Oktober fing Stuhl und Harn an unwillkürlich abzugehen. Pat. bekommt das Gefühl, als ob sie in der Höhe des Processus xiphoideus einen „harten Ring" um den Leib trage; ferner habe sie immer „Zuckungen" in den Beinen.

Am 3. November machte ihr die Mutter auf Anrathen einer alten Frau ein heisses Sitzbad, wobei sich Pat. in Folge ihrer Gefühlsstörung eine sehr ausgedehnte Verbrennung der Haut zuzog. Seither zeitweise Fieber.

Bei der Aufnahme hat man ein dürftig genährtes, graciles, blasses Frauenzimmer vor sich, mit leichtem Oedem der Unterschenkel. Leichtes Fieber, geringe Druckempfindlichkeit des VI., VII. und VIII. Brustwirbels.

In der Gegend des Kreuzbeins und am Gesäss, sowie an der innern Seite der Oberschenkel ist die Haut in Folge der Verbrennung zerstört und in ein umfangreiches, flaches, granulirendes, leicht blutendes Geschwür verwandelt, welches an den Rändern da und dort in Benarbung begriffen ist.

Vollständige motorische und sensible Paraplegie der untern Extremitäten. Von der Fusssohle aus lassen sich Reflexbewegungen auslösen. Lähmung der Blase und des Mastdarmes. Die anästhetische Zone erstreckt sich am Rumpf aufwärts vorn bis zum Processus xiphoideus, hinten bis zum 7. Brustwirbel.

Im weiteren Verlauf tritt im Gebiete der granulirenden Verbrennungsfläche Gangrän ein; Pat. wird in das continuirliche Wasserbad gebracht; abendliches Fieber; zunehmender Verfall; Tod 31. Decbr. 1885.

Sectionsbefund (9 Stunden nach dem Tode):

Hochgradig abgemagerte Leiche mit blassen Hautdecken. Ausgedehnter gangränöser Defect der Weichtheile am Kreuzbein, dem Gesäss und an den Trochanteren. Die betreffenden Knochen liegen nackt zu Tage, rauh, vom Periost entblösst.

Wirbelsäule nicht verändert; die Häute des Rückenmarkes ebenso; an den austretenden Nerven bestehen keine sichtlichen Veränderungen. Von etwa der Mitte des Brustmarkes bis über die Armanschwellung hinaus sind auf Querschnitten die Goll'schen Stränge trübweiss. Im

---

1) Für die Erlaubniss, die Krankengeschichte benutzen zu dürfen, bin ich Herrn Professor v. Liebermeister zu besonderem Dank verpflichtet.

Gebiete des 5.—8. Dorsalnerven zeigt das Rückenmark eine weiche, feuchte, vorquellende, trübweisse Beschaffenheit; die graue Substanz lässt sich nur sehr undeutlich unterscheiden. Abgestrichener Gewebssaft zeigt unter dem Mikroskop Fettkörnchenkugeln und freie Fetttröpfchen.

Pleurablätter sind in grosser Ausdehnung verwachsen. Anämische, lufthaltige Lungen. — Blasser Herzmuskel. — Kleine weiche, grauviolette Milz. — Die Aorta mit ihren Hauptästen frei von Sklerose. — Auch die übrigen Organe ohne wesentlichen Befund.

Weit klarere Bilder als bei der Section lieferte die Besichtigung des ein Vierteljahr in Müller'scher Flüssigkeit gehärteten Rückenmarkes:

Im Halsmark treten als entartet durch ihre helle Färbung die Goll'schen Stränge, die Kleinhirnseitenstrangbahnen sowie die nach vorn einwärts gelegenen Theile der Seitenstränge deutlich hervor. Auf der Höhe des I. Dorsalnervenpaares greift die Degeneration auf die äusseren Keilstränge über, auf der Höhe des III. Dorsalnerven erscheinen die Hinterstränge fast ganz entartet, die Erkrankung des Seitenstranges reicht bis ganz nahe an die graue Substanz. Auf der Höhe des V. Dorsalnerven gesellen sich zu der völligen Entartung der Keilstränge und der Kleinhirnseitenstrangbahnen in den Vorder- und Seitensträngen zahlreiche trübe, hellgelbe Flecken und Streifen in unregelmässiger Anordnung. Die graue Substanz sieht mehr grünlich-gelb aus und zeigt verwaschene Grenzen. Auf der Höhe des VI. Dorsalnerven verwischt sich der Unterschied zwischen grauer und weisser Substanz fast völlig; der ganze Querschnitt erscheint trüb, hellgelblich und gelbgrünlich gefleckt. Auf der Höhe des VII. Dorsalnerven nehmen die Goll'schen Stränge wieder normales Aussehen an, die graue Substanz grenzt sich wieder deutlicher ab. Im Gebiet des linken Hinterstranges findet sich, bis zur hinteren Commissur reichend und noch etwas auf das central gelegene Stück des rechten Goll'schen Keilstranges übergreifend, ein sehr scharf abgegrenzter, ovaler, trübhellgelber Herd von 1,5 und 2,0 mm Durchmesser, aus dessen Centrum sich bei leichtem Druck eine breiige Masse hervordrängt; dieselbe besteht mikroskopisch aus Myelintropfen, Fettkörnchenkugeln, freien Fetttröpfchen und vereinzelten Rundzellen. — Auf der Höhe des VIII. Dorsalnerven stellt sich die Scheidung in weisse und graue Substanz wieder deutlicher ein, degenerirt erscheinen noch die Vorder- und Seitenstränge sowie die peripheren Theile des äusseren Keilstrangs. Auf der Höhe des IX. und

X. Dorsalnerven ist der äussere Keilstrang fast nicht entartet, wohl aber der Seiten- und Vorderstrang, besonders stark beide Pyramidenseitenstrangbahnen und beide Pyramidenvorderstrangbahnen. Weiter nach abwärts beschränkt sich die Degeneration auf die Pyramidenseitenstrangbahnen.

Für die mikroskopische Untersuchung wird das völlig ausgehärtete Rückenmark mit dem Katsch'schen Gefriermikrotom in 0,03 mm dicke Schnitte zerlegt, so dass von der Höhe jedes Nervenpaares 20 bis 30 Präparate zur Durchsicht gelangen. Die Schnitte werden z. Th nach Weigert's Hämatoxylinblutlaugensalzfärbung, z. Th. mit Ueberosmiumsäure, z. Th. mit Hämatoxylin und neutralem Carmin behandelt.

In der Mitte des Dorsalmarkes besteht eine hochgradige Entartung, welche in nahezu gleichmässiger Stärke und Ausbreitung die ganze weisse Substanz ergriffen hat. An den am meisten veränderten Theilen erscheint auch die graue Substanz erkrankt. Die Degeneration erstreckt sich über die Höhe des V., VI. und VII. Dorsalnervenpaares, grenzt sich nicht ganz scharf nach oben und unten ab, und es schliessen sich ihr die bei völliger Leitungsunterbrechung gewöhnlichen auf- und absteigenden secundären Veränderungen innerhalb bestimmter Systeme an.

Der krankhafte Zustand kennzeichnet sich in der weissen Substanz dadurch, dass die Axencylinder sowohl als die Markscheiden in grosser Ausdehnung aufgequollen oder unter Bildung von Myelin- und Fetttröpfchen zerfallen sind. Die entstandenen Lücken haben sich entweder mit Gewebsflüssigkeit gefüllt, sehen dadurch leer aus, oder es liegen in ihnen Fettkörnchenkugeln oder Zellen vom Aussehen gewucherter Neurogliaelemente. In der grauen Substanz sind in ähnlicher Weise eine Anzahl markhaltiger Nervenfasern zu Grunde gegangen, wie besonders deutlich an Schnitten hervortritt, welche nach Weigert's Methode gefärbt sind. An den Ganglienzellen lassen sich erhebliche Veränderungen nicht erkennen.

Ueberall, wo sich ein Untergang von Nervenfasern eingestellt hat, sei es im Gebiete des grossen Erkrankungsherdes, sei es in den secundär degenerirten Strangsystemen, hat sich durch Wucherung

der Neuroglia ein leichter Grad von Sklerose eingestellt; in der grauen Substanz fehlt letztere, so dass das Gewebe eher einen etwas gelockerten Bau aufweist.

Die beschriebene kleine Caverne auf der Höhe des VII. Dorsalnervenpaares grenzt sich unregelmässig fetzig ab; ihre Wandungen bestehen zunächst aus einem Gewebe, welches stellenweise die Structur der weissen Substanz kaum mehr erkennen lässt, so hochgradig ist hier der Zerfall nicht bloss der Nervenfasern, sondern auch der Glia und der Gefässe; mehr nach aussen erscheint die Neuroglia etwas sklerotisch. Im Centrum des Herdes sind sowohl die nervösen als auch die nicht nervösen Gewebsbestandtheile, wie schon erwähnt, zu einem fettigen Brei umgewandelt.

Durch das ganze Rückenmark hindurch besteht nirgends eine entzündliche zellige Durchsetzung der Gewebe.

Sehr auffallend sind im Bereich des Erweichungsherdes die Veränderungen an den Gefässen; besonders stark erkrankt erscheinen die kleinen arteriellen Aeste der weissen, noch mehr der grauen Substanz: ihre Wandungen sind verdickt, hyalin glänzend, so dass die verhältnissmässig grossen starren Querschnitte der meist in ihrer Lichtung stark beeinträchtigen Gefässchen sofort ins Auge fallen. In der Mitte des Dorsalmarkes, wo die Degeneration einen transversalen Charakter angenommen, sind eine ganze Anzahl von derartigen, theilweise nicht verengten, Arteriolen durch glänzende, homogene, mit Carmin gleichmässig röthlich sich färbende Massen vollständig verschlossen. An den übrigen grösseren Arterienästen macht sich ein vermehrter Kernreichthum besonders der Intima geltend, so dass die Gefässlichtung nicht selten durch Zellen vom Aussehen gewucherter Endothelien nahezu oder ganz verlegt ist. Oefters häufen sich auch Leukocyten im Lumen an, denen man ebenso in den perivasculären Lymphräumen begegnet; diese enthalten manchmal ausserdem homogene, diffus sich färbende Gerinnungsmassen.

Die beschriebenen arteriitischen Veränderungen, mit Ausnahme der hyalinen Thromben, breiten sich in abnehmender Ausdehnung und Stärke auf das gesammte Dorsalmark aus und treten im Hals- und Lendenmark fast völlig zurück. Auch die ausserhalb des Rückenmarkes im dorsalen Theil verlaufenden Arterien, soweit sie

in den Schnitten erscheinen, zeigen z. Th. etwelche hyaline Wandverdickung, z. Th. sehr zahlreiche Kerne, besonders an der Adventitia, indessen ohne stärkere Verengerung der Lichtung.

Die erhobenen pathologischen Befunde an den nervösen Bestandtheilen des Rückenmarks im Gebiete des grossen Erkrankungsherdes tragen durchaus die Merkmale der ischämischen Erweichung an sich, wie sie in anderen Theilen des Centralnervensystems so häufig zur Beobachtung gelangt. An einer umschriebenen Stelle hat der Gewebszerfall auch die übrigen, nicht nervösen Elemente ergriffen und so zur Bildung einer kleinen, mit breiigem Inhalt gefüllten Caverne geführt.

Die Annahme einer entzündlichen Ernährungsstörung findet in den Ergebnissen der Untersuchung keine Anhaltspunkte.

Die vorhandenen arteriitischen Veränderungen, welche vielfach Verengerung und Verschluss der Ernährungsgefässe herbeigeführt haben, genügen auch vollständig, um die Entartung als eine rein anämische hinstellen zu dürfen, zumal da „die Arterienästchen, welche in die Rückenmarkssubstanz eindringen, wahre Endarterien im Sinne Cohnheim's sind. Nirgends gehen dieselben oder deren noch als Arterienstämmmchen anzusprechende Verzweigungen wahre anastomotische Verbindungen untereinander ein“ [1]).

Bei der Verlegung der arteriellen Bahnen hat die beschriebene hyaline Thrombose, welche in den erkrankten Gefässen, wie es scheint, aus einer voraufgehenden Anhäufung weisser Blutkörperchen entstand, wohl eine recht erhebliche Rolle gespielt.

Die Arteriitis muss primär aufgetreten sein, ein Uebergreifen sklerotischer Vorgänge auf die Gefässwände kann nicht stattgefunden haben; die Sklerose ist überhaupt nur gering, ferner erreicht die Gefässerkrankung ihren höchsten Grad in der grauen Substanz, wo eine sichtliche Wucherung der Neuroglia gar nicht eingetreten ist; auch sind die Gefässe in den nicht entarteten Ge-

---

1) Heinrich Kadyi, Ueber die Blutgefässe des menschlichen Rückenmarkes; Anatomischer Anzeiger, I. Jahrgang, Nr. 12, 1886.

bieten des Rückenmarkes sowie vor ihrem Eintritt in dasselbe nicht gänzlich verschont geblieben.

Die Erschwerung und Absperrung des Blutstromes scheint nach und nach in den einzelnen Arterienästen erfolgt zu sein. Denn es dauerte verhältnissmässig längere Zeit, bis die der Reihe nach auftretenden Krankheitserscheinungen sich zu dem vollen Bilde der Quertrennung des Rückenmarkes zusammengeordnet hatten.

Der beschriebene Fall ist die erste, soweit möglich beweisende, Beobachtung einer arteriosklerotischen Rückenmarkserweichung. Für die Mehrzahl der Fälle einfacher Myelomalacie dürfte indessen diese Entstehungsweise nicht zutreffen, denn die Literatur verzeichnet nicht wenige sorgfältige Untersuchungen, welche derartige Gefässerkrankungen vermissen liessen.

Woher nun bei der jugendlichen Kranken die obliterirende Arteriitis? Trotz des langen Zeitraumes zwischen dem schweren Typhus und dem Auftreten des Rückenmarksleidens bin ich Mangels anderer ursächlicher Momente geneigt, anzunehmen, dass die damalige Infectionskrankheit den Anstoss zu dem Wucherungsvorgang an den Gefässen gegeben hat [1]). Die eigenthümliche Beschränkung desselben auf die Gefässe des Rückenmarkes mit stärkster Bevorzugung des Dorsaltheils entzieht sich dem Verständniss, findet indessen in der Pathologie anderer Organe nicht wenige Seitenstücke.

---

1) Landouzy und Siredey (Revue de médecine, 1885) beziehen in ähnlicher Weise eine Degeneration und Induration des Herzmuskels auf eine obliterirende Arteriitis, welche sich nach Typhus bei einem jungen Mann entwickelte.

V.

Beiträge zur normalen und pathologischen Histologie der Milchdrüse.

Von

Dr. Edmondo Coen.

Mit Tafel VII.

In vorliegender Arbeit habe ich hauptsächlich die Frage zu beantworten gesucht, in welcher Art und Weise an den Geweben der Milchdrüse, welche man durch Schnitte oder Excision kleiner Stücke verletzt hat, die Regeneration vor sich geht; als nothwendige Voruntersuchung musste festgestellt werden, ob an den Epithelzellen der Mamma, wenn diese functionell ruht, Kerntheilungsfiguren sich nachweisen lassen; weiterhin habe ich untersucht, wie sich die Epithelien während der Lactationsperiode verhalten; und endlich stand mir ein Fall zur Verfügung, der einen Einblick in die Veränderungen gestattete, welche dieselben beim Menschen im Verlauf von Entzündungszuständen der Mamma eingehen.

Die Durchsicht der Literatur zeigt, dass der Regenerationsprocess an der Milchdrüse nach traumatischen Eingriffen überhaupt noch nicht untersucht worden ist.

Die neueren Arbeiten von Huss [1]), Rein [2]), Talma [3]) und Barfurth [4]) über die Entwickelung der Milchdrüse enthalten keine Nachricht über indirecte Kerntheilung an den Epithelien.

---

1) Huss, Beiträge zur Entwicklungsgeschichte der Milchdrüse. Zeitschrift für Medicin und Naturwissenschaft, 1873, Bd. VII. p. 177.

2) Rein, Untersuchungen über die embryonale Entwicklungsgeschichte der Milchdrüse. Archiv für mikr. Anatomie, Bonn 1882, Bd. XX—XXI.

3) Talma, Beitrag zur Histogenese der weiblichen Brustdrüse. Archiv für mikr. Anatomie, Bonn 1882, Bd. XX, p. 145.

4) Dietrich Barfurth, Zur Entwicklung der Milchdrüse. Inaugural-Dissertation, Bonn 1882.

Während der Lactationsperiode haben verschiedene Untersucher allerdings eine Proliferation der Epithelzellen der Mamma beobachtet, nicht aber einen karyokinetischen Process. SCHMIDT [1]) z. B. fand in der Mamma einer Wöchnerin, welche zwölf Tage nach der Entbindung starb und welche bis auf die letzten zwei Tage vor ihrem Tode gestillt hatte, in vielen Schnitten das Bild einer reichlichen Epithelwucherung. Entsprechend dieser Proliferation war auch eine vermehrte Kerntheilung zu beobachten; aber er sagt nichts darüber, ob die Kerntheilung direct oder indirect war. Die Angabe von SÄFFTIGEN [2]) über Kerntheilung der Epithelien an der Mamma während der Lactationsperiode lassen es zweifelhaft erscheinen, ob er eine Kerntheilung im Sinne FLEMMING's beobachtet habe. Er sagt: „Die geeignetste Untersuchungsflüssigkeit für Kerntheilungen war Humor aqueus mit einem minimalen Zusatz von Ameisensäure. Ich verfuhr folgendermaassen. An einem Stücke der frischen, noch warmen Drüse, das auf den Objectträger in einige Tropfen Humor aqueus desselben Thieres gelegt war, wurden durch Zupfen und Schaben die Kerne aus den Drüsenzellen herausgepresst, was leicht gelang, hierauf wurde das Ganze mit einem Deckgläschen bedeckt und darauf ein kleiner Tropfen einer 1 % Ameisensäure hinzugethan. Auf diese Weise liess sich sowohl symmetrische als auch unsymmetrische Kerntheilung und in vielen Fällen eine sternförmige Verdichtung der Kernsubstanz um das Kernkörperchen herum bemerken."

NISSEN [3]) fixirte die Gewebselemente mit Flemming'scher Flüssigkeit und färbte die Schnitte mit der Gram'schen Methode; er kommt zu diesem Ergebniss: „Es vermehren sich innerhalb der Milchzellen die Kerne. Mitosen habe ich in Hunderten von Präparaten nicht auffinden können, trotzdem dass Vermehrung der Kerne ein überaus häufiges Ereigniss ist. Viel-

---

1) HEINRICH SCHMIDT, Zur Lehre von der Milchsecretion. Inaugural-Dissertation, Würzburg 1877.

2) A. SÄFFTIGEN, Zur feineren Anatomie der Milchdrüsen während der Lactationsperiode . . . . Bull. de l'Acad. imp. des scien. de S. Petersbourg, 1881, Tom. XXVII, pag. 78.

3) FRANZ NISSEN, Ueber das Verhalten der Kerne in den Milchdrüsenzellen bei der Absonderung. Arch. für mikr. Anatomie, Bonn 1886, Bd. XXVI, p. 397.

leicht also findet hier directe Kerntheilung statt". Auch STÖHR [1]) sagt in seinem Lehrbuch, wo er über die Absonderung der Milch spricht: „In welcher Weise die Drüsenepithelien bei der Bildung der Milchkügelchen und der Colostrumkörperchen sich betheiligen, ist noch nicht ganz klar. Sicher ist nur soviel, dass die Drüsenzellen bei der Secretion nicht zu Grunde gehen."

Von Autoren, welche die Karyokinese an den Epithelien der Mamma unter pathologischen Zuständen nachgewiesen haben, wüsste ich bloss MARTIN [2]) anzuführen; er hat Fälle von Mammacarcinom untersucht, man kann aber nicht ersehen, ob er die Mitosen in Epithelzellen des gesunden Gewebes oder der krebsig entarteten Theile gefunden hat.

Die zu untersuchenden Gewebsstücke wurden fast alle dem lebenden Thiere entnommen und sofort in die Chrom-Essig-Osmiumsäuremischung von FLEMMING gebracht, ausgewässert, nach drei Tagen in Alcohol nachgehärtet. Die Schnitte wurden mit wässriger Safraninlösung und alcoholischer Picrinsäurelösung gefärbt.

I. Normaler Zustand.

A. Mamma, welche keine Milch secernirt.

Meerschweinchen. Kerntheilungsfiguren an den Epithelien fehlen hier in der Regel. Nur in zwei Präparaten habe ich je eine Sternform und eine Knäuelform gefunden.

Die Acini besitzen gewöhnlich nur eine Schicht von cubischen Epithelzellen. In dem Bindegewebe zwischen den Lobuli und um die Acini und die Ausführungsgänge herum beobachtet man sehr

1) PHILIPP STÖHR, Lehrbuch der Histologie und der mikr. Anatomie des Menschen, Jena 1887, p. 194.

2) W. A. MARTIN, Zur Kenntniss der indirecten Kerntheilung. Virchow's Archiv, Berlin 1881, Bd. 86, p. 57.

zahlreiche rundliche oder ovale oder spindelförmige Mastzellen. Im Bindegewebe liegen auch einige Leukocyten.

Kuh. In dem Euter einer Kuh, welche seit langer Zeit nicht gemolken war, habe ich in einer grossen Anzahl von Präparaten niemals Mitosen in den Epithelzellen gefunden. Auch hier sieht man eine ausserordentliche Menge von Mastzellen, meistens in dem interlobulären Bindegewebe oder um die Milchgänge, aber auch um die Acini herum. In einigen Präparaten konnte ich in einem Gesichtsfeld bis 15 meist ovale Mastzellen sehen.

B. Mamma am Ende der Schwangerschaft.

Bei einem 18jährigen Mädchen, welches, am Ende der Schwangerschaft stehend, an einer Mastitis septica der rechten Mamma gestorben war [1]) zeigte, die linke Mamma weder macroscopische noch microscopische pathologische Veränderungen. Die Schnitte liessen bloss eine starke Vermehrung der Lobuli und eine Vergrösserung der Acini erkennen.

Viele Epithelzellen enthalten schwarz gefärbte Fetttropfen, welche die Zelle ganz oder theilweise erfüllen, so dass der Kern zur Seite gedrängt erscheint. Grosse Fetttropfen liegen im Lumen der Acini und der Milchgänge, neben freien mit Fetttropfen besetzten Kernen. Viele Zellen in den Acini, welche in der Schwangerschaft oft zwei Schichten derselben haben, zeigen einen sehr chromatinreichen, intensiv gefärbten Kern. Andere Epithelien lassen die Figuren der indirecten Kerntheilung erkennen, und zwar Knäuel- und Sternform. In noch weiteren Zellen zeigt der Kern keine scharfe Grenze, dagegen unförmige, sehr intensiv gefärbte Anhäufungen der Chromatinsubstanz, umgeben von einem Hof von hellem Protoplasma, wie in den Zellen, welche karyokinetische Figuren besitzen; ich halte sie für mangelhaft fixirte Mitosen.

Zwischen den Acini und in dem Lumen derselben finde ich einige Leukocyten, deren Nuclearsubstanz in zwei oder drei Anhäufungen vertheilt ist. Die einkernigen Leukocyten sind sehr selten. Zahlreiche Mastzellen liegen zwischen den Lobuli, um die Milchgänge herum, und in dem interacinösen Bindegewebe.

---

1) Siehe Seite 90. Die Section geschah 4 Stunden nach dem Tode.

C. Milchdrüse während der Lactationsperiode.

In der Milchdrüse eines Meerschweinchens drei Tage nach dem Wurf sieht man, dass die Acini vergrössert, sehr zahlreich und von wenig Bindegewebe umgeben sind. Einige Acini besitzen zwei oder drei Epithelschichten; eine Anzahl von Acini ist völlig mit cubischen Epithelien ausgefüllt, so dass das Lumen verschwunden ist. Die Zellen besitzen einen grossen Kern mit zahlreichen Nucleolen, nicht selten auch 2 Kerne. In vielen Acini beobachtet man Milchzellen mit karyokinetischen Figuren (Fig. 1 *a*), sowohl in denen, welche nur ein oder zwei Schichten von Zellen haben, als auch in denjenigen, welche kein Lumen mehr besitzen.

Im Allgemeinen ist das Protoplasma der Zellen schmal, granulirt und mit mehr oder weniger grossen Fetttropfen erfüllt, welche den Kern seitlich verschieben oder ihn ganz verdecken. In einigen Acini ist die Protoplasmagrenze verwischt, man sieht statt der Zellen eine Anhäufung von granulirtem Protoplasma, mit Fetttropfen gemischt, in welchem freie, z. Th. verfettete Kerne liegen. Aehnliche Bilder sieht man öfters im Lumen der Acini. Freie Kerne und Fetttropfen findet man auch in den Milchgängen.

Die Cylinderzellen der Ausführungsgänge mit grossem und chromatinreichem Kern befinden sich nicht selten im Zustande indirecter Kerntheilung. So z. B. habe ich in einem Ausführungsgang eine Sternform und zwei Knäuelformen gefunden.

Das sehr schmale Bindegewebe um die Acini zeigt viele Mitosen an seinen Zellen. In dem reichlicheren lockeren, interlobulären Bindegewebe sind ebenfalls etliche Zellen in mitotischer Theilung begriffen.

Hier liegen wieder ziemlich viele Mastzellen. Die Blutgefässe sind sehr zahlreich, weit und mit Blut gefüllt. Im Bindegewebe und in dem Lumen der Acini und der Milchgänge sind einige mehrkernige Leukocyten nachzuweisen.

II. Pathologischer Zustand.

A. Ein Fall von Mastitis phlegmonosa am Ende der Schwangerschaft.

S... C..., 18 Jahre alt, wurde in die Entbindungsanstalt am 28. November aufgenommen. Sie war am Ende der Schwangerschaft. Früher war sie immer gesund gewesen. Seit zwei Tagen sei in Folge einer Erkältung ihre rechte Brust unter Schmerzen stark angeschwollen.

Die äusserliche Untersuchung zeigt, dass die rechte Mamma in toto angeschwollen, geröthet und ödematös und sehr druckempfindlich war. Ueber der Brustwarze befand sich eine fünfmarkstückgrosse fluctuirende Stelle. Die Axillardrüsen nicht geschwollen. Die Patientin hatte Fieber. Am dritten December wurde eine tiefe Incision in die rechte Brust gemacht, ohne dass sich Eiter entleert hätte.

Die Patientin hatte während ihres Aufenthalts in der Klinik immer hohes Fieber, welches am 6. seinen höchsten Grad erreichte (40,3) und schnellen Puls (bis zu 130) und Frösteln und Phantasiren. Am 7. Febr. um 11½ Uhr Vormittags starb sie mit Collapssymptomen.

Sofort nach dem Tode wurde der Uterus eröffnet aber das Kind war abgestorben. — Die klinische Diagnose war Mastitis, Sepsis.

Die Obduction wurde um 3½ Uhr Nachmittags von Herrn Prof. Nauwerck gemacht.

Beide Mammae vergrössert, die Warzenhöfe sehr stark pigmentirt. Die rechte Mamma von Kindskopfgrösse giebt das Gefühl einer Pseudofluctuation. Die abschüssigen Partien fühlen sich derb an; oberhalb der Mammilla findet sich ein 5 cm langer Schnitt, aus welchem sich gelbliches, nicht deutlich getrübtes Serum ergiesst. Das retromammäre Fettgewebe ist stark entwickelt, hochgradig ödematös durchtränkt. Die in chirurg. Weise amputirte Mamma wiegt 2100 gr; dieselbe wird durch einen geraden Schnitt in 2 Hälften gespalten. Auf dem Durchschnitt erscheint das Bindegewebe zwischen den Drüsenläppchen hochgradig erweitert, durchtränkt von einer reichlichen, klaren Flüssigkeit; ebenso ist das subcutane Gewebe, namentlich unten, sehr stark durchfeuchtet. Eiterherde sind nirgends zu finden; das Drüsengewebe ist von graurother Farbe; das Bindegewebe sieht weisslich durchscheinend aus. Die Mammilla ist intact; die Venen enthalten flüssiges oder frisch geronnenes Blut. — Die Axillardrüsen rechts geschwollen, sehr stark geröthet. — In der linken Mamma nichts Besonderes (siehe oben).

Die Thoraxmusculatur ist rechts ebenfalls sehr stark infiltrirt, aber nicht eitrig. — Im Herzbeutel klare seröse Flüssigkeit, 100 cc; einige Blutungen im Pericard des linken Ventrikels. Herzklappen normal. Lungen blutreich und etwas ödematös — Milztumor. — Die Leber, der Magen, der Darmcanal, die Nieren und der Uterus und Ovarien wurden nicht untersucht, weil die ganze Bauchhöhle für gynäcologische Zwecke verwendet wurde.

Ein Stück der rechten Mamma wurde in Flemming'sche Lösung gebracht und in der oben genannten Weise behandelt.

In den hiervon verfertigten Schnitten sieht man im interlobulären Bindegewebe Anhäufungen von mehrkernigen Leukocyten vorzugsweise um die kleinen Gefässe und Capillaren herum, ebenso zwischen den Acini und im Lumen derselben und der Milchgänge. Ueberdies ist an allen diesen Stellen ein ungeformtes Exsudat vorhanden. Die Blutgefässe sind erweitert, mit Blut prall gefüllt. Die Endothelien der Capillaren und der kleinen Arterien zeigen hier und da vergrösserte chromatinreiche Kerne. Ebenso haben die Bindegewebszellen häufig einen vergrösserten Kern und an einigen Stellen kann man sogar Mitosen nachweisen. Die Acini zeigen viele Zellen mit Fetttropfen durchsetzt, welche den ganzen Kern bedecken oder ihn seitlich verschieben. Andere Zellen besitzen einen vergrösserten, an Chromatinsubstanz reichen Kern (Fig. IV *b*), wieder andere sind in Mitosis begriffen (Fig. IV *a*). An den Epithelzellen der Ausführungsgänge ist keine besondere Veränderung zu sehen. Sehr zahlreich sind die Mastzellen, welche in dem Bindegewebe liegen, vorzugsweise um die Gefässe herum.

B. Verwundung. Excision eines Stückes der Mamma. Regeneration.

In dieser Richtung machte ich Versuche an Meerschweinchen, an einer Hündin und an Kaninchen, die Ergebnisse bei diesen verschiedenen Thieren stimmen indessen im Wesentlichen überein. Die Operationsmethode war folgende. Nachdem in der Gegend der Mamma die Haare rasirt und die Haut mit einer 3% Carbolsäurelösung gewaschen war, machte ich einen Schnitt durch die Haut um die Drüse blosszulegen. In die Drüse wurden dann tiefe Schnitte gemacht, oder kleine Stücke mit der Scheere entfernt. Dann wurde die Haut genäht, mit Carbolsäurelösung gewaschen und Jodoformcollodium aufgestrichen. Eiterungen kamen nicht vor. Die operirten Drüsen wurden in verschiedenen Zeiträumen untersucht.

α. Allgemeine Veränderungen. Blutgefässe. Bindegewebe.

Schon 28 Stunden nach der Verletzung findet man einen Entzündungsprocess, welcher seinen höchsten Grad an der Stelle der Verletzung hat und mit mehr oder weniger Intensität fast über die

ganze Drüse sich verbreitet. In der Wunde sieht man Blut, amorphes Exsudat und Fibrinnetze angehäuft. Das angeschnittene Gewebe ist hier und da nekrotisch. Um die Wunde herum liegen viele mehrkernige Leukocyten, während die einkernigen verhältnissmässig selten sind. Leukocyten und Exsudat sind nicht nur im interlobulären, sondern auch in dem interacinösen Bindegewebe und in dem Lumen der Acini und der Milchgänge vorhanden.

Die Endothelien der Blutgefässe besitzen schon vielfach einen vergrösserten, chromatinreichen Kern, eine Anzahl derselben ist in mitotischer Theilung begriffen; das Gleiche gilt für die fixen Zellen des Bindegewebes.

Zwei Tage nach der Verletzung sind ungefähr dieselben Veränderungen zu sehen, nur dass der Entzündungsprocess weiter verbreitet ist und mehr Leukocyten und amorphes Exsudat die Gewebe infiltriren. Die Karyokinese an den Gefässendothelien und Bindegewebszellen hat erheblich zugenommen.

Nach drei Tagen hat der Entzündungsprocess seinen höchsten Grad erreicht, so dass eine grosse Menge von Leukocyten und Exsudat in der Wunde und um dieselbe liegt. Die Endothelien der Gefässe zeigen viele indirecte Kerntheilungsfiguren, und die kleinen Gefässe sind von Zellen vom Aussehen gewucherter Endothelien umscheidet. Die Proliferation der Bindegewebszellen ist ebenfalls sehr stark und man kann an ihnen alle möglichen Formen von indirecter Kerntheilung beobachten.

5—9 Tage nach der Verletzung ist das amorphe Exsudat, welches das Gewebe infiltrirte, fast ganz resorbirt und der grössere Theil der mehrkernigen Leukocyten verschwunden; hier und da erkennt man noch einen körnig-fettigen Detritus. Die einkernigen Leukocyten dagegen sind ziemlich zahlreich vorhanden und in einigen findet man vergrösserte Kerne. Um die Wunde herum besteht eine reichliche Production von Keimgewebe, welches die verlorenen Theile ersetzt. Es besteht (Fig. VI *B*) aus spindelförmigen, rundlichen, ovalen oder mit verschiedenen Fortsätzen versehenen Zellen, welche einen grossen, stark gefärbten Kern besitzen; einige zeigen Mitosen (Fig. VI *b b*). Auffälliger Weise liegen solche junge, neugebildete Zellen auch inmitten der Fibrinnetze im Innern der Wunde; sie zeigen hier sogar indirecte Kerntheilungsfiguren (Fig. VI *A b*). Sie scheinen von den lebhaft wuchernden Endothelien der Gefässe oder

den fixen, interlobulären und interacinösen Bindegewebszellen abzustammen.

Bis etwa zum 17. Tage nimmt die Proliferation des Keimgewebes stetig zu; eine lineare Wunde ist bis dahin vollständig vernarbt; wenn dagegen ein kleines Stück des Gewebes ausgeschnitten war, so ist die Wundstelle mit diesem neugebildeten Gewebe fast ganz umhüllt. Die Zahl der einkernigen Leukocyten ist sehr gering geworden. Das Bindegewebe um die Acini und die Milchgänge wuchert sehr stark, so dass einige Acini wie zusammengedrückt erscheinen; ebenso das perivasculäre Bindegewebe. Nunmehr entwickeln sich inmitten des Keimgewebes ziemlich zahlreiche Capillaren, welche von den präexistirenden Blutgefässen aus entstehen.

β. Veränderungen an den Epithelzellen der Acini und der Ausführungsgänge.

28 Stunden nach der Verletzung sieht man in den Epithelzellen der Acini hier und da eine Vermehrung der nucleären Chromatinsubstanz, welche sehr intensiv sich färbt, und nicht selten indirecte Kerntheilung (Fig. II *a*). In den Ausführungsgängen dagegen ist keine bedeutende Veränderung vorhanden; nur einige Kerne sind chromatinreicher. Ebenso nach zwei Tagen. Drei Tage nach der Verletzung nimmt die Zahl der Mitosen in den Epithelien zu. In den Milchgängen sind die Kerne der Zellen vergrössert und hier und da in mitotischer Theilung begriffen. — Nach 5—9 Tagen ist die Proliferation der Milchdrüsenzellen in der Umgebung der Verletzung sehr deutlich, viele Zellen sind in Theilung begriffen, und ausserdem findet man im Lumen der Acini und zwischen den Elementen des Keimgewebes verschiedene neugebildete epitheliale Zellen. Ebenso hat der Chromatinreichthum und die Karyokinese an den Epithelien der Ausführungsgänge stark zugenommen (Fig. III *a*, *b*).

Nach 9—17 Tagen ist die Proliferation der Epithelzellen sehr ausgebreitet; in den verschiedenen Acini findet man zwei oder drei Schichten von Zellen, welche alle Formen der indirecten Kerntheilung zeigen (Fig. V *a*, *b*). Ausserdem erkennt man im Keimgewebe viele neugebildete epitheliale Zellen mit einem stark gefärbten Kern, welche in wechselnder Anzahl sich gruppiren. An einigen Stellen sind sogar Anhäufungen von diesen Zellen vorhanden, welche einem Acinus ohne Lumen gleichen und ungefähr dem Zustand der

neugebildeten Acini in der Mamma während der Lactationsperiode entsprechen. In den Milchgängen sind mitotische Figuren in grösserer Anzahl und in dem Lumen derselben einige wahrscheinlich neugebildete Epithelzellen nachweisbar.

Mastzellen. Während des ganzen Verlaufes der Regeneration sind Mastzellen immer vorhanden und ihre Anzahl scheint sogar grösser als im normalen Zustande; sie liegen auch zwischen den Elementen des Keimgewebes.

Mit Hinsicht auf die zu Anfang aufgestellten Fragen kann ich meine Untersuchungsergebnisse dahin zusammenfassen, dass zunächst in den Milchdrüsen auch im normalen Zustande, allerdings selten, in Mitose begriffene Zellen vorhanden sind, trotzdem die Drüse keine Milch secernirt. Sehr interessant ist die beständige Anwesenheit von Mastzellen in diesen normalen Milchdrüsen, bei einigen Thieren (Kuh) sogar in ausserordentlich grosser Anzahl. Viele Autoren, welche die Structur der Mamma beschrieben haben, erwähnen diese Elemente nicht, so z. B Langer[1]) und Told[2]). Stöhr[3]) constatirt ihre Anwesenheit und nennt sie Plasmazellen nach dem Ausdruck von Waldeyer. Diese Mastzellen (immer unter dem Namen von Plasmazellen) wurden in der Mamma auch von v. Brunn[4]), Partsch[5]) und Barfurth[6]) beobachtet. Ehrlich[7]) sah Mastzellen in der Mamma der Ziege.

Am Ende der Schwangerschaft (Mensch) und während der Lactationsperiode (Meerschweinchen) findet eine Prolife-

---

1) Langer, Die Milchdrüse. Stricker's Handbuch der Lehre v. d. Geweben. Leipzig 1871, pag. 628.

2) Dr. Carl Told, Lehrbuch der Gewebslehre etc., Stuttgart 1877, pag. 538.

3) Stöhr, l. c. pag. 192.

4) van Brunn, citirt von Waldeyer, Ueber Bindegewebszellen. Arch. für mikr. Anat. Bonn 1875, Bd. XI, pag. 177.

5) Partsch, Ueber den feineren Bau der Milchdrüse. In.-Diss. Breslau 1880.

6) Barfurth, l. c.

7) Ehrlich, Beiträge zur Kenntniss der Anilinfärbungen etc. etc. Archiv f. mikr. Anatomie. Bonn 1877, Bd. XIII, pag. 263.

ration der Epithelzellen durch indirecte Kerntheilung statt. Diese Zellwucherung spielt in der Frage nach der Entstehung der Colostrumkörperchen und der Milchkügelchen eine grosse Rolle. Es ist bekannt, dass hierin die Meinungen auseinandergehen. Eine grosse Anzahl von Forschern, älterer und neuerer Zeit, NASSE[1]), REINHARD[2]), MEYER[3]), KÖLLIKER[4]), WILL[5]), VAN BUEREN[6]), KEHRER[7]), KOLESSNIKOW[8]), SCHMID[9]), ist der Ansicht, dass dieselbe aus den proliferirenden Epithelien der Acini entstehen, welche nachher fettig degeneriren.

Nach der neuesten Ansicht von PARTSCH[10]) und HEIDENHAIN[11]) geht die Bildung der Fetttröpfchen in der einschichtigen Epithellage der Acini vor sich; eine und dieselbe Zelle kann mehrmals Secrettropfen bilden und nebst kleineren oder grösseren Protoplasmapartien ausstossen, geht aber schliesslich selber zu Grunde. Die Colostrumkörperchen entstehen aus den blassen, matt granulirten Epithelzellen durch Intussusception von Fett.

STRICKER[12]) dagegen glaubt, dass die Drüsenepithelien nicht einem Zerfall entgegengehen, sondern in ihrem Innern Fettkörnchen entstehen lassen und dieselben einfach ausstossen, ohne dabei ihr Leben einzubüssen — LANGER[13]) schliesst sich dieser Ansicht an.

---

1) NASSE, Arch. für Anat. und Phys., 1840, pag. 264.

2) REINHARDT, Archiv für pathol. Anatomie, 1847, Bd. I, pag. 52.

3) MEYER, Verh. der naturforschenden Gesellschaft zu Zürich, 1848, Nr. 18.

4) KÖLLIKER, Mikroskopische Anatomie. Leipzig 1854, pag. 476.

5) WILL, Ueber die Milchabsonderung. Erlangen 1850, pag. 7.

6) LAMMERTS VAN BUEREN, Nederl. Lancet, 2. Ser., Jahrg. 2. pag. 277.

7) KEHRER, Zur Morphologie des Milchcaseins. Leipzig 1871.

8) KOLESSNIKOW, Die Histologie der Milchdrüse der Kuh und die path. anat. Veränderungen derselben bei der Perlsucht. Archiv für path. Anatomie. Berlin 1877, Bd. LXX, pag. 187.

9) SCHMID, l. c.

10) PARTSCH, l. c.

11) HEIDENHAIN, Handbuch der Physiologie von HERMANN, Die Absonderung, I. Theil, Leipzig 1883.

12) STRICKER, Sitzungsberichte der k. k. Acad., Wien 1886, Bd. LIII, Abt. 2, pag. 184.

13) LANGER, l. c.

Winkler[1]) deutet die Möglichkeit an, dass bei der Milchbildung die Einwanderung von Lymphkörperchen in die Alveolen eine Rolle spiele. — Rauber[2]) hält die Colostrumkörperchen für weisse Blutkörperchen, welche in die Alveolen eingewandert, gequollen und fettig degenerirt sind.

Auf Grund meiner Untersuchungen muss ich annehmen, dass während der Milchsecretion eine Proliferation der Epithelzellen stattfindet und gleichzeitig eine Abstossung anderer Epithelien, deren Protoplasma und Kern später eine fettige Degeneration erleiden, und dass so die Colostrumkörperchen und Milchkügelchen entstehen. Denn wir haben gesehen, dass das Protoplasma in vielen Zellen sich verändert, dass während der Lactationsperiode viele Kerne frei werden und mit mehr oder weniger Fetttropfen erfüllt im Lumen der Acini und der Milchgänge lagen. Der Verlust dieser Zellen wird rasch durch die Proliferation anderer Epithelien gedeckt. Gegen die Ansicht Winkler's und Rauber's spricht der Umstand, dass in den Acini der Mamma am Ende der Schwangerschaft und während der Lactationsperiode verhältnissmässig wenig Leukocyten in dem Lumen derselben vorhanden sind. Jedenfalls spielen sie bei der Production der geformten Bestandtheile der Milch keine bedeutende Rolle. In dem beschriebenen Falle phlegmonöser Mastitis zeigten viele Milchdrüsenzellen indirecte Kerntheilung, ich muss es indessen unentschieden lassen, ob diese Wucherung eine Wirkung des entzündlichen Reizzustandes war oder ob sie durch die vorgerückte Schwangerschaft verursacht worden ist.

Wenn die Mamma verletzt wird, entsteht baldigst eine je nach der Stärke des Eingriffs verschieden hochgradige Entzündung.

An diese schliesst sich eine Wucherung an, welche zur Bildung eines reichlichen, den Defect ersetzenden Keimgewebes führt. Beide Vorgänge spielen sich in gleicher Weise ab, wie ich es für die Haut nach Einwirkung von Jodtinctur beschrieben habe[3]).

Auch hier habe ich zwei Formen von Leukocyten gefunden, mehrkernige und einkernige, von denen die ersteren bei dem Entzündungsprocess bald degeneriren und verschwinden, während von den letzteren einige noch in den späteren Stadien der Entzündung

---

1) Winkler, Archiv für Gynäkologie, 1877, Bd. XI, pag. 297.
2) Rauber, Ueber den Ursprung der Milch, Leipzig 1878, pag. 34.
3) Seite 50—53.

vorhanden sind, wenn das Keimgewebe schon sich gebildet hat. Es ist nicht wahrscheinlich, dass die letzteren an der Neubildung des Keimgewebes sich betheiligen. Die ausgiebige mitotische Proliferation der Endothelialzellen der Gefässe und der fixen Zellen des Bindegewebes, welche gleich zu Beginn der Entzündung an den Tag tritt und in den späteren Stadien immer mehr zunimmt, erklärt deutlich genug die Entstehung des Keimgewebes. Die neugebildeten, in Mitose begriffenen Zellen in den Fibrinnetzen, welche das Innere der Wunde erfüllen (Fig. VI *A*), sind wahrscheinlich aus dem proliferirenden Bindegewebe oder von den unteren, noch unverletzten Partien des Gewebes in die Wunde eingewandert; sie zeigen Neigung zu activer Organisation und dürften sich mit dem Keimgewebe, welches von der Grenze der Wunde nach innen fortwächst, vereinigen.

Auch die specifischen Elemente der Drüse, die Milchdrüsenzellen, verharren nicht unthätig. Gleich nach dem Eintritt der Entzündung weisen die Acini in der Umgebung der Wunde viele Zellen mit vergrösserten und chromatinreichen Kernen auf, und bald erfolgt eine Wucherung der Epithelzellen durch indirecte Kerntheilung. Die Proliferation nimmt in den späteren Stadien immer mehr zu und erstreckt sich auch auf die Epithelien der Milchgänge. Die neugebildeten epithelialen Zellen ordnen sich zu Gruppen zusammen, welche eine gewisse Aehnlichkeit mit den neuen Acini in der Mamma während der Lactationsperiode zeigen. Nach traumatischen Eingriffen erfolgt danach eine echte Regeneration des Drüsengewebes auf dem Wege der indirecten Kern- und Zelltheilung.

Zusatz.

Diese Arbeit war schon gedruckt, als ich die folgenden Mittheilungen von Bizzozero und Vassale zu Gesicht bekam, Ueber den Verbrauch der Drüsenzellen der Säugethiere in den erwachsenen Drüsen. Centralbl. f. d. med. Wissensch. 1885.

„Bemerkenswerth ist das Verhalten der Milchdrüse. Wir fanden darin die karyokinetischen Formen, fehlend oder ausserordentlich

selten, und dies zwar in den ruhenden Drüsen (Kaninchen) sowohl als in den in voller functioneller Thätigkeit begriffenen (Meerschweinchen, Kaninchen); dagegen war die Karyokinesis sehr zahlreich vertreten sowohl in den Drüsenbläschen als in den Ausführungsgängen der Milchdrüsen trächtiger Thiere (Kaninchen, Ratten). Die trächtigen Meerschweinchen, die wir zur Verfügung hatten, waren zu dieser Untersuchung nicht geeignet, weil ihre Milchdrüsen bereits stark durch Milch ausgedehnt waren". — Diese Resultate stimmen zum Theil mit den meinigen überein.

Erklärung der Abbildungen.

Figur 1.

Leitz. Ocul. I. Obj. 7.

Milchdrüse eines Meerschweinchens, 3 Tage nach dem Wurf.

a Epitheliale Zelle mit indirecter Kerntheilung (Knäuelform).

b Epitheliale Zelle mit Vermehrung der Chromatinsubstanz.

c Freie Kerne, mit Fetttropfen besetzt.

d Fetttropfen.

Figur 2.

Leitz. Ocul. I. Obj. 7.

Milchdrüse von einem Meerschweinchen, 28 Stunden nach einem linearen Einschnitt.

a Epithelzelle mit Mitosis (Tonnenform).

b Epithelzelle mit vergrössertem Kern, reich an Chromatinsubstanz.

c Mehrkernige Leukocyten.

d Einkernige Leukocyten.

Figur 3.

Leitz. Ocul. I. Obj. 7.

Milchdrüse einer Hündin, 5 Tage nach der Excision eines kleinen Stückes des Gewebes — Ausführungsgang umgeben von Bindegewebe.

a Epithelzelle, in Mitosis begriffen (Sternform).

b Epithelzelle mit vergrössertem Kern.

c Bindegewebselemente.

Figur 4.

Leitz. Ocul. I. Immers. $\frac{1}{12}$.

Milchdrüse eines Mädchens, 18 Jahre alt, am Ende der Schwangerschaft. Ein Fall von Mastitis septica.

a Epithelzelle in Mitosis (Sternform).

b Kern mit starker Vermehrung der Chromatinsubstanz.

Figur 5.

Leitz. Ocul. III. Obj. 7.

Kaninchen. Acinus aus der Umgebung einer verletzten Stelle — Excision eines Stückes des Gewebes — 17 Tage nach der Verletzung. Fast alle Kerne sind vergrössert.

a Epithelzelle mit indirecter Kerntheilung (Sternform).

b ebenso (Knäuelformen).

c Zellen mit sehr vergrössertem Kern, reich an Chromatinsubstanz.

Figur 6.

Leitz. Ocul. I. Immers. $\frac{1}{12}$.

Von der Milchdrüse einer Hündin, wovon ein kleines Stück excidirt war. 5 Tage nach der Verletzung.

A Fibrinnetze, welche das Innere der Wunde erfüllen; dazwischen sieht man einige in Theilung begriffene Zellen.

B Keimgewebe.

a-a Zellen des Keimgewebes, mit vergrössertem Kern, reich an Chromatinsubstanz.

b-b$_1$ Zellen des Keimgewebes in Mitosis begriffen (*b* Knäuelform, *b*$_1$ Sternform.

c Mehrkernige Leukocyten.

d Einkernige Leukocyten.

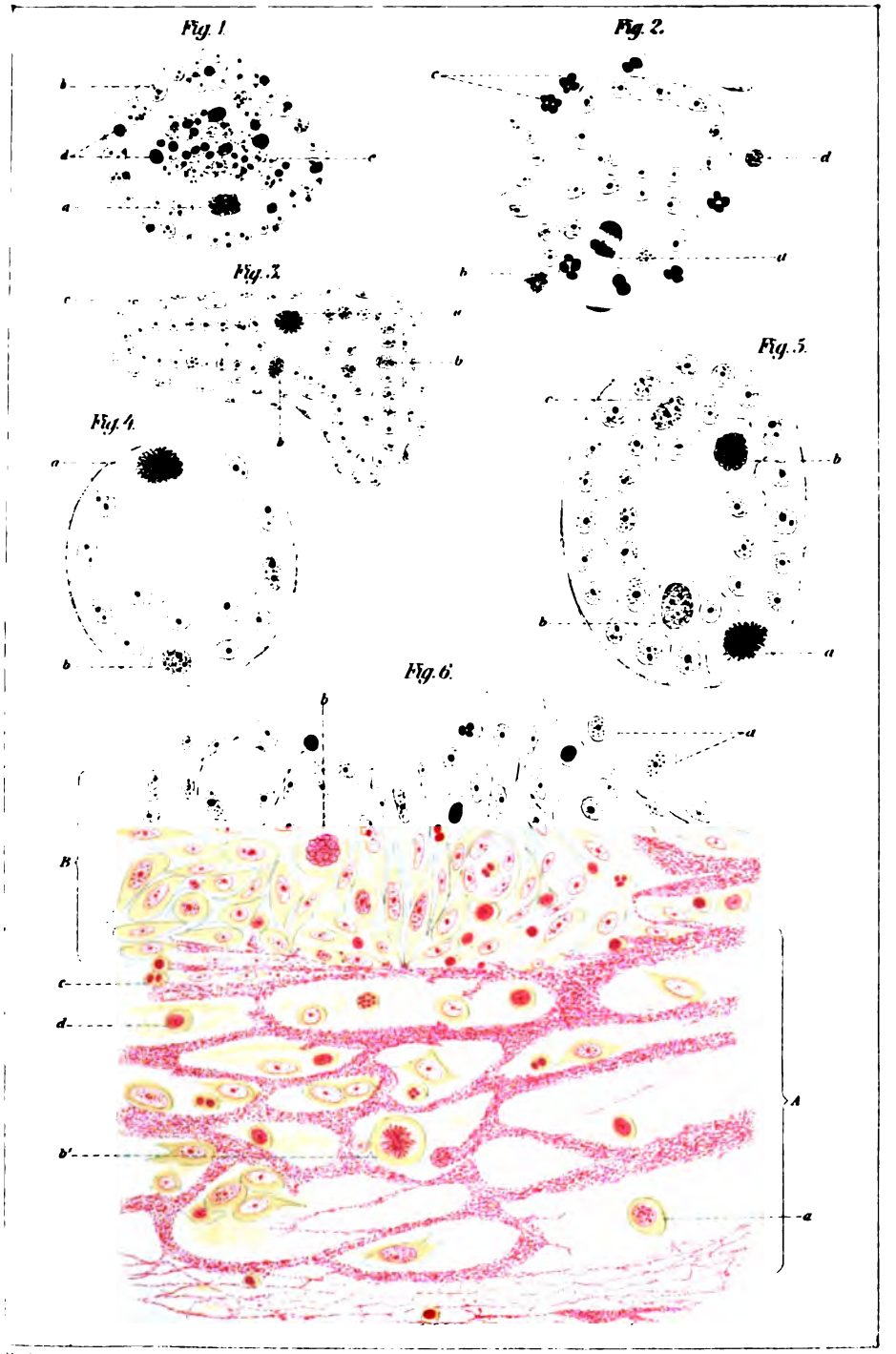

Verlag von Gustav Fischer in Jena

VI.

Ueber Knochenbildungen in der Trachealschleimhaut.

Von

Dr. Dennig,

I. Assistenzarzt der Poliklinik in Tübingen.

Von Verknöcherungen der Luftröhrenschleimhaut sind folgende Fälle in der Literatur mitgetheilt.

Wilks (Transact. of the Patholog. Society of London, Vol. VIII, 1857) fand bei einem 38jährigen an Phthisis verstorbenen Patienten „die ganze Schleimhautoberfläche des Larynx, der Trachea und der „Bronchien mit zahlreichen kleinen Knochenplättchen bedeckt, in „grösster Menge im vorderen Theil der Trachea, wo sie innerhalb „und unter der Schleimhaut entwickelt waren. Sie lagen grösstentheils zwischen den Knorpelringen, mit denen sie jedoch nicht zusammenhiengen, und waren leicht beweglich. Im unteren Theil der „Trachea erfüllten sie fast die Zwischenräume zwischen den Knorpelringen, in den höheren und tieferen Theilen waren sie unregelmässiger angeordnet. Sie waren ganz glatt ausser an der Bifurcation der Trachea, wo eine kalkige Masse in das Lumen hervorragte. Die Ablagerungen waren wahres Knochengewebe".

Steudener (Virchow's Archiv, 42. Bd.) bemerkte in der Trachea eines Geisteskranken, der an Otorrhoë litt und in Folge derselben unter Cerebralerscheinungen gestorben war, eine grössere Anzahl rundlicher Knötchen, die ihren Sitz zwischen den Trachealknorpeln hatten und deren mikroskopische Untersuchung ergab, dass es sich um wahre Osteome handelte.

Chiari (Wiener med. Wochenschrift, 1878) veröffentlichte einen Fall von einem an Lungentuberculose verstorbenen 25jährigen Mädchen, deren Trachea an der Innenfläche mit knochenharten Geschwülstchen besetzt war, welche theils grössere und kleinere Plättchen, theils Knötchen bildeten, von denen die ersteren vielfach durchbrochen waren. Die Veränderung erstreckte sich, allmählich abneh-

mend, bis in die beiden Hauptbronchien. Der Larynx war frei. Alle die genannten Bildungen bestanden aus Knochengewebe, waren nirgends im Zusammenhang mit den Trachealknorpeln und lagen in der Mucosa.

Ein zweites, ähnliches Präparat befindet sich nach CHIARI in der Sammlung des pathologisch-anatomischen Institutes in Wien.

Meine Untersuchungen über Verknöcherungen in der Luftröhrenschleimhaut erstrecken sich auf 2 Fälle. Der erste Fall betrifft ein 31 Jahre altes Mädchen, das in der chirurgischen Klinik zu Tübingen wegen Fungus genu in Behandlung war. Am 23. Juni 1884 wurde die Resection des Kniegelenkes vorgenommen, wobei die Wunde reactionslos heilte, so dass die Patientin am 29. Juli entlassen wurde. Am 5. October stellte sie sich wieder vor, um sich den Gypsverband erneuern zu lassen, erkrankte plötzlich und starb am 12. October unter den Erscheinungen einer Meningitis tuberculosa. Die Section ergab Tuberculose der Lungen, der peribronchialen, peritrachealen, der abdominalen und retroperitonealen Lymphdrüsen, der Meningen und des Gehirnes.

Die untere Hälfte der Luftröhre zeigte eine geröthete Schleimhaut mit zahlreichen knochenhart sich anfühlenden, platten- und knötchenförmigen, zum Theil prominenten Einlagerungen, und zwar sowohl zwischen als auf den Trachealknorpeln.

Das Präparat wurde in Müller'scher Flüssigkeit gehärtet und mit Picrinsäure entkalkt.

Die mikroskopische Untersuchung ergiebt, dass es sich durchgehends um Bildungen handelt, welche aus Knochengewebe bestehen und Formen zeigen (Fig. 1*f*), welche vollständig an die Bälkchen eines Skeletknochens erinnern. Ihren Sitz haben sie im mucösen Gewebe und sind vom Knorpel durch die Drüsenschicht geschieden.

In keinem Präparat konnte ein Zusammenhang mit dem Knorpel nachgewiesen werden. An einigen Stellen befindet sich im Markgewebe innerhalb des Gebietes der Knochenbälkchen Fettgewebe (*g*),

an andern ist eine Anhäufung von Rundzellen wahrzunehmen. Die Knochenneubildung ist da und dort noch im Fortschreiten begriffen, und es zeigt sich, dass die Knochenbälkchen aus Bindegewebe entstehen, dessen Grundsubstanz dabei sich verdichtet und Kalkkrümel erhält, während die Bindegewebszellen zu Knochenzellen werden und in zackige Knochenhöhlen zu liegen kommen.

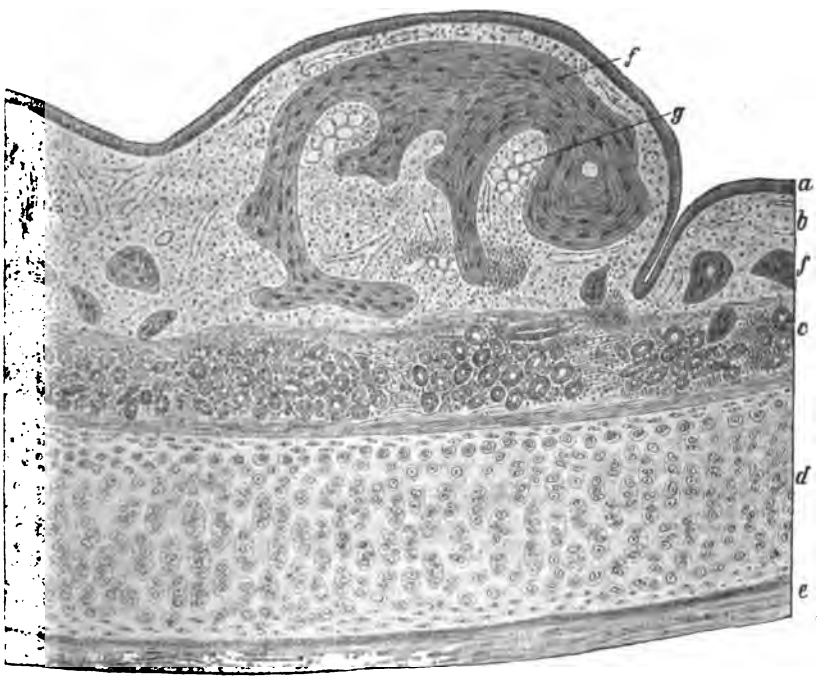

Fig. 1. Durchschnitt durch eine Trachea mit multiplen Osteomen in der Schleimhaut. *a* Epithel, *b* Mucosa, *c* Drüsen, *d* Knorpel, *e* Bindegewebe, *f* Knochenbälkchen, *g* Fettgewebe. Schwache Vergrösserung.

Das zweite Präparat stammt von einem geisteskranken, ebenfalls an Tuberculose zu Grunde gegangenen Manne.

An der ganzen Innenfläche der Luftröhre sieht man theils flache, plättchenartige, theils mehr knötchenförmige oder auch spitze Prominenzen, welche sich beim Betasten knochenhart anfühlen. Die Platten liegen vornehmlich zwischen den einzelnen Trachealknorpeln, schieben sich aber vielfach über dieselben hinüber, und im obersten

Theil der Luftröhre findet sich eine 2 Ctm breite, 2 Ctm hohe über 4 Knorpelringe sich verbreitende Platte; andere erstrecken sich über 2—3 Knorpelringe. Die Platten erscheinen bei genauer Betrachtung von feinen Oeffnungen, die wohl Drüsenmündungen entsprechen, durchbrochen. Die knötchenförmigen und spitzen Prominenzen bilden grösstentheils Hervorragungen innerhalb von Platten, seltener für sich bestehende Einlagerungen. Knötchen und Platten sind am reichlichsten im Gebiete der 8 ersten Trachealringe, nehmen nach abwärts immer mehr ab und sind im Anfangstheil der Hauptbronchien auf vereinzelte kleine Plättchen reducirt. Der Kehlkopf ist frei.

Die mikroskopische Untersuchung des entkalkten Präparates ergiebt, dass es sich durchgehends um knöcherne Bildungen handelt, die mit denjenigen des ersten Falles (Fig. 1 *f*) übereinstimmen.

VII.

Ueber die Heilung von Stichwunden des Gehirnes.

Von

Dr. Edmondo Coen.

Mit Tafel VIII und IX.

Die interessante Frage, wie Wunden des Gehirnes, insbesondere Stichverletzungen, zur Ausheilung gelangen, in welcher Weise sich die verschiedenen Gewebe dieses Organes an der Vernarbung betheiligen, hat schon verhältnissmässig frühzeitig nicht nur auf Grund klinisch-anatomischer Beobachtung, sondern auch durch das Thierexperiment vielfache Bearbeitung erfahren.

Gluge[1]) experimentirte im Jahre 1841 an Kaninchen, indem er ihnen durch Einstechen von Nadeln Hirnwunden beibrachte.

Ihm folgten Hasse und Kölliker[2]) und weiterhin verschiedene Andere.

In neuester Zeit haben Ziegler und Kammerer[3]) die Experimente an Kaninchen durch Einstechen von glühenden Nadeln wiederholt. Ausserdem hatte Ziegler Gelegenheit, an Hirnverletzungen beim Menschen Untersuchungen anzustellen. Gestützt auf seine Befunde gibt er von dem Heilungsverlauf von Hirnwunden folgende Darstellung.

„Ist an irgend einer Stelle des Gehirnes eine spitzige Waffe, z. B. ein Messer oder ein Dolch, eingedrungen, so stellt sich am Orte der Verletzung eine Blutung ein, und gleichzeitig wird auch das angrenzende Gewebe in grösserem oder geringerem Umfange zerstört. Auf diese Weise entsteht also zunächst ein nekrotischer, anämischer oder hämorrhagischer Herd, über welchem die Pia und die

---

1) Gluge, Experimente über Encephalitis. Abhandlungen zur Physiologie und Pathologie. Jena 1841. H. 2, S. 13.

2) Hasse und Kölliker, Einige Beobachtungen über die Capillargefässe in entzündlichen Theilen. Zeitschrift für rationelle Medicin. Heidelberg 1846. Bd IV, p. 1.

3) Ernst Ziegler, Lehrbuch der pathologischen Anatomie, spec. Theil. Jena (Fischer) 1887, 5. Auflage, S. 358.

Subarachnoidalräume meist blutig infiltrirt sind. An der Grenze von Lebendem und Todtem stellt sich im Laufe der ersten Tage eine mehr oder weniger intensive Entzündung ein, welche mehr und mehr eine Demarkation des letzteren von ersterem herbeiführt. Am Orte der Entzündung, welche namentlich längs der von der Pia mater sich in die Tiefe senkenden Gefässe auftritt, wird das Gewebe des Gehirnes schon nach wenigen Tagen aufgelöst, und gleichzeitig dringt die zellige Infiltration gegen den nekrotischen Herd vor. Letzterer verfällt im Laufe der Zeit der Auflösung und der Resorption, allein es können Monate, ja Jahre vergehen, bis die sämmtlichen Zerfallsmassen entfernt sind.

Während dies im Gebiete des eigentlichen Entzündungsherdes geschieht, stellen sich auch in der Umgebung desselben Gewebsveränderungen ein. Die nervöse Substanz verfällt in Folge der veränderten Ernährungsverhältnisse in ganz beträchtlicher Ausdehnung einer Degeneration, die wesentlich durch Aufquellung, Verfettung, Zerbröckelung und Zerfall der Ganglienzellen und der Nervenfasern gekennzeichnet ist. Es ist also der Entzündungsherd von einer Degenerationszone umgeben.

In den ersten Wochen besteht die Entzündungszone wesentlich aus Gefässen, aus kleinen Rundzellen, grösseren Bildungszellen und aus Fett- und Pigmentkörnchenzellen. Die letzteren sind, solange die Resorption des ursprünglich abgetödteten Gewebes und der Blutextravasate, sowie die Degeneration anhalten, stets in grosser Zahl vorhanden, und die Fettkörnchenzellen finden sich nicht nur im Entzündungsgebiete, sondern in grosser Zahl auch in der Degenerationszone. Nach Wochen und Monaten stellt sich allmählich eine Bindegewebsentwickelung ein, welche in evidenter Weise von den von der Pia aus in den Entzündungsherd sich einsenkenden Gefässen ausgeht und danach die centrale Nekrose mehr und mehr umschliesst, mit der Zeit auch substituirt. Das Bindegewebe ist theils wellenförmig gestreift, dicht, theils mehr locker areolär mit weiten Maschenräumen und entwickelt sich aus den von der Pia und der Pialscheide der Gefässe stammenden Bildungszellen.

Die Bindegewebsneubildung braucht zu ihrer Entwickelung auffallend lange Zeit, und auch nach Monaten und Jahren kann sie noch äusserst reich an Rundzellen sein".

Nach der Meinung Ziegler's scheinen also die nervösen Elemente bei der Vernarbung der Gehirnwunden sich nicht activ zu betheiligen, sondern nur degenerative Processe zu erleiden. Mon-

DINO[1]) dagegen sagt in einer vorläufigen Mittheilung über die Encephalitis traumatica, welche durch Einstechen von glühenden Nadeln ins Gehirn von Meerschweinchen hervorgebracht wurde, dass drei oder vier Tage nach der Verletzung die Ganglienzellen indirecte Kerntheilungsfiguren zeigen.

Nach dem Mitgetheilten ist es sichergestellt, dass Stichwunden des Gehirnes von einem Einwuchern von gefässreichem Bindegewebe in den Defect gefolgt sind und dass im Laufe der Zeit das nekrotische Gewebe langsam resorbirt wird, allein es ist noch nicht entschieden, welchen Antheil an der Wucherung die einzelnen Gewebsbestandtheile des Gehirnes nehmen. Ueber die Rolle der Nervenzellen insbesondere lauten die Angaben geradezu widersprechend.

Bekanntlich gehen auch die Meinungen über die Frage, ob überhaupt Ganglienzellen, sei es durch directe, sei es durch indirecte Kern- und Zelltheilung, sich reproduciren können, zur Zeit noch weit auseinander; ich will deshalb zunächst die Angaben der Autoren nach dieser Richtung zusammenstellen und dabei nicht bloss das Grosshirn, sondern auch das Kleinhirn, das Rückenmark und den Sympathicus berücksichtigen.

Valentin[2]) exstirpirte das Cervicalganglion des Sympathicus bei Hunden und sah nach vier Wochen eine Wiedererzeugung der Nervenfasern und der Ganglienzellen. Ebenso beobachtete BROWN-SÉQUARD[3]) die Regeneration der Ganglienzellen im Rückenmark von Tauben, welches er durchschnitten hatte.

WALTER[4]) wiederholte die Experimente von VALENTIN durch die Entfernung der Sympathicusganglien bei Hunden und konnte einige Mal eine Regeneration der Ganglienzellen constatiren. Im Gehirn bei Dementia paralytica, bei eitriger Meningitis und bei

1) MONDINO, Sulla cariocinesi delle cellule nervose negli animali adulti consecutiva ad irritazione cerebrale — Nota preventiva. Gazzetta degli Ospedali. Milano 1885, 18. Febbraio, N. 14.

2) VALENTIN, De functionibus nervorum cerebralium etc. Bernae 1839. pag. 159.

3) BROWN-SÉQUARD, Régénération des tissus de la moëlle épinière. Gaz. méd. de Paris 1850, pag. 250. — Exp. sur la curabilité des plaies de la moëlle épinière. Compt. rend. de la Soc. de Biologie. Paris 1850, pag. 17, 137. — Sur plusieurs cas de cicatrisation de plaies faites à la moëlle épinière. Gaz. méd. Paris 1851, pag. 477.

4) GEORGIUS WALTER, De regeneratione gangliorum. Inaug. Dissert. Bonnae 1853.

Carcinoma cerebri hat TIGGES[1]) eine Proliferation der Ganglienzellen gesehen. MÜLLER[2]) fand in den regenerirten Schwänzen von Tritonen und Eidechsen die betreffenden Theile des Rückenmarkes wiederhergestellt, und in diesen konnte er Nervenelemente und Ganglienzellen nachweisen.

Die Proliferation der Ganglienzellen wird auch von MEYNERT[3]) und HOFFMANN[4]) bestätigt. VOIT[5]) beobachtete nach Abtragung der Hemisphären des Grosshirns bei Tauben nach 5 Monaten an Stelle des weggenommenen Hirns eine weiche Masse, welche ganz das Ansehen und die Consistenz weisser Hirnsubstanz hatte. Die ganze Masse bestand aus doppelt conturirten Nervenprimitivfasern, zwischen denen unzweifelhafte Ganglienzellen eingelagert waren. Eine Proliferation der Ganglienzellen bei Encephalitis traumatica fand auch JOLLY[6]). MASIUS und VAN LAIR[7]) sahen bei Fröschen eine vollkommene Regeneration des excidirten Rückenmarkes; das neugebildete Gewebe bestand aus multipolaren Nervenzellen und doppelt conturirten Nervenfasern. FLEISCHL[8]) konnte in einem Gehirn, in dem ein Tumor sass, eine Vermehrung der Ganglienzellen durch Kerntheilung bedingt, nachweisen. LUBIMOFF[9]) fand die Theilung und Proliferation der Ganglienzellen des Gehirns in 14 Fällen von progressiver Paralyse; ebenso ROBINSON[10]) bei Entzündungsherden des Gehirnes. Im Gehirn von Hühnern und Ka-

1) TIGGES, Patholog.-anatomische und psycholog. Untersuch. zur Dementia paralyt. prog. Allgem. Zeitschrift für Physchiatr. 1863. Bd. XX.

2) H. MÜLLER, Ueber Regeneration d. Wirbelsäule und d. Rückenmarkes bei Tritonen und Eidechsen. Frankfurt 1864.

3) MEYNERT, Ein Fall von Sprachstörung. Med. Jahrb. Wien 1866.

4) HOFFMANN, Einige patholog.-anat. Wahrnehmungen etc. Nederlandsch Tijdschrift voor Geneeskunde 1868.

5) VOIT, Beobachtungen nach Abtragung der Hemisphären d. Grosshirns bei Tauben. Sitzungsberichte d. Königl. bayr. Akad. d. Wissenschaft. 1868. Bd. II, S. 105.

6) JOLLY, Ueber traumatische Encephalitis. Studien aus dem Institut für experimentelle Pathologie. Wien 1869. S. 5.

7) MASIUS und VAN LAIR, Mém. de l'Acad. de Belgique. T. 21. 1870.

8) ERNST FLEISCHL, Zur Geschwulstlehre (Hirntumoren). Medicinische Jahrbücher. Wien 1872. S. 207.

9) ALEXIS LUBIMOFF, Studien über die Veränderungen des geweblichen Gehirnbaues und deren Hergang bei der progressiven Paralyse der Irren. Virchow's Archiv. Berlin 1873. Bd. LXVII, S. 371.

10) R. ROBINSON, Ueber die entzündlichen Veränderungen der Ganglienzellen des Sympathicus. Medicinische Jahrbücher, Wien 1873, S. 438.

ninchen beobachtete CECCHERELLI [1]), dass die Ganglienzellen in Entzündungsherden sich vergrössern, granulirt werden, dass sie ihre Kerne vermehren und endlich durch Theilung in kleinere Elemente übergeführt werden. Auch POPOFF [2]) giebt eine active Proliferation der Ganglienzellen bei entzündlichen Processen des Gehirns zu.

Oben habe ich schon bemerkt, dass MONDINO [3]) nach Hirnverletzungen bei Meerschweinchen mitotischen Theilungen sowohl an den Ganglienzellen, als auch an den Gliazellen, an den Endothelien der Blutgefässe und an Leukocyten sah; ferner fand er indirecte Kerntheilung auch in den PURKINJE'schen Zellen.

GIUSEPPINA CATTANI [4]) hat bei alten Kaninchen die Aeste und Ganglien des Sympathicus durchschnitten und konnte einige Tage nachher eine starke Proliferation durch indirecte Kerntheilung an den Zellen des Bindegewebes, der Nerven und an den Ganglienzellen nachweisen.

Als physiologischen Vorgang hat man Vermehrung der Ganglienzellen durch indirecte Kerntheilung neuerdings an Embryonen verschiedener Thierarten vielfach nachgewiesen (PFITZNER [5]), USKOFF [6]), RAUBER [7]), MERK [8]), CATTANI [9]).

---

1) ANDREA CECCHERELLI, Ein Beitrag zur Kenntniss der entzündlichen Veränderung des Gehirns. Medicinische Jahrbücher 1874, S. 343.

2) LEO POPOFF, Ueber Veränderungen im Gehirn bei Abdominaltyphus und traumatischer Entzündung. Virchow's Archiv, Berlin 1875. Bd. LXIII, S. 421.

3) C. MONDINO, l. c. — Nuove osservazioni intorno all' infiammazione traumatica sperimentale del tessuto cerebrale. Giornale della R. Accad. di Med. di Torino Gennaio-Febbraio 1885. Fasc. 1. 2. — Sulla cariocinesi delle cellule del Purkinjee consecutiva ad irritazione cerebellare. Archivio di Scienze Penali ed Antropologia criminale. Torino 1886.

4) GIUSEPPINA CATTANI, Sulla fisiologia del gran simpatico — Nota preventiva. Gazzetta degli Ospedali. Milano 1885. N. 30, pag. 237.

5) WILHELM PFITZNER, Beobachtungen über weiteres Vorkommen der Karyokinese. Archiv für mik. Anatomie. Bonn 1882. Bd. XX, S. 127.

6) N. USKOFF, Zur Bedeutung der Karyokinese. Archiv für mik. Anatomie. Bonn 1882. Bd. XXI, S. 291.

7) RAUBER, Ueber das Dickenwachsthum des Gehirns. Sitzungsber. der nat. Gesellschaft zu Leipzig. IX. Jahrgang.

8) LUDWIG MERK, Ueber die Anordnung der Kerntheilungsfiguren im Centralnervensystem und der Retina bei Natternembryonen. Sitzungsberichte der K. K. Akad. der Wissenschaft. Wien 1885. Abtheil. III.

9) GIUSEPPINA CATTANI, Sull' accrescimento fisiologico del sistema

Eine Reihe von Untersuchern stellt die Möglichkeit der Reproduction von Ganglienzellen geradezu in Abrede.

Flourens[1]) sagt in seinem Werk, wo er über die Vernarbung von Gehirnwunden spricht, über die Reproduction der Ganglienzellen nichts. Schrader[2]), welcher die Exstirpation der Sympathicusganglien wiederholte, bestreitet, dass eine Regeneration der Ganglienzellen stattfinde. Arndt[3]) sagt, dass die Kerne der Ganglienzellen keine activen Veränderungen zeigen. Alle Metamorphosen, welche sie erleiden, seien nur passiver Natur. Dentan[4]), welcher die Regeneration des Rückenmarkes untersuchte, konnte niemals neugebildete Ganglienzellen nachweisen. Eichhorst[5]) giebt in seiner ersten Arbeit an, dass eine Vermehrung der Nervenzellen durch Theilung als sehr unwahrscheinlich bezeichnet werden müsse; in einer zweiten, mit Naunyn[6]) zusammen herausgegebenen Arbeit wiederholt er, dass eine Regeneration von Ganglienzellen niemals gesehen wurde. Schiefferdecker[7]), welcher Hunden das Rückenmark durchschnitt, spricht sich in gleichem Sinne aus.

In den Narben des Gehirns nach Verletzungen fand Smigrodski[8])

---

nervoso. Nota preventiva. Gazzetta degli Ospedali. Milano 1885. N. 33, pag. 258.

1) P. Flourens, Recherches expérimentales sur les propriétés et les fonctions du système nerveux dans les animaux vertébrés. Paris 1842. II Edit.

2) Schrader, Experimenta circa regenerat. in gangliis nerveis institut. Göttingae 1850.

3) Rudolf Arndt, Studien über die Architektonik der Grosshirnrinde des Menschen. Archiv für mik. Anatomie. Bonn 1868. Bd. IV, S. 487.

4) Dentan, Quelques recherches sur la régénération fonctionelle et anatomique de la moëlle épinière. Berne 1873. Inaug.-Diss.

5) Hermann Eichhorst, Ueber die Entwickelung des menschl. Rückenmarkes und seiner Formelemente. Virchow's Archiv. Berlin 1875. Bd. LXIV, pag. 425.

6) Eichhorst und Naunyn, Ueber die Regeneration und Veränderungen im Rückenmarke nach streckenweiser totaler Zerstörung desselben. Archiv für exp. Pathologie und Pharmakologie. Leipzig 1874. Bd. II, S. 211.

7) Schiefferdecker, Virchow's Archiv. Berlin 1876. Bd. LXVII. S. 542.

8) Siehe v. Bergmann, Die Lehre von den Kopfverletzungen. Stuttgart 1880. S. 423.

nur Bindegewebe und bemerkt, dass die Ganglienzellen keinen Antheil an der Vernarbung nehmen; sie verhalten sich ebenso passiv, wie die Leberzellen bei Heilung von Leberwunden[1]).

Witkowski[2]) „kann die Angaben früherer Autoren über Theilungsvorgänge an entzündlich gereizten Ganglienzellen nicht bestätigen." Vor Kurzem hat Friedmann[3]) Beobachtungen über die histologischen Veränderungen des Gehirns bei Encephalitis traumatica mitgetheilt und versichert, dass er niemals eine directe oder indirecte Kerntheilung der Ganglienzellen nachweisen konnte.

In einer zwei Monate alten Narbe der rechten Grosshirn-Hemisphäre nach Stichverletzung will Demme[4]) beim Menschen eine Neubildung von Nervenfasern, und zwar nach einem zweifachen Modus constatirt haben. Erstens verlängerten sich die Primitivfasern von den Wundrändern aus, und zweitens fand inmitten der bindegewebigen Zwischensubstanz der Narbe eine freie Bildung von primitiven Nervenröhren statt.

Untersuchungsmethode. Meine Experimente beziehen sich auf Kaninchen und Meerschweinchen; nachdem ein kleiner Schnitt durch die Kopfhaut gemacht war, wurde eine glühende starke Nadel durch den Schädel tief in die Gehirnsubstanz eingeführt und ein oder zwei Minuten darin belassen; dann wurde die Hautwunde mit Jodoform bestreut, genäht und mit Jodoform-Collodium bedeckt. Eiterung an der Hautwunde oder eitrige Entzündungen der Gehirnhäute traten nie auf. Bei einigen Versuchsthieren stellte sich Paralyse ein, welche mehr oder weniger lange dauerte, aber schliesslich vollständig verschwand. Kein Thier ist in Folge der Operation gestorben.

---

1) Für die Leberzellen trifft dies bekanntlich nicht zu; vergl. Podwyssozki, Ueber die Regeneration des Lebergewebes; diese Beiträge I.

2) L. Witkowski, Beiträge zur Pathologie des Gehirns. (Notiz zur Pathologie der Ganglienzellen.) Archiv für Psychiatrie und Nervenkrankheiten. Berlin 1883. Bd. XIV, S. 420.

3) Friedmann, Ueber die histologischen Veränderungen bei den traumatischen Formen der acuten Encephalitis. Münchener med. Wochenschrift 1886. XXXIII. Jahrg. S. 433.

4) H. Demme, Kriegschirurg. Studien 1863. I. S. 67 (vergl. auch v. Bergmann l. c.).

Das Gehirn wurde unter Chloroformnarkose dem lebenden Thier entnommen, und die Stichstelle für 3 Tage in Flemming's Chrom-essig-osmiumsäuremischung gebracht; Auswässerung während 12 bis 24 Stunden; Härtung in Spiritus und absolutem Alcohol. Celloidineinbettung; die 0,02—0,04 mm dicken Schnitte wurden mit wässeriger, concentrirter Safraninlösung und alcoholischer Picrinsäurelösung gefärbt.

Die Ergebnisse der Untersuchung stimmen an Kaninchen und Meerschweinchen im Wesentlichen durchaus überein.

Vierundzwanzig Stunden nach der Verletzung finden sich folgende Veränderungen. Der Stichkanal, welcher die Form eines abgestumpften Kegels hat, dessen Basis an der Oberfläche des Gehirns liegt, ist zum Theil mit amorphen nekrobiotischen Massen, zum Theil mit stark verändertem Blut, zum Theil mit rundlichen oder granulirt aussehenden, fettig degenerirten, durch Osmiumsäure schwarz gefärbten Elementen gefüllt.

Den Stichkanal umgibt ringsum eine ziemlich breite Zone der Hirnsubstanz, in deren Bereich die verschiedenen Gewebsformen ihr normales Aussehen dermaassen eingebüsst haben, dass man Nervenfasern, Ganglienzellen, Gliazellen u. s. w. nicht mehr sicher erkennen kann. Alle diese Elemente erscheinen undeutlich, amorph und granulirt und färben sich diffus gelb-roth. Hier und da unterscheidet man noch einige Capillaren und kleine Arterien, ohne dass indessen feinere Einzelheiten der Structur, das Endothel z. B., deutlich zu sehen wären. Einige sind mit zusammengeschrumpften Blutkörperchen, andere mit fettig degenerirten, granulirten Elementen gefüllt. Zwischen den nekrotischen Gewebsbestandtheilen liegen freie Fetttröpfchen oder verfettete runde oder ovale Zellen angehäuft. Ich möchte diese Zone als die nekrotische bezeichnen.

Sie wird von einer zweiten Zone umgeben, innerhalb welcher das Hirngewebe eine ausgebreitete fettige Degeneration erlitten hat, welche sowohl die Ganglienzellen, als auch die Gliazellen und besonders die Endothelien der Gefässe betrifft. Die entarteten Zellen sind z. Th. zerfallen und bilden so Anhäufungen fettiger Körnchen oder

Tropfen. Nur wenige Ganglienzellen oder Gliazellen besitzen noch ihr gewöhnliches Aussehen, ebenso etliche mit Blut gefüllte Capillaren und Arteriolen. An letzteren sieht man deutlich die Endothelzellen, von denen einige einen vergrösserten, stark gefärbten Kern besitzen. Um einige Capillaren herum finden sich Anhäufungen mehr oder weniger geschrumpfter rother Blutkörperchen.

Hier und da besteht eine leichte entzündliche Infiltration, durch amorphes Exsudat und mehr- und einkernige, zum Theil verfettete Leukocyten gekennzeichnet. Endlich sind vereinzelt kleine nekrotische Herde nachzuweisen. Im Wesentlichen aber characterisirt sich das so veränderte Gebiet der Hirnsubstanz als fettig degenerirte Zone.

Weiter nach aussen folgt eine dritte Zone, in welcher die Mehrzahl der Elemente ihren normalen Zustand behalten haben. Nur einige Ganglienzellen und Gliazellen sind mehr oder weniger mit kleinen Fetttropfen gefüllt, welche manchmal den Kern bedecken, desgleichen einige Endothelien der Gefässe. Die Blutgefässe sind hier sehr stark mit Blut gefüllt, und auch hier findet man einige Blutungen.

Der hauptsächlichste Befund aber ist eine entzündliche Infiltration, welche sich durch amorphes Exsudat und Anhäufungen von meist mehrkernigen Leukocyten, besonders um die kleineren Gefässe herum, kundgiebt. Die spärlichen einkernigen Leukocyten sind zum Theil von Fetttropfen durchsetzt, welche manchmal die Kerne ganz bedecken. Diese Zone kann man in diesem Stadium als entzündliche Zone bezeichnen.

Endlich schliesst sich Hirngewebe an, welches im Allgemeinen keine erheblichen Veränderungen zeigt. Spärliche Glia- und Ganglienzellen sind mehr oder weniger verfettet, da und dort liegen freie Fetttröpfchen, sowie einige Leukocyten. Die Gefässe sind auch in dieser Region sehr stark mit Blut gefüllt.

Diese starke Blutfülle beschränkt sich nicht auf das Gebiet der Verletzung, sondern erstreckt sich als meningeale nnd cerebrale Hyperämie mehr oder weniger weit auf die Umgebung.

In der weichen Hirnhaut besteht ausserdem an der Verletzungsstelle eine mässige entzündliche Infiltration sowie Verfettung etlicher Endothelien an den Blutgefässen.

Wir finden also nach 24 Stunden, allerdings nicht in scharfer Abgrenzung, den Stichkanal umgeben von einer nekroti-

schen, einer fettig-degenerirten und einer entzündeten Zone.

Nach zwei Tagen sind die Anhäufungen fettig degenerirter Elemente zwischen den abgestorbenen Massen in der nekrotischen Zone zahlreicher geworden. In der zweiten Zone hat die Entartung an den Ganglien- und Gliazellen und den Endothelien der Gefässe stark zugenommen, ebenso die Anhäufung kleiner, freier Fetttropfen, welche besonders in den perivasculären Räumen oder in den Lymphgefässen liegen, von welchen einige fast vollständig gefüllt sind. Einige der verfetteten Ganglien- oder Gliazellen lassen noch den Kern erkennen. Die Zahl der mehr- und einkernigen Leukocyten hat sich etwas vermehrt, zum Zeichen, dass die Entzündung von aussen gegen den Stichkanal zu fortschreitet.

Die entzündliche Zone wird dadurch breiter; sie enthält jetzt ziemlich grosse Mengen von amorphem Exsudat und viele Leukocyten, welche das Gewebe infiltriren, vorzugsweise um die Gefässe herum sich sammeln und im Allgemeinen von kleinen Fetttropfen besetzt sind, welche entweder um den Kern herum liegen oder ihn vollständig bedecken. Die Gefässe enthalten reichlich Blut; hier und da findet man kleine Blutungen. Die Endothelien erscheinen in einigen Gefässen und besonders in Capillaren vergrössert und reich an sehr stark gefärbter Chromatinsubstanz. Einige Gliazellen besitzen schon zu dieser Zeit vergrösserte, chromatinreiche Kerne, ausnahmsweise sogar die Figuren der indirecten Kerntheilung. Die meisten der Gliazellen sind von feinen Fetttröpfchen durchsetzt, auch die in Proliferation begriffenen.

Ganglienzellen und Nervenfasern bieten keine neuen Veränderungen.

Das angrenzende Hirngewebe weist fettige Entartung, Hyperämie und spärliche fetthaltige Glia- und Ganglienzellen auf.

Nach vier Tagen erkennt man in der Verfettungszone eine weitere Vermehrung der Leukocyten und an spärlichen Ganglienzellen Kerntheilungsfiguren. Auch einige Endothelien der Blutgefässe sind in Karyokinese begriffen.

Bedeutender und interessanter sind aber die Veränderungen, welche in der entzündlichen Zone sich abspielen. Hier hat die Entzündung ihren Höhepunkt erreicht, sie ist aber auch jetzt verhältnissmässig nicht sehr stark. Die Gefässendothelien zeigen vergrösserte und chromatinreiche Kerne, z. Th. in fädiger Theilung.

Ueberdies liegen zahlreiche endothelähnliche Zellen um die Gefässe herum mit Leukocyten gemischt. Die Neuroglia befindet sich in ausgesprochener Wucherung, viele Gliazellen zeigen mitotische Kerntheilungsfiguren, z. Th. in der Nähe von Gefässen (Taf. VIII, Fig. 3 *b*), z. Th. an beliebigen Stellen (Taf. VIII, Fig. 1 *e*). Die Proliferation der Gliazellen greift auch über auf die umgebende, fast ganz normale Hirnsubstanz. In gleicher Weise zeigen die Ganglienzellen eine bedeutende Neigung zur Proliferation unter Bildung der verschiedenen Figuren fädiger Karyokinese, besonders im Gebiete der entzündlichen Zone (Taf. VIII, Fig. 1 *b*, *b*^{1}, Fig. 2 *b*, *b*^{1}), aber auch noch in dem umgebenden normalen Gewebe. In den Nervenfasern gelingt es nicht, nennenswerthe Veränderungen nachzuweisen.

Nach sechs Tagen sind in die nekrotische, an grossen Fetttropfen reiche Zone einige Leukocyten von der angrenzenden Zone her eingewandert. In der degenerativen Zone bestehen die Erscheinungen fettiger Metamorphose an den Glia- und Ganglienzellen fort. Zahlreicher als bisher findet man verfettete Zellen mit erhaltenem Kern. Der Entzündungsprocess ist noch weiter nach dem Stichkanal zu vorgeschritten, so dass in der degenerativen Zone viele mehr- und einkernige Leukocyten vorhanden sind. Die Endothelien der Gefässe, unveränderte und verfettete, ebenso einige Glia- und Ganglienzellen, zeigen indirecte Kerntheilung.

In der Entzündungszone ist das amorphe Exsudat vollständig resorbirt, und die Zahl der mehrkernigen Leukocyten erscheint vermindert. Ziemlich zahlreich bleiben die einkernigen weissen Blutkörperchen zurück, an welchen keine karyokinetischen Figuren nachweisbar sind.

Ausgedehnte Wucherungsvorgänge beobachtet man in der Pia und an den Zellen der Hirnsubstanz. In den Gefässen der Pia besteht eine Vermehrung der Endothelien, von denen viele eine Vergrösserung des Kerns, eine Vermehrung der Chromatinsubstanz, sowie sehr häufig mitotische Theilung zeigen. In gleicher Weise wuchert das perivasculäre Gewebe der Pia, besonders an den Gefässen, welche sich in die Hirnrinde einsenken. Die Gefässe sind demgemäss von vielgestaltigen Zellen neuer Bildung, untermischt mit ziemlich zahlreichen, zum grossen Theil verfetteten Leukocyten, umgeben. Mitosen sind an den fixen Zellen häufig vorhanden (Taf. IX, Fig. 11 *d*). Die Zellen des Piagewebes sind zum Theil mit Fetttropfen infiltrirt.

In dem cerebralen Gewebe besteht gleichermaassen ein Wucherungsprocess sowohl an den Gliazellen, als auch an den Elementen des perivasculären Gewebes; alle diese Zellen zeigen eine grosse Anzahl von Mitosen. Ausserdem tragen auch die Endothelien der Gefässe zu dieser Wucherung bei, indem sie vermehrt erscheinen und eine ziemliche Anzahl von indirecten Kerntheilungsfiguren sehen lassen.

Alle diese neugebildeten Zellen liegen mit den präexistirenden Gewebselementen, mit Fetttropfen und Fettkörnchen gemischt; letztere sind am massenhaftesten an der Grenze der degenerativen Zone oder unmittelbar unter der Pia nachweisbar. Die Blutgefässe, welche in diese Zone eintreten, enthalten viel Blut, welches nicht so stark verändert ist wie in den früheren Perioden.

Auch die Ganglienzellen zeigen eine bedeutende Neigung, zu proliferiren, und man findet an ihnen die verschiedenen karyokinetischen Figuren, sogar an denjenigen Ganglienzellen, welche in ihrem Protoplasma viele Fetttropfen enthalten (Taf. IX, Fig. 9 *c*, *d*), ein Befund, der sich auch an verschiedenen Gliazellen erheben lässt. Die Wucherung verbreitet sich mit geringerer Intensität noch etwas weiter auf die benachbarte Hirnsubstanz, wo erhebliche Veränderungen fehlen; an Glia- und Ganglienzellen und Endothelien der Gefässe erkennt man indirecte Kerntheilungsfiguren.

In der weissen Substanz habe ich in der Nähe der verletzten Region in der Neuroglia Mitosen zwischen den Nervenfasern gefunden (Taf. IX, Fig. 10 *b*).

Sechs Tage nach der Verletzung, zu einer Zeit, da die fettige Entartung wohl hauptsächlich in Folge der gestörten Blutcirculation und Ernährung noch in grosser Ausdehnung weiter dauert, besteht also eine ausgesprochene Neigung der verschiedenen Zellen zu einer Proliferation, die man vermuthlich als eine regenerative auffassen muss, bestimmt, den Gewebsverlust zu ersetzen. Die Proliferation entfaltet sich am stärksten im Gebiete der früheren Entzündungszone, so dass an die Stelle der letzteren nunmehr eine Wucherungszone (Taf. IX, Fig. 7 *e*) getreten ist, während die entzündlichen Veränderungen hier nunmehr in zweiter Linie stehen.

Nach 12—15 Tagen haben sich im Gebiete des Stichkanals und der nekrotischen Zone keine weitern Veränderungen eingestellt. Die degenerative Zone hat ihren ursprünglichen Character beinahe verloren, indem die Elemente der angrenzenden wuchernden Zone auf dieses Gebiet übergetreten sind und die entstandenen Lücken ausgefüllt haben.

Die Proliferation des Keimgewebes in der wuchernden Zone hat beträchtlich zugenommen. Um die kleinen Gefässe und Capillaren herum, von welchen eine Anzahl neugebildet sind und sich netzförmig vertheilen, liegt ein neuentstandenes Gewebe (Taf. VIII, Fig. 5), dessen Zellen die verschiedensten Formen, runde, ovale, spindelförmige, z. Th. mit vielen Fortsätzen besitzen, alle mit einem grossen, chromatinreichen Kern. Dazwischen befinden sich noch Zellen in fädiger Theilung begriffen. Die neuen Zellen rühren hauptsächlich von der Wucherung des perivasculären Gewebes, in welchem man zahlreiche Zellen mit indirecter Kerntheilung findet, weniger von den Gliazellen, bei welchen die indirecte Kerntheilung immer noch fortdauert, sowie wahrscheinlich von den Endothelien der Gefässe her.

Inmitten des Keimgewebes liegen noch spärliche einkernige Leukocyten, die einzigen Ueberreste der früheren Entzündung, sowie Fetttropfen und Körnchenzellen, doch nur noch in spärlicher Menge. Die Ganglienzellen zeigen ebenfalls hie und da noch die Figuren der indirecten Kerntheilung, aber in verminderter Anzahl; während die Wucherung des Bindegewebes, der Gefässe und der Neuroglia noch weiter schreitet, ist sie an den Ganglienzellen entschieden im Rückgang begriffen. An den Nervenfasern beobachtet man ausschliesslich regressive Metamorphosen, d. h. fettige Degeneration.

In dem angrenzenden Hirngewebe besteht eine leichte Wucherung der Neuroglia; an Schnitten, welche von der Oberfläche des Hirns bis zu dem Seitenventrikel reichen, sah ich eine Wucherung der Neuroglia zwischen den Nervenfasern in der weissen Substanz, sowie Mitosen in dem Ventrikelependym. Die Hyperämie der cerebralen Substanz hat etwas abgenommen.

Nach 32 Tagen ist der Unterschied zwischen der degenerativen und der wuchernden Zone verschwunden, da die letztere bis zur nekrotischen Zone vorgeschritten ist; auch letztere enthält nunmehr Zellen und Fasern des Keimgewebes, welches die durch Resorption der nekrotischen Massen entstandenen Lücken ausfüllt. Das besonders um Arteriolen und Capillaren reichlich entwickelte Keimgewebe ist durch die Proliferation des perivasculären Gewebes der Pia und der cerebralen Substanz, durch Wucherung der Glia- und Endothelzellen entstanden, auf dem Wege der indirecten Kern- und Zelltheilung. In dem Keimgewebe findet man sehr feine Bindegewebsfasern, welche unter einander verflochten sind und Netze

bilden (Taf. VIII, Fig. 6). Zwischen denselben liegen die ausgebildeten Zellen.

Die Ernährung des Keimgewebes geschieht durch zahlreiche Gefässe neuer Bildung, welche von den alten abstammen.

In dem Keimgewebe liegen verschieden grosse, freie Fetttropfen; die Körnchenzellen sind fast vollständig verschwunden. Man erkennt ferner in demselben spärliche Zellen vom Ansehen der Ganglienzellen, aber es lässt sich sehr schwer unterscheiden, ob sie neugebildete oder präexistirende Ganglienzellen sind.

Die Wucherung der Ganglienzellen scheint jetzt überhaupt ihr Ende erreicht zu haben, wenigstens habe ich keine Mitosen mehr nachweisen können.

In der angrenzenden Hirnsubstanz ist auf eine gewisse Strecke hin an den Gefässendothelien und den Gliazellen noch eine Wucherung nachweisbar, die sich allmählich in dem normalen Gewebe verliert.

Nach 54—62 Tagen erkennt man zwischen den verschiedenen Zonen, welche ich bis jetzt unterschieden habe, keinen Unterschied mehr: das gewucherte Gewebe erstreckt sich jetzt von der normalen Hirnsubstanz bis an die Stelle des früheren Stichkanales.

Es schliesst hier und da Herde von nekrotischem Gewebe, welches noch nicht resorbirt wurde (Taf. IX, Fig. 12), sowie auch noch einige grosse und kleine Fetttropfen ein: die Ueberbleibsel der früheren Degeneration. Das neugebildete Bindegewebe setzt sich z. Th. aus mehr oder weniger dicht gelagerten Fibrillen (Taf. VIII, Fig. 4), zum Theil aus Zellen der verschiedensten Form zusammen (Taf. IX, Fig. 8), zwischen denen sehr spärliche einkernige Leukocyten liegen. Es ist reich an weiten, blutgefüllten Gefässen, von welchen viele neugebildet sind; die grösseren derselben liegen vorzugsweise an der Grenze zwischen diesem Narbengewebe und der Hirnsubstanz. Ganglienzellen und Nervenfasern fehlen im Bereich des Bindegewebes.

In der umgrenzenden Hirnsubstanz besteht eine nicht unerhebliche Proliferation der Gliazellen und des perivasculären Gewebes, so dass an einigen Stellen das Hirngewebe das Aussehen einer beginnenden Sklerose darbietet. Die hier liegenden Gefässe sind reichlich mit Blut gefüllt.

Weder an der Grenze des Bindegewebes, noch an den angrenzenden Theilen des Hirngewebes bestehen Wucherungsvorgänge an den Ganglienzellen.

Ich fasse meine Ergebnisse noch einmal in Kürze zusammen:

Der durch das Einführen der glühenden Nadel erzeugte Stichkanal ist mit nekrotischem oder fettig degenerirtem Gewebe und verändertem Blut gefüllt. Nach aussen folgt eine nekrotische Zone und um diese herum eine Zone fettiger Degeneration; endlich ein Gebiet entzündeten Hirngewebes, welches in die normale Hirnsubstanz übergeht.

Die Nekrose steht still, mit der Zeit werden die abgestorbenen Theile langsam resorbirt. Die fettige Degeneration dagegen nimmt an Ausbreitung und Stärke innerhalb der ersten 12 Tage noch zu. Die Resorption der Entartungsproducte geht sehr langsam vor sich, und es ist wahrscheinlich, dass gleichzeitig mit derselben die Verfettung noch neue Zellen ergreift; findet man doch z. B. nach 32 Tagen zahlreiche Fetttröpfchen und Anhäufungen von Fettkörnchen. Reste des fettigen Zerfalles in Form freier Tropfen sieht man sogar noch nach 54—62 Tagen, wenn die Bildung der Narbe schon bedeutende Fortschritte gemacht hat.

Nicht alle Zellen (Glia- und Ganglienzellen), welche Fetttröpfchen enthalten, gehen in der Folge zu Grunde, sondern sie können sich sogar an den Wucherungsprocessen thätig betheiligen.

Einen grossen Beitrag zu der fettigen Degeneration liefern die Leukocyten, welche vorzugsweise die Körnchenzellen bilden.

Die sofort nach der Verletzung einsetzende Entzündung bleibt von Anfang an ziemlich beschränkt.

Nach 4—6 Tagen hat sie ihren Höhepunkt erreicht, und es verschwindet allmählich das amorphe Exsudat und die meist mehrkernigen Leukocyten, so dass nach 7—8 Wochen die Entzündung fast ganz abgelaufen erscheint. Die in spärlicherer Anzahl vorhandenen einkernigen Leukocyten halten noch am längsten in den Geweben aus.

Welche Bedeutung hat nun die Entzündung für den Aufbau der Narbe? Wie mir scheint, nimmt sie keinen unmittelbaren Antheil an der Gewebsneubildung; sie geht schon frühzeitig vorüber, zu einer Zeit, da man höchstens von dem ersten Beginn eines regenerativen Vorganges sprechen kann; von einer Proliferation der Leukocyten auf dem Wege directer oder indirecter Theilung habe ich nichts nachweisen können.

Das Bindegewebe, aus welchem die Narbe entsteht, entwickelt sich durch Proliferation der präexistirenden zelligen Elemente der Neuroglia und des perivasculären Gewebes,

welche schon 2 Tage nach der Verletzung beginnt, und bis in die späteren Zeiten der Vernarbung fortdauert, sowohl im Bereich der Verfettungszone und des entzündeten Gebietes, als innerhalb des anliegenden, nicht wesentlich veränderten Hirngewebes.

Die Neuroglia, welche nach GIERKE[1]) mit der nervösen Substanz embryologisch innig zusammenhängt, vermag danach, wie schon MONDINO[2]) und FRIEDMANN[3]) gezeigt haben, sich durch indirecte Kern- und Zelltheilung zu vermehren und zu reproduciren.

Zur Bildung des Narbengewebes trägt zum grösseren Theil auch das perivasculäre Gewebe besonders der Pia durch mitotische Theilung bei. Ihr folgt eine Gefässneubildung, welche von den präexistirenden Gefässen ausgeht und Netze formirt, um welche herum das Keimgewebe sich anfänglich sammelt.

Schon HAYEM[4]) beobachtet diese Theilnahme der Adventitia an der Narbenbildung in Stichwunden des Gehirns, ebenso MOGILEWITSCH[5]) und ZIEGLER[6]).

Wahrscheinlich nehmen an der Entstehung des Keimgewebes auch die Gefässendothelien erheblichen Antheil; wenigstens gehen sie schon sehr frühzeitig eine lebhafte Wucherung ein, welche sehr lange andauert. Auch die Zellen des Ependyms gerathen in Wucherung und betheiligen sich möglicherweise an der Vernarbung.

Der Heilungsvorgang schreitet verhältnissmässig langsam vorwärts, so dass nach zwei Monaten noch verschiedene nekrotische Herde an der verletzten Stelle nachweisbar sind. Es mag das mit der Schwierigkeit der Resorption der Zerfallsmassen, sowie mit der besonderen Art des Blutkreislaufs im Hirn, zum Theil auch mit der besonderen Natur der Gewebe, welche die Narbe bilden, zusammenhängen. Meine Resultate stimmen mit den Befunden ZIEGLER's bei Stichwunden im Gehirn des Menschen überein, bei welchen

---

1) HANS GIERKE, Die Schutzsubstanz des Centralnervensystems. Archiv für mik. Anat. Bonn 1886. Bd. XXVI, pag. 129.

2) MONDINO, Nuove Osservazioni intorno all' infiammazione traumatica sperimentale del tessuto cerebrale. — Giornale della R. Accad. di Med. di Tornio. Fasc. 1—2. Gennaio-Febbraio 1885.

3) FRIEDMANN, l. c.

4) HAYEM, Études sur les diverses formes d' Encephalite. Paris 1868.

5) MOGILEWITSCH, vergl. von BERGMANN, l. c.

6) ZIEGLER, l. c.

er das Vorhandensein nekrotischer und degenerirter Massen, somit eine unvollständige Narbenheilung noch nach Jahren feststellte.

Die Ganglienzellen innerhalb der nekrotischen und verfetteten Zone gehen in geringer Anzahl durch Nekrose zu Grunde, andere, und diese sind ziemlich zahlreich, verfallen einer fettigen Degeneration. Gleichzeitig aber zeigen die Ganglienzellen eine entschiedene Neigung, unter Bildung von Mitosen zu wuchern. In der That finden sich schon zwei Tage nach der Verletzung Ganglienzellen hauptsächlich in der entzündlichen Zone mit vergrösserten und sehr chromatinreichen Kernen. Nach 4—6 Tagen sind die Figuren der Karyokinese sehr zahlreich, sogar an von der Verletzung entfernten Stellen. Nach 12 Tagen hat die Wucherung schon erheblich abgenommen und nach einem Monat und später lassen sie sich überhaupt nicht mehr nachweisen. In dem neugebildeten Gewebe, welches die Verletzungsstelle ausfüllt, fehlen Ganglienzellen vollständig.

An den Nervenfasern des Gehirns habe ich nur regressive Veränderungen, niemals Proliferation oder Reproduction gesehen.

Eine echte Regeneration des Centralnervensystemes fand demgemäss in meiner Versuchsreihe nicht statt; das Gewebe, welches an Stelle der Verletzung sich bildet und die zu Grunde gegangenen Theile des Hirnes ersetzt, schliesst keine neugebildeten nervösen Bestandtheile ein. Die Ganglienzellen sind allerdings im Stande, auf den traumatischen Eingriff schon sehr frühzeitig und in erheblicher Ausdehnung durch indirecte Kerntheilung zu antworten; aber diese Neigung zur Wucherung nimmt rasch ab und hört schon zu einer Zeit auf, da der Heilungsprocess erst in seinen Anfängen begriffen erscheint. Eine Reproduction des Hirngewebes bleibt somit im Bereich, wo es verloren gegangen, aus, und seine Stelle nimmt schliesslich ein Bindegewebe ein, welches eine Narbe im wahren Sinne des Wortes darstellt.

Erklärung der Abbildungen.

Tafel VIII.

Fig. 1.

Leitz, Ocul. 3. Imm. $\frac{1}{12}$.

Gehirn vom Meerschweinchen, 4 Tage nach der Verletzung.

a Ganglienzellen im Ruhezustande.

b, b_1 Ganglienzellen mit indirecter Kerntheilung (*b* Tonnenform, b_1 Knäuelform).

c Gliazellen im Ruhezustande.

d Gliazellen mit Vermehrung der Chromatinsubstanz.

e Gliazelle in Mitosis (Knäuelform).

f Capillaren.

g Mehrkernige Leukocyten.

Figur 2.

Leitz, Ocul. 3. Immers. $\frac{1}{12}$.

Gehirn vom Meerschweinchen, 4 Tage nach der Verletzung.

a Ganglienzellen im Ruhezustande.

b, b^1 Ganglienzellen mit Mitosis (*b* Knäuelform, b^1 netzförmige Anordnung der Chromatinsubstanz).

c Gliazellen im Ruhezustande.

d Capillargefässe mit chromatinreichen Endothelkernen.

e Einkernige Leukocyten.

f Mehrkernige Leukocyten.

Figur 3.

Leitz, Ocul. 3. Immers. $\frac{1}{12}$.

Gehirn vom Meerschweinchen, 4 Tage nach der Verletzung.

a Gliazelle im Ruhezustande.

b Gliazelle mit indirecter Kerntheilung (Tonnenform).

c Blutgefässe mit vergrösserten und an Chromatinsubstanz reichen Endothelien.

d Einkernige Leukocyten.

e Mehrkernige Leukocyten.

Figur 4.

Leitz, Ocul. 1. Obj. 7.

Gehirn vom Kaninchen, 54 Tage nach der Verletzung. Theil der Narbe, welche die Fig. 12 topographisch zeigt.

a Neugebildete Bindegewebsfasern.

b Neugebildete Zellen.

c Blutgefässe.

d Einkernige Leukocyten.

Fig. 5ª

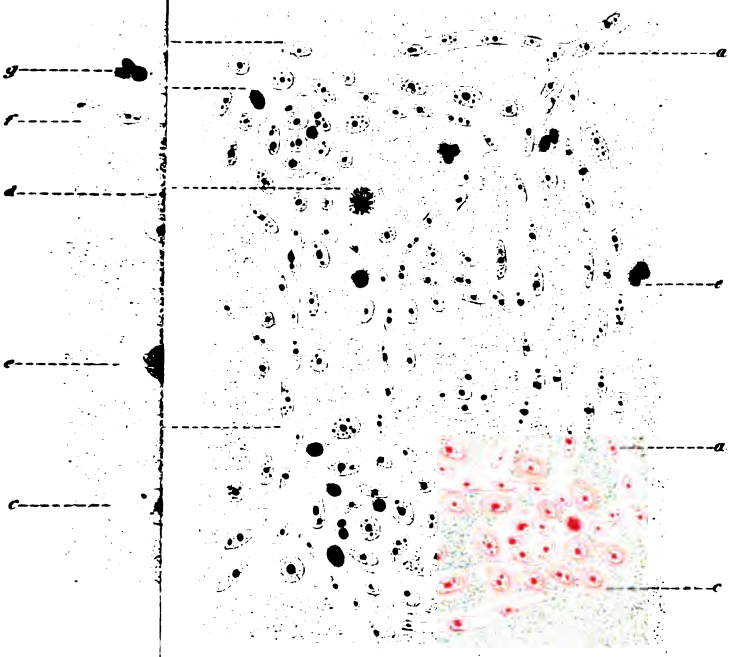

Fig. 6ª

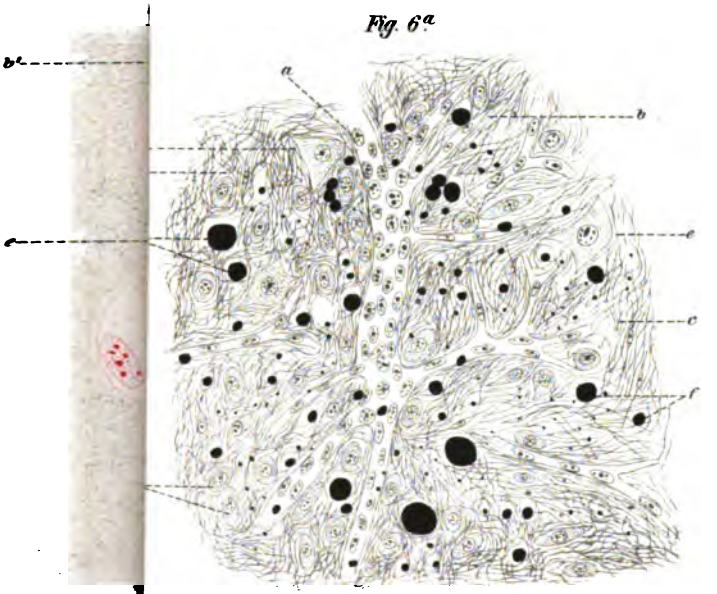

D. H. Coen ad nat. pinx.

Lith. Anst. v. G. C. Müller, J.

Fig. 11ª



Fig. 12ª

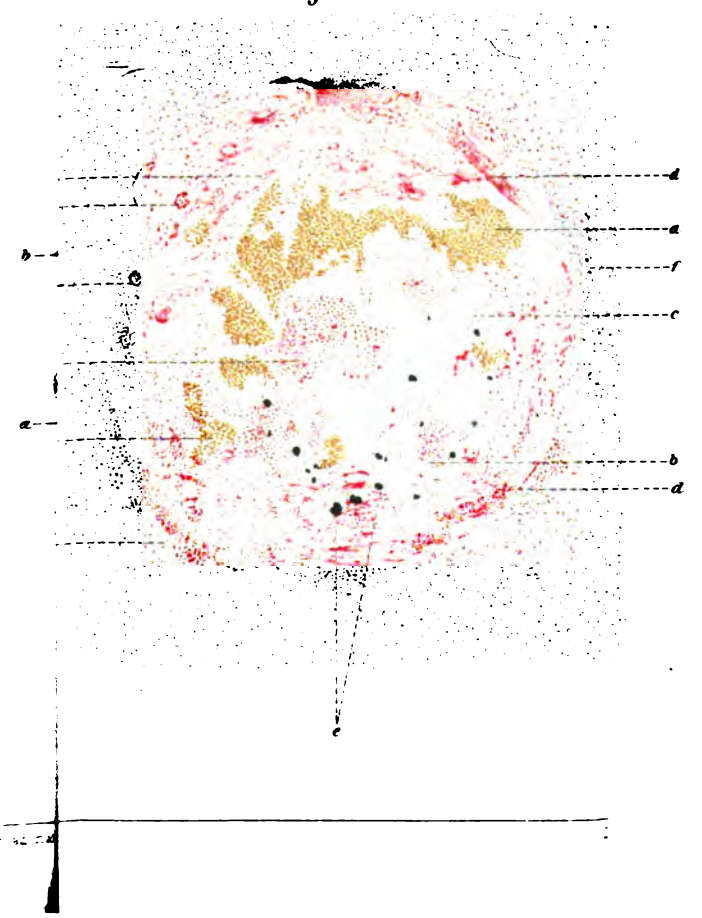

Figur 5.

Leitz, Ocul. 0. Immers. $\frac{1}{12}$.

Kaninchengehirn, 12 Tage nach der Verletzung. In der wuchernden Zone sieht man ein Netz von Gefässen, umgeben von neugebildeten Zellen.

a Gefässe, welche das Netz bilden.
b Bindegewebszellen in Mitosis (Sternform).
c Neugebildete Zellen mit chromatinreichen Kernen.
d Einkernige Leukocyten.
e Mehrkernige Leukocyten.

Figur 6.

Leitz, Ocul. 0. Obj. 7.

Kaninchengehirn, 32 Tage nach der Verletzung: neugebildetes, fibrilläres Gewebe; Wucherung des perivasculären Gewebes; Neubildung von Gefässen.

a Blutgefässe mit zahlreichen Endothelien.
b Neugebildete Blutgefässe.
c Fasern des neugebildeten Gewebes, welche ein Netz bilden.
d Neugebildete Zellen.
e Ganglienzellen.
f Freie Fetttröpfchen.

Tafel IX.

Figur 7.

Leitz, Ocul. 1. Obj. 4.

Kaninchengehirn, 6 Tage nach der Verletzung.

a Pia mit vielen Gefässen, welche in die Rinde eintreten und eine Wucherung der Endothelien und des perivasculären Gewebes zeigen.
b Stichkanal.
c Nekrotische Zone.
d Degenerative Zone.
e Wuchernde Zone.
f Hirnsubstanz, normal.
g Blutgefässe, welche aus der Pia herauskommen.

Figur 8.

Leitz, Ocul. 1. Obj. 7.

Kaninchengehirn, 54 Tage nach der Verletzung. Theil von der Narbe, welche die Fig. 12 topographisch zeigt.

a, *a* Neugebildete Zellen, welche die Narbe aufbauen.
b, *b* Reste der nekrotischen Elemente.
c Leukocyten.

Figur 9.

Leitz, Ocul. 3. Obj. 7.

Kaninchengehirn, 6 Tage nach der Verletzung. Eine Stelle von der wuchernden Zone.

a Gliazellen, reich an Chromatinsubstanz, mit Fetttröpfchen im Protoplasma.
b Körnchenzellen.
c Ganglienzellen in Mitosis (Tonnenform).
d Gliazelle, ebenso (Sternform).
e Einkernige Leukocyten, welche Fetttröpfchen enthalten.

Figur 10.

Leitz, Ocul. 0. Imm. $\frac{1}{12}$.

Kaninchengehirn, 6 Tage nach der Verletzung. Weisse Hirnsubstanz von einer Stelle, entfernt von der verletzten Region.
a Neurogliazellen z. T. mit vergrösserten, chromatinreichen Kernen.
b Neurogliazelle mit indirecter Kerntheilung (Knäuelform).
c Nervenfasern.

Figur 11.

Leitz, Ocul. 0. Imm. $\frac{1}{12}$.

Kaninchengehirn, 6 Tage nach der Verletzung. Die Pia, welche die wuchernde Zone überzieht, mit Zellwucherung.
A Pia.
B Hirnsubstanz.
a Endothelien der Piagefässe mit chromatinreichen Kernen.
b Neugebildete Bindegewebszellen der Pia.
c Einige Zellen des Piagewebes mit Fetttröpfchen.
d Zelle des perivasculären Gewebes mit indirecter Kerntheilung (Sternform).
e Einkernige Leukocyten in den perivasculären Räumen der Pia.
f Mehrkernige Leukocyten.
g Körnchenzellen in der Pia.
h Chromatinreiche Gliazelle.
i Leukocyten in der Hirnsubstanz.
l Körnchenzellen in der Hirnsubstanz.

Figur 12.

Hartnack, Ocul. 2. Obj. 2.

Kaninchengehirn, 54 Tage nach der Verletzung. Narbe, welche die verletzte Region ausfüllt.
a-a Nekrotische Herde.
b-b Zelliges neugebildetes Gewebe.
c-c Faseriges neugebildetes Gewebe.
d-d-d-d Blutgefässe.
e Fetttröpfchen.
f Hirnsubstanz mit beginnender Sklerose.

VIII.

Beiträge

zur

pathologischen Anatomie der Lepra

(Lepra Arabum).

Von

Dr. J. Sudakewitsch.

I.

Nervenzellen und Leprabacillen.

(Veränderungen im Ganglion Gasseri, in den oberen Cervical- und Intervertebralganglien.)

Mit Tafel X und XI.

Aus dem pathologisch-anatomischen Institut zu Kiew.

Mein hochgeehrter Lehrer, Prof. G. N. MÜNCH, hat mir im Jahre 1884 den Vorschlag gemacht, die histologischen Veränderungen, welche in verschiedenen Organen bei der Lepra stattfinden, zu untersuchen.

Das pathologisch-anatomische Material für diese Untersuchungen, welches er mir gütigst zur Verfügung stellte, bestand anfangs aus den Organen eines in Kiew 1884 verstorbenen Leprösen. Später kamen dazu einerseits Hautstücke und Knoten, die Herr Professor MÜNCH während seiner Excursionen in den Jahren 1880—85 im Süden Russlands zum Zwecke der Erforschung dieser Krankheit von lebenden Leprösen entnommen hat. Ausserdem dienten dazu die von einem andern Leprösen, welcher in Kiew im Jahre 1885 starb, bei der Autopsie entnommenen Organtheile.

Ich werde hier die Krankengeschichten und Sectionsberichte über diese beiden Leprösen nicht zum Abdruck bringen, da sie in einer Arbeit des Herrn Professor MÜNCH („Lepra im Süden Russlands", russisch) ausführlich werden mitgetheilt werden. Hier sei nur bemerkt, dass diese beiden Fälle unzweifelhafter Lepra Arabum der secundären Nervenform dieser Krankheit angehörten[1]).

Während des Lebens beobachteten wir bei diesen Kranken zerstreut liegende Spuren vorhanden gewesener und einer regres-

1) Professor MÜNCH unterscheidet bei dieser Krankheit eine Hautform und eine primäre Nervenform; im Verlaufe der ersteren nimmt er folgende Stadien an: stadium efflorescentiae, stadium regressivum (wenn nämlich die Hautknoten und Infiltrate zu verschwinden anfangen) und endlich eine secundäre Nervenform, deren äussere Erscheinungen vollständig der primären analog sind, so dass nur die Spuren vorhergegangener Infiltrate der Haut auf eine in dieser abgelaufene Lepraform hinweisen.

siven Metamorphose verfallener Infiltrate, dann Erscheinungen der Nervenform, Pemphigusgeschwüre, Muskelatrophieen und scharf ausgesprochene Anästhesieen der oberen und unteren Extremitäten.

Im Secrete der kurz vor dem Tode entstandenen Geschwürsbildungen konnte ich beim ersteren dieser beiden Fälle, eine bedeutende Menge Leprabacillen nachweisen.

Die vorläufige, nach der Autopsie gemachte, mikroskopische Untersuchung verschiedener Organe hat in beiden Fällen vollständig die intra vitam gestellte Diagnose bestätigt; es konnten nämlich in der Haut, in den Nerven, in den Lymphdrüsen, im Hoden und in den Schleimhäuten der Nasen- und Mundhöhle, wie auch des Kehlkopfes bedeutende Mengen von Leprabacillen nachgewiesen werden.

Bei der weiteren Bearbeitung dieses selten vorkommenden pathologisch-anatomischen Materials habe ich meine Aufmerksamkeit vorzüglich auf diejenige Abtheilung gelenkt, welche am meisten Interesse und zugleich die grössten Schwierigkeiten darbietet, auf das centrale und periphere Nervensystem.

Ich finde mich verpflichtet, hier Herrn Professor MÜNCH meinen herzlichsten Dank auszusprechen für den gütigen Vorschlag und die Ueberlassung des Materials und für die bei der Untersuchung mir zur Verfügung gestellten Mittel, wie auch besonders für die mir gewährte Theilnahme an einer seiner Excursionen in den Kaukasus (im Jahre 1884), wodurch es mir möglich wurde, die verschiedenartigen Formen und Symptome dieser Krankheit kennen zu lernen.

„Non negaverim, peculiarem esse materiam et quasi virus quoddam, sine quo vera lepra non producatur".

SCHILLING, De Lepra commentationes, 1778.

Der Gedanke von der parasitären Entstehung der Lepra war schon den Autoren des achtzehnten Jahrhunderts nicht fremd. Als ein eifriger Vertreter desselben darf unter Anderen KALMET genannt werden, welcher in der Haut und sogar in den Muskeln Leprös

eine Menge von Würmchen fand, die er als Ursache der Krankheit ansah [1]).

Seitdem sind viele Jahrzehnte verflossen, während deren bezüglich der Aetiologie dieser Krankheit viele verschiedenartige, oft sich einander ganz widersprechende Theorieen aufgestellt wurden, nach denen als Krankheitsursachen bald klimatische und tellurische Bedingungen, bald Lebensweise (Fischerei), Nahrung und mehrere andere Momente betrachtet wurden.

Im Anfange der siebziger Jahre taucht der Gedanke vom Parasitismus wieder auf, und vor Allem findet er seine Bestätigung in den Untersuchungen des norwegischen Gelehrten HANSEN [2]), später in denen NEISSER's [3]), welcher im Jahre 1879 die specifischen Microorganismen der Lepra — Bacillus Leprae — genau beschrieben hat ,wodurch die von HANSEN gemachten Behauptungen glänzend bestätigt wurden.

Das constante Vorkommen der von NEISSER beschriebenen Bacillen in allen bisher untersuchten Krankheitsfällen, deren ungeheuere Mengen in den afficirten Organen (wie solche bei keiner andern Infectionskrankheit sich vorfinden), endlich der innige Zusammenhang der morphologischen Gewebsveränderungen mit dem Gehalte an Bacillen, wie man es am frappantesten in der Haut der Leprösen beobachtet, — alles dieses macht es unmöglich, die pathogenetische Rolle dieser Bacillen zu bezweifeln.

Der wissenschaftliche Glaube an diese Krankheitsursache hat immer mehr um sich gegriffen, ungeachtet der negativen Resultate [4]) der von vielen Autoren gemachten Versuche, die Lepra bei anderen Thieren (Affe, Kaninchen, Katze, Maus, Ratte, Meerschweinchen, Taube, Frosch, Aal, Schlammpeizger) und sogar bei Menschen (BARGIGLI, ARNING) durch Impfung hervorzurufen (HANSEN, CAMPANA, HILLAIRET et GAUCHER, DAMSCH, KÖBNER, PROFETA, PETRONE, VOSSIUS, BAUMGARTEN, THIN); ebenso negativ fielen die in unserem Institute gemachten Versuche an Kaninchen aus.

1) DANIELSSEN et BOECK, Traité de la Spédalskhed. p. 67 und 99.

2) Virchow's und Hirsch' Jahresbericht für das Jahr 1872, I. S. 325, f. d. J. 1874, S. 440.

3) Zur Aetiologie des Aussatzes. Breslauer ärztliche Zeitschrift, 1879, Nr. 20, 21.

4) In neuerer Zeit haben MELCHER und ORTMANN angegeben (Berlin. klinische Wochenschrift, 1885, N. 13, und 1886, N. 9), dass es ihnen gelungen sei, bei Kaninchen durch Impfung Infiltrate in verschiedenen Organen hervorzubringen, in denen Leprabacillen gefunden wurden.

Dank den Untersuchungen HANSEN's[1]), NEISSER's[2]) und anderer späterer Autoren, besitzen wir jetzt befriedigende Kenntnisse im Betreff des Vorkommens und der Verbreitung von Leprabacillen in Haut, Lymphdrüsen, Leber, Milz, Nieren, Hoden, Larynx, Cornea u. s. w. (CORNIL[3]), BABES[4]), SUCHARD[5]), KÖBNER[6]), DAMSCH[7]), THIN[8]), MORETTI[9]), UNNA[10]), GUTTMANN[11]), VIRCHOW[12]), TOUTON[13]).

Einige Autoren haben die Bacillen sogar im Blute (HILLAIRET et GAUCHER[14]), KÖBNER[15]), THIN[16]), MAJOCCHI e PELLIZZARI[17])) und im Blaseninhalte bei Pemphigus leprosus gefunden (F. MÜLLER[18]))[19]).

---

1) Loco citato; Studien über Bacillus Leprae. Virch. Arch. Bd. 90, S. 542.

2) Weitere Beiträge zur Aetiologie der Lepra. Ibidem 1881. Bd. 84. — v. ZIEMSSEN's Handbuch der spec. Pathologie u. Therapie, Bd. XIV, 1. H., S. 641. — Histologische und bacteriologische Lepra-untersuchungen. Virch. Arch. Bd. 103, S. 356.

3) CORNIL et SUCHARD, Note sur le siège des parasites de la lèpre. Annales de dermatologie et de syphilographie. 1881. S. 653.

4) BABES, Observations sur la topographie des bacilles de la lèpre dans les tissus et sur les bacilles du cholera des poules. Archives de physiologie, 1883. Nr. 5, S. 41.

5) CORNIL et BABES, Les bactèries. 2. édition 1886. S. 756.

6) Uebertragungsversuche von Lepra auf Thiere. Virch. Arch. Bd. 88, S. 282.

7) Uebertragungsversuche von Lepra auf Thiere. Virch. Arch. Bd. 92, S. 20.

8) Referirt im Centralblatt f. klinische Medicin. 1884. N. 37.

9) Virchow's u. Hirsch's Jahresbericht für das Jahr 1883, I. S. 360.

10) Monatshefte für pract. Dermatolog. 1885. Ergänzungsheft. S. 65. Zur Histologie der leprösen Haut. — 1886. Ergänzungsheft I. Die Leprabacillen in ihrem Verhältniss zum Hautgewebe.

11) Ueber Leprabacillen. Berlin. klinische Wochenschr. 1885. N. 6, S. 81.

12) Ibidem, N. 12, S. 189.

13) TOUTON, ibidem, Bd. 104.

14) NEISSER, Virch. Arch. Bd. 103, S. 369.

15) Loco citato, S. 301.

16) Virchow's u. Hirsch's Jahresbericht für das Jahr 1883. I. S. 360.

17) Studii ematologici nei Leprosi. Archivio della scuola d'anatomia patologica. Vol. II. 1883. S. 37.

18) Ein Fall von Lepra. Deutsch. Arch. f. klinische Medic. 1883. Bd. 34, S. 205.

19) Während meiner Reise mit Herrn Professor MÜNCH am Don und im Kaukasus habe ich mehrere Male das Secret der Nasen- und Rachenhöhlen auf Bacillengehalt untersucht. In einem dieserFälle (s. „Lepra im Süden Russlands", N. 96, S. 132) ist es mir gelungen, bedeutende Mengen

Die einzigen Gewebe, bezüglich deren Bacillengehalt unsere Kenntnisse noch sehr spärlich sind, wiewohl solche von besonderer Wichtigkeit für die Erklärung der Krankheitserscheinungen sein würden, sind die Bestandtheile des Nervensystems.

In der That, wer nur lepröse Kranke gesehen hat, muss gestehen, dass bei ihnen sehr oft die verschiedenartigsten nervösen Störungen beobachtet werden (Hyperästhesieen, Anästhesieen, Contracturen, Atrophien verschiedener Muskelgruppen und davon abhängende mehr oder weniger ausgesprochene Paralysen).

Die ersten pathologisch-anatomischen Data über die Veränderungen des Nervensystems Lepröser geben die norwegischen Forscher Danielssen und Boeck. In ihrer classischen Arbeit „Traité de la Spedalskhed", in welcher überhaupt der Grundstein zur wissenschaftlichen Erforschung der Lepra gelegt ist, finden wir Beschreibungen der Veränderungen nicht nur verschiedener peripherischer Nervenstämme, sondern auch des Hirns und Rückenmarks (S. 228, 283—286, 383, 392, 407. . . .). Von besonderer Wichtigkeit sind in diesen, vor ungefähr 40 Jahren gegebenen Beschreibungen (1848) die Mittheilungen über die Veränderungen des Rückenmarks und seiner Hüllen (Sclerose und Atrophie, welche bei den Fällen anästhetischer Lepra einen solchen Grad erreichten, dass die Dicke des Rückenmarks einem Federkiele glich; circumscripte Meningitiden bald im Hals-, bald im Brust-, bald im Lendentheile desselben und zwar öfter an der hinteren, seltener an der vorderen Rückenmarksfläche).

Erst 15 Jahre nach dem Erscheinen dieser Arbeit von D. und B. hat Virchow[1]) eine genaue Beschreibung der mikroskopischen Veränderungen in den Nervenstämmen geliefert und zugleich die vollständige Identität dieser Veränderungen mit den in der Haut Lepröser vorkommenden nachgewiesen.

Noch etwas früher als Virchow hat Carter seine mikroskopischen Untersuchungen verschiedener Nerven von Leprakranken veröffentlicht (Transactions of the Medical und Physical Society of Bombay, Vol. VIII, 1862)[2]); man vermisst aber in diesen Beschrei-

von Bacillen im Schleim aus dem Rachen zu finden. Im Secrete der Geschwürsflächen habe ich in mehreren Fällen Leprabacillen gefunden.

1) Die krankhaften Geschwülste. 1864—65, II. Bd., 2. Hälfte, S. 521—525.

2) Report on Leprosy by the Royal college of Physicians. 1867. S. LXII.

bungen die wünschbare Klarheit in der Deutung der mikroskopischen Befunde.

Die erste mikroskopische Untersuchung der Rückenmarksveränderungen bei Leprösen gehört endlich, so weit mir bekannt, STEUDENER[1]).

Indem STEUDENER die von VIRCHOW beschriebenen Nervenveränderungen bestätigt, hat er im Rückenmarke eines Falles anästhetischer Lepra partielle colloide Entartung der grauen, wie auch der weissen Substanz, besonders im Hals- und Brusttheile, beobachtet und als Folgezustand dieser Entartung centrale Erweichung der grauen, stellenweise auch der weissen Substanz. Diese Befunde betrachtet er nicht indessen als specifisch für Lepra, sondern nur als „eine zufällige Complication".

Alle späteren Autoren, welche Veränderungen des Nervensystems bei Lepra beschrieben haben, schildern Neuritis und Perineuritis leprosa ganz übereinstimmend (BOETTCHER[2]), DEHIO[3]), MONASTYRSKI[4]), TSCHIRJEW[5]), HEBRA jun.[6]), CAMPANA[7]), LELOIR[8]), DEJERINE[9]), HILLIS[10]), LONDON[11]).

Im Jahre 1882 ist es — Dank den bedeutenden Fortschritten in der Lehre über Degeneration und Regeneration der Nervenfasern (NEUMANN, RANVIER, S. MAYER) — den englischen Forschern HOGGAN[12]) gelungen, nachzuweisen, dass die bei Lepra in den

---

1) Beiträge zur Pathologie der Lepra mutilans. Erlangen 1867.

2) Virchow's u. Hirsch's Jahresbericht für das Jahr 1876. S. 372.

3) Beiträge zur pathologischen Anatomie der Lepra. Dorpat 1877. S. 48.

4) Zur Pathologie der tuberculösen Lepra. 1877, S. 52 (russisch).

5) Lésions de la moelle épinière de la peau dans un cas de lèpre anésthésique. Archives de physiologie, 1879, S. 614.

6) Vierteljahrsschrift für Dermatologie und Syphilis. 1874. S. 120.

7) Note cliniche ed anatomiche sulla Lepra. Milano 1881. S. 38, 42.

8) Recherches cliniques et anatomo-pathologiques sur les affections cutanées d'origine nerveuse. 1882. S. 131.

9) DEJERINE et LELOIR, Recherches anatomo-pathologiques et cliniques sur les alterations nerveuses dans certaines gangrènes et dans la lèpre. Archives de physiologie 1881. N. 6.

10) Leprosy in British Guiana. London 1881. S. 113.

11) Mittheilungen aus den Leprösen-Hütten — „Bint et Massakin" — in Jerusalem. Wiener medic. Wochenschr. 1875, N. 13, 14. Vierteljahrsschr. f. Dermatol. u. Syphilis. 1875, S. 540.

12) Journ. de l'anat. et de laphys. XVIII. Paris 1882.

Nervenfasern vorkommenden Veränderungen wesentlich nur in degenerativen und regenerativen Erscheinungen bestehen, so dass dieselben sich keineswegs von ähnlichen bei traumatischer Neuritis vorkommenden Erscheinungen unterscheiden.

Bezüglich des Rückenmarks Lepröser sehen wir, dass einige Autoren (Bergmann [Stieda][1]), Lamblin[2]), Thoma[3]), Dehio[4]), Hoggan[5]), Leloir[6]), Leyden[7]), Grancher[8]), Campana[9])) dort gar keine Veränderungen, andere aber solche gefunden haben.

So hat Langhans[10]) in einem Falle (wahrscheinlich primärer Nervenform) von Lepra Erweichung der grauen Commissur, der Clarke'schen Säulen und der Hinterhörner des Rückenmarks gefunden, wobei die Erweichungsherde eine verschiedene Configuration darboten, je nach den verschiedenen Rückenmarksabschnitten, und zwar am stärksten ausgesprochen im Hals- und oberen Brusttheile. Da er in der Umgebung der Erweichungsherde entzündliche Infiltrate gefunden hat, so betrachtet er die Erweichung selbst (abweichend von Steudener), als Endstadium einer in diesen Theilen abgelaufenen Myelitis. In den Seiten- und Hintersträngen der weissen Substanz wurde graue Degeneration mit Bildung von fibrillärem Bindegewebe gefunden.

Im Jahre 1879 hat Tschirjew[11]) die Veränderungen des Rückenmarks in einem Falle anästhetischer Lepra (aus der Abtheilung des Dr. Hillairet im Hospitale Saint-Louis in Paris) untersucht.

Er bemerkt dabei, dass in den zahlreichen Beschreibungen der Lepra die histologische Untersuchung der Nervencentra vernachlässigt worden sei, da man dabei makroskopische Veränderungen vermisste. In dem von ihm untersuchten Falle waren auch keine

---

1) Die Lepra in Livland. 1870. S. 80.

2) Leloir, loco citato.

3) Beiträge zur pathologischen Anatomie der Lepra Arabum, Virchow's Archiv Bd. 57, 1873, S. 455.

4) Loco citato, S. 11.

5) Loco citato, S. 93.

6) Loco citato, S. 135.

7) Klinik der Rückenmarks-Krankheiten. 1875. Bd. II, S. 233—234.

8) Leloir, loco citato.

9) Loco citato, S. 33.

10) Zur Casuistik der Rückenmarksaffectionen (Tetanie und Lepra anaesthetica). Virch. Arch. Bd. 64, 1875, S. 169.

11) Loco citato.

makroskopischen Veränderungen im Hirn und Rückenmark vorhanden, dennoch aber hat die von ihm (im histologischen Laboratorium des Collège de France) ausgeführte mikroskopische Untersuchung gezeigt, dass die Veränderungen im Rückenmarke bestanden: in venöser Injection, Anhäufung lymphatischer Körperchen im Centralkanale und dessen Umgebung; in Hämorrhagieen der Hinterhörner des Halstheiles, Verminderung der Zahl und Atrophie der Nervenzellen in den Hinterhörnern und Verwandlung der grauen Substanz derselben in eine trübe, körnige Masse. Im Brust- und Lendentheile kamen noch dazu (ausser den Hämorrhagieen): Veränderungen der Nervenzellen im oberen und mittleren Theile der Clarke'schen Säulen (verminderte Zahl und Atrophie).

Benito Hernando[1]) hat in Virchow's Archiv eine kurze Mittheilung veröffentlicht über Sclerose und Atrophie des Rückenmarks, welche wahrscheinlich nur makroskopisch beobachtet wurden, in einem Falle von Lepra (welcher Form?).

Endlich finden wir im Aufsatze von Breuer „Ein Fall von Lepra"[2]) eine Hinweisung darauf, dass die anästhetische Form der Lepra durch Knotenentwickelung im Rückenmarke bedingt wird. Wir sind nicht im Stande, zu sagen, ob diese Behauptung auf eigener Untersuchung oder auf literarischen Daten basirt sei. Ausser den Autoren, welche im Rückenmarke keine Knotenbildung gefunden haben, finden wir bei ihm keine anderen citirt; wir vermissen auch seine eigenen pathologisch-anatomischen Untersuchungen. Wahrscheinlich ist dieses eine aprioristische, auf Analogie gegründete Annahme des Autors.

Die erwähnten literarischen Data erschöpfen, soweit mir bekannt, alles Wesentliche, was über die Veränderungen des Rückenmarks beim Aussatze in der Literatur vorhanden ist. Diese Spärlichkeit hängt freilich vor allem von der Seltenheit solcher Krankheitsfälle und der bezüglichen Obductionen ab, dann aber davon, dass viele Autoren die mikroskopische Untersuchung des makroskopisch normalen Rückenmarks unterlassen haben.

Schon diese factische Spärlichkeit an Literaturdaten erklärt gewissermaassen, warum ich mich hauptsächlich zur Untersuchung

---

1) Obduction eines Leprösen in Granada. Virch. Arch. Bd. 72, S. 448.

2) Vierteljahrsschrift für Dermatologie und Syphilis, 1880, H. IV, S. 535.

des Nervensystems gewendet habe; ausserdem aber haben mich bei dieser Wahl folgende Rücksichten geleitet.

Zunächst ist darauf hinzuweisen, dass das Nervensystem bei Lepra sehr häufig afficirt wird und dass diese Affection unzweifelhaft die Krankheitserscheinungen beeinflusst. Es muss danach umsomehr auch die Frage entschieden werden, ob diese Erkrankang des Nervensystems stets specifischer Natur ist, d. h. ob sie durch Bacillenansiedelungen im Nervensystem verursacht wird.

Ein besonderes Interesse erhält die Lösung dieser Frage, wenn man berücksichtigt, dass einige Autoren für die Pathogenese der betreffenden Krankheit der Affection des Nervensystems eine Hauptrolle zuschreiben.

So z. B. hat Leloir im Jahre 1882 — also schon einige Jahre nach der Entdeckung des Bacillus Leprae durch Hanssen und Neisser — in seiner bekannten Arbeit „Recherches cliniques et anatomo-pathologiques sur les affections cutanées d'origine nerveuse"[1]) die häufige Affection des Nervensystems bei Lepra hervorgehoben. Die Hautveränderungen hält er für eine Folge der Veränderungen in den peripherischen Nerven und erwähnt dabei nur beiläufig, dass bei dieser Krankheit specifische Mikroorganismen beschrieben worden seien.

Noch später — im Jahre 1883 — finden wir bei Schwimmer[2]): „..... so muss die Erkrankung des Nervensystems, die einen viel constanteren Befund liefert als das Vorhandensein der Parasiten, als das wesentlich pathogenetische Moment der Lepra angesehen werden".

Ich muss hier bemerken, dass ich in der Lösung dieser Frage schon Vorgänger habe. Die Untersuchungen von Neisser[3]), Babes[4]), Arning[5]) geben darauf insofern schon eine Antwort, als sie die Veränderungen in den peripherischen Nervenstämmen nicht nur bei tuberculöser, sondern aber auch bei anästhetischer Lepraform mit dem Vorhandensein bedeutender Mengen von Leprabacillen in den Nerven in engen Zusammenhang bringen.

---

1) S. 143, siehe Anmerkung.
2) Die neuropathischen Dermatonosen. 1883. S. 198.
3) Loco citato.
4) Les bactéries, S. 762; Archives de physiologie, 1883. S. 41.
5) Ueber das Vorkommen des Bacillus leprae bei Lepra anaesthetica sive nervorum. Virch. Arch. 1884. Bd. 97, S. 170.

Auf welchem Wege die Bacillen sich in den Nervenstämmen verbreiten, wie weit sie durch dieselben centripetal vordringen, diese Fragen bleiben bei den erwähnten Autoren unbeantwortet, ebenso auch die Frage über die Art und Weise der Veränderungen in den tieferen Regionen des Nervensystems, in den sympathischen Ganglien und im Rückenmark.

Ich habe mir daher bei meinen Untersuchungen des Nervensystems Lepröser auch zur Hauptaufgabe gestellt, die morphologischen Veränderungen möglichst vollkommen zu erforschen und dabei zu ermitteln, wie weit die Bacillen sich längs der Nervenfasern verbreiten und ob dieselben auf irgend welchem Wege bis zum Rückenmark und Hirn vordringen.

Bei den ersten vorläufigen Untersuchungen verschiedener Abschnitte des Nervensystems fielen mir sofort eine Reihe interessanter und ausgesprochener Veränderungen einiger Nervenganglien (Ganglion Gasseri, obere Hals- und Intervertebralganglien) auf.

Die Beschreibung dieser Veränderungen soll den Gegenstand meines ersten Aufsatzes bilden; in den folgenden Theilen dieser Arbeit werden die Veränderungen in den peripheren Nerven und deren Endapparaten, im Rückenmark, endlich in der Haut und einigen inneren Organen beschrieben werden.

I.

Nervenzellen und Leprabacillen.

(Veränderungen im Ganglion Gasseri, in den oberen Cervical- und Intervertebralganglien.)

Die frühesten Data über makroskopische Veränderungen der Nervenganglien bei Lepra finden wir wiederum in der classischen Arbeit von Danielssen und Boeck.

Das reiche, ihnen zu Gebote stehende, pathologisch-anatomische Material hat ihnen schon im Jahre 1848 möglich gemacht, pathologische Veränderungen einiger Ganglien bei tuberculösen, anästhetischen und gemischten (secundär nervösen) Krankheitsformen zu beobachten.

Bei der ersteren dieser Formen beschreiben sie (in einem Falle) die Verwandlung des Ganglion coeliacum und der Vasa coeliaca in eine homogene structurlose Masse[1]). Bei der zweiten, und besonders bei der letzten Form betonen sie hauptsächlich die Veränderungen im Ganglion Gasseri, welche sie bei denjenigen Kranken fanden, bei welchen eine mehr oder weniger ausgesprochene Anaesthesia facialis bestanden hatte[2]). Das Ganglion war jeweilen in eine gelatinöse Masse eingeschlossen und der darüber liegende Theil der Dura mater war gespannt und ausgebuchtet. (Masse gelatineuse, albumineuse, sero-albumineuse, §§ 447, 465, 473, 497.).

Bei den späteren Autoren habe ich nirgends — weder eine Bestätigung dieser Data in Betreff des Ganglion Gasseri, noch überhaupt — Hinweise auf den Zustand der Nervenganglien bei Lepra gefunden. Einige derselben, wie z. B. WERNICH[3]), berufen sich auf D. und B., während sie selbst bei der Abwesenheit ausgesprochener makroskopischer Veränderungen der Ganglien zur mikroskopischen Untersuchung derselben keinen Anlass hatten.

Als Beobachtungsmaterial dienten mir die Ganglia Gasseri, die oberen Hals- und Intervertebralganglien (der Hals-, Brust- und Lendenabschnitte), welche von den oben erwähnten zwei Kranken post mortem entnommen waren, dann das Ganglion cervicale medium vom 2. dieser beiden Fälle und endlich ein Ganglion cervicale supremum (3. Fall), welches Herrn Prof. MÜNCH mitsammt andern Organtheilen nach Autopsie eines an secundärer, nervöser Form in Astrachan verstorbenen Aussätzigen zugeschickt worden war.

---

1) Loco citato, S. 227.

2) S. 286—287, 292—293.

3) Ueber die Formen und den klinischen Verlauf des Aussatzes. Volkmann's Sammlung klinischer Vorträge. N. 156, S. 1318.

In demselben Aufsatze sagt WERNICH (S. 1317):

„. . . . . findet man auch Veränderungen in den Nervenzellen selbst, ihr Inhalt wird körnig, scheidet sich in verschiedene Bröckel; . . . . .“ von welchen Nervenzellen hier die Rede ist und wer diese Veränderungen — ob WERNICH selbst, oder ein Anderer — beobachtet hat, ist aus diesem Aufsatze nicht zu ersehen.

Alle diese Ganglien haben keine makroskopischen Veränderungen dargeboten, doch zeichneten sich die oberen Hals- und Intervertebralganglien durch eine mehr dunkele, rostartige Färbung aus.

Dagegen hat das Microscop in den oberen Halsganglien des 1. und 3. Falles, dann in den Ganglia Gasseri und den Intervertebralganglien beider Fälle mit dem Vorhandensein von Bacillen zusammenhängende Veränderungen nachgewiesen.

Selbstverständlich habe ich zur Controle der bei Aussätzigen gemachten Befunde vergleichungsweise die entsprechenden Ganglien von anderen Krankheitsfällen untersucht: — Tuberculose — 4 Fälle; Abdominaltyphus — 2, amyloide Entartung der Nieren und Milz — 1; Magen- und Leberkrebs — 1; Erfrierungsfall — 1; acute Alcoholvergiftung — 1; Vitium organicum cordis — 1; Pyämie — 1; Krebs des Omentum — 1; croupöse Pneumonie — 2 Fälle; Marasmus senilis mit atheromatöser Entartung des Blutgefässsystems und mit Emphysem — 1; und endlich Selbstmord — 1 Fall.

In der Beschreibung der Ganglienveränderungen bei Leprösen werde ich der von A. Lubimoff[1]) vorgeschlagenen Eintheilung des sympathischen Nervensystems folgen, — wobei er zur ersten Abtheilung denjenigen Theil des sympathischen Nervensystems rechnet, welcher in den cerebrospinalen Nervenstämmen vertheilt ist — nämlich Ganglia Gasseri, Intervertebralganglien und Ganglion trunci nervi vagi inferius; zur zweiten Abtheilung dagegen Hals-, Brust- und Lendenknoten und das Ganglion coeliacum. Diese Eintheilung scheint für unsere Fälle insofern zweckmässig, als wir in den pathologischen Veränderungen der erwähnten Abtheilungen einige Unterscheidungsmerkmale gefunden haben.

Untersuchungs-Methoden.

Ich habe alle Ganglien, sowohl diejenigen der Leprösen, als auch der anderen Fälle, in öfters erneuter Müller'scher Flüssigkeit liegen lassen, woraus dieselben, nach Verlauf von 3—6 Wochen, in 70°gen, dann später in 96°gen Alcohol gebracht wurden.

1) Beiträge zur Histologie und pathologischen Anatomie des sympathischen Nervensystems. Virch. Arch. Bd. 61, S. 147.

Die Schnitte wurden entweder unmittelbar aus den in Alcohol gelegenen Präparaten, oder nach vorherigem Einschliessen der Objecte in Celloidin (nach dem Verfahren von GELPKE[1]) gemacht. Letztere Behandlungsweise ist zeitraubend, da man die Schnitte vor der Färbung zur Microbenuntersuchung vom Celloidin befreien muss.

Ausser den gewöhnlichen Färbungsmethoden der Gewebe (Carmin, Hämatoxylin, Safranin, MERKEL's Indigo-Carmin[2]) und Picro-nigrosin von MARTINOTTI[3]), besonders empfohlen bei der Untersuchung der Rückenmarksveränderungen) habe ich für meine Präparate noch besondere Methoden zur Färbung der Leprabacillen benutzt.

Die von NEISSER[4]) vorgeschlagene Färbungsart mit einem Gemische von Eosin- und Hämatoxylinlösungen hat sich bei uns als unzweckmässig erwiesen.

Dagegen habe ich sehr deutliche Bilder der Stäbchen mittelst derjenigen Färbungsmethode erhalten, welche gewöhnlich zur Färbung der Tuberkelbacillen gebraucht wird (KAATZER)[5])[6]), und zwar: 1. 12—24stündige Färbung der Schnitte in Fuchsin-, Methylviolett- oder Gentianaviolettlösungen (auf 20 ccm Anilinwasser sind 15—20 Tropfen gesättigter, alcoholischer (90°) Farblösung erforderlich); 2. Abspülung der Schnitte mit Wasser; 3. Entfärbung circa ½—1 Minute in einer Mischung von 100 ccm Alcohol, 20 ccm destillirten Wassers und 20 Tropfen reiner HCl-Säure; 4. 1—2 Minuten dauernde Färbung der Gewebe in Lösungen von Jodgrün (Fuchsin) oder Safranin (Gentianaviolett), Auswaschen mit Wasser, Entwässerung, Bergamott- oder Cedernöl und Einschliessen in Xylol-Canada-Balsam.

---

1) Notiz zur Anwendung der WEIGERT'schen modificirten Hämatoxylin-Färbung auf das periphere Nervensystem. Zeitschr. für wissenschaftl. Mikroskopie 1885, S. 486.

2) Zur Anwendung der MERKEL'schen Doppelfärbung mit Indigo und Carmin. Zeitschr. f. wissensch. Mikroskopie 1885, S. 349.

3) Ibidem S. 478, La picronigrosina nello studio delle alterazioni dei centri nervosi.

4) Virchow's Archiv Bd. 84, S. 514.

5) Die Technik der Sputum-Untersuchung auf Tuberkel-Bacillen. 1884, S. 13.

6) KOCH war der Erste, welcher im Jahre 1882 (Berlin. klinisch. Wochenschr. 1882, S. 222) bemerkte, dass die Leprabacillen sich zu den Anilinfarben gleich den Tuberkelbacillen verhalten.

Es muss aber berücksichtigt werden, dass auch die minimalen Mengen von HCl-Säure, welche in der Entfärbungsmischung enthalten sind, bei Untersuchung solcher zarten Gebilde, wie die Nervenzellen, störend eingreifen können. Ich habe daher später eine für mehrere Microorganismen taugliche Entfärbungsmethode mittelst Picrinsäure gebraucht. Die Färbung wurde wie früher ausgeführt (besonders benutzte ich Gentianaviolett von JORDAN und FAUST in Göttingen). Die Schnitte wurden sorgfältig (um Niederschläge zu vermeiden) mit Wasser ausgewaschen und auf 2—3 Minuten in eine 1%ige, wässerige Lösung von Pikrinsäure, dann in 90% Alcohol bis zur Entfärbung liegen gelassen u. s. w., wie früher beschrieben worden.

Ausser den erwähnten Methoden versuchte ich zur Färbung der Leprastäbchen die unlängst von UNNA[1]) vorgeschlagene „Antrocknungsmethode" zu benutzen. Die dabei erhaltenen Bilder waren aber nicht so befriedigend, wie die bei Anwendung von Bergamott- und Cedernöl (Oelmethode). Wenn der Werth der erwähnten Methode UNNA's, wie NEISSER[2]) und TOUTON[3]) berichten, schon für solche Objecte, wie die lepröse Haut, bestritten wird, so muss ich dasselbe noch mit grösserem Rechte behaupten, wenn von solchen zarten Gebilden, wie die Nervenzellen, die Rede ist.

Dann und wann wendete ich GRAM's Methode[4]) an.

Die einzige Unbequemlichkeit bei Anwendung von Picrinsäure, sowie der Oelmethode, besteht in relativ schnellem Verschwinden der Färbung der Präparate, (dessen Ursache nach NEISSER[5]), in der Wirkung des zur Entwässerung benutzten Alcohols, nicht aber in der Wirkung des Oels [UNNA] besteht). — Wie dem auch sei, habe ich es vorgezogen, dieser Unbequemlichkeit dadurch möglichst auszuweichen, dass ich die interessantesten Stellen des Präparats bald nach dessen Anfertigung abzeichnete, ohne die von UNNA vorgeschlagene Spiritusflamme zur Erhaltung der Bacillenfärbung anzuwenden.

---

1) Monatshefte für practische Dermatologie. 1885. Ergänzungsheft I, S. 6.

2) Virchow's Archiv. Bd. 103, S. 355.

3) Wo liegen die Leprabacillen? Fortschritte der Medicin. 1886. N. 2.

4) HUEPPE, Die Methoden der Bacterien-Forschung. 2. Aufl. 1885. S. 45.

5) Loco citato.

Hansen benutzte zur Färbung der Leprabacillen eine Lösung von Osmiumsäure[1]), von deren Werth ich mich selbst später, bei der Untersuchung der peripherischen Nerven (im 2. Falle) überzeugte, welche mit Osmiumsäure für andere Zwecke behandelt wurden. Unstreitig muss diese Färbungsmethode als eine der besten betrachtet werden, da die Osmiumsäure, ausser ihrer Färbungsfähigkeit, noch ein ausgezeichnetes Mittel ist, um die zartesten Gewebselemente zu fixiren. Ich bedauere nur, dass ich diese Methode bei der Untersuchung der Nervenganglien bei Leprösen nicht benutzen konnte.

Die Veränderungen der Ganglien der I. Abtheilung.

Im Bindegewebe der Ganglien dieser Abtheilung habe ich keine irgendwie ausgesprochenen Veränderungen beobachtet. Sowohl im Peri- und Epineurium, als auch im Endoneurium der Ganglien bot dasselbe eine ganz normale Beschaffenheit dar, enthielt nirgends Anhäufungen von Leprabacillen, in Form characteristischer „Globi", noch auch Infiltrate von Granulationselementen. Immerhin finden sich stellenweise, zwischen den Bindegewebsfasern — bald in den Bindegewebszellen, öfter aber freiliegend — ziemlich bedeutende Ablagerungen von kleinen, glänzenden, dunkelbraunen Pigmentkörnern, welche nach Form und Reactionen sich von Pigment-Körnern der Nervenzellen nicht unterscheiden. Ausserdem war im Endoneurium ein vermehrter Gehalt theils runder, theils ovaler Kerne zu sehen.

Die im Gangliengewebe in bedeutender Zahl vorhandenen Blutgefässe zeigen — wenn man von der starken Blutüberfüllung (besonders in den Intervertebralganglien) absieht — nicht die mindesten Veränderungen; ihre Wandungen sind nicht verdickt und in keiner einzigen Schicht derselben ist eine Vermehrung der Zahl der Kerne zu beobachten.

---

1) Uffreduzzi, I microparasiti nelle malattie da infezione, 1885. S. 273.

Die Kapseln der Nervenzellen sind verdickt. Die Verdickung beruht einerseits in einer bedeutenden Proliferation und Desquamation der die innere Kapselfläche auskleidenden Endothelzellen, andererseits aber darin, dass unmittelbar um die structurlose Kapselwandung herum sich concentrische Bindegewebsschichten entwickelt haben, welche fast keine Zellenelemente enthalten. (Pericapsulitis indurativa.)

Die eben erwähnte Proliferation und Desquamation des Kapselendothels hat auf die Nervenzellen selbst einen merklichen Einfluss ausgeübt. Die Conturen derselben sind äusserst unregelmässig und zeigen stellenweise bald elliptische, bald runde Defecte, entsprechend den enge anliegenden Endothelkernen. In den mehr ausgesprochenen Fällen weist die ganze Peripherie der zusammengedrückten Nervenzellenkörper solche Defecte auf und manche ragen ziemlich tief in das Protoplasma hinein.

Ausser dem in Proliferation und Desquamation begriffenen Endothel kann man öfters im Innern der Kapseln selbst Zellenelemente finden, welche sich von typischen Endothelzellen unterscheiden.

Diese Elemente, welche zusammen mit den früher erwähnten die Bildung von runden oder elliptischen Defecten im Contour der Nervenzellen hervorgerufen haben, sind manchmal sehr tief in das Protoplasma der Nervenzellen eingedrungen und lagern sich in ziemlich langen, acinös endigenden Schläuchen.

In einigen Fällen kann man diese Zellen sicher als weisse Blutkörperchen betrachten, wie dieses viele Autoren bei verschiedenen pathologischen Processen gesehen haben. Dagegen sind in der Mehrzahl der Fälle keine Anhaltspunkte dafür zu gewinnen, ob man weisse Blutkörperchen oder desquamirte Endothelzellen vor sich hat.

Im Protoplasma vieler Nervenzellen befinden sich Leprabacillen. Sie liegen bald an der Oberfläche des Zellenkörpers, denselben ganz umgebend, bald sind sie durch das ganze Protoplasma zerstreut, sogar ganz nahe am Kern liegend; bald endlich haben sie sich in irgend einem der Zellenpole, und zwar öfters in dem Pigmentpole angehäuft (Taf. X, Fig. 1, 2, 3, 6 und 8).

Die Zahl der Stäbchen, welche in je einer einzelnen Nervenzelle liegen, schwankt sehr bedeutend — 3—20 bis zu einer unbestimmten Menge. Bei aller Verschiedenheit im Zahlenverhält-

niss sind aber die Bacillen in den Ganglienzellen dieser Abtheilung nie in solchen engen Gruppen zusammengehäuft, wie man dieselben gewöhnlich in der Haut und andern Organen der Leprösen zu sehen bekommt. Immer liegen sie vereinzelt zerstreut, bald 2—3 einander parallel, bald sich in verschiedenen Richtungen durchkreuzend.

Mit den Stäbchen zusammen befinden sich in den Ganglienzellen manchmal einzelne, gleich den Bacillen sich färbende Körner, welche in einigen Zellen ganz allein, ohne Stäbchen, zu sehen sind.

Diejenigen Nervenzellen, welche Leprastäbchen enthalten, bieten unzweifelhafte Veränderungen dar, welche, obgleich nicht überall deutlich ausgesprochen und frappant, alle Theile der Nervenzellen betreffen — das Protoplasma, den Kern und die Pigmentkörner.

Vor Allem sind bedeutende Schwankungen in der Grösse der Nervenzellen bemerkbar: neben Zellen, welche um die Hälfte kleiner sind als die mittlere Zellengrösse von der I. Abtheilung des sympathischen Nervensystems — 0,06 mm (nach den Messungen A. Lubimoff's[1]), — haben wir solche gefunden, welche unzweifelhaft vergrössert waren, da sie ohne Kapsel eine Grösse von 0,09 bis 0,11 mm erreichten.

Das Zellenprotoplasma hat, bei einem bedeutenden Gehalte an Stäbchen, seine zarte — theils faserige, theils feinkörnige — Beschaffenheit eingebüsst, wird trübe und homogen. In manchen Zellen zeichnet sich dasselbe durch einen besonderen, bei normalen Zellen nicht vorkommenden Glanz aus. Solche Zellen sind, nach ihrem Aussehen, sehr ähnlich den sclerosirten, von Lubimoff[2]) beschriebenen Zellen im Ganglion coeliacum bei Diabetes mellitus. Ausser diesen Erscheinungen zeichnen sich diese Zellen durch ihre Kleinheit, Abwesenheit von Kernen und Pigment aus. Besonders spricht sich indessen der pathologische Zustand dieser Zellen in ihren Conturen aus, indem sie nicht mehr zart, wie in normalen Zellen, sondern scharf, glänzend und wie abgeschnitten erscheinen. Das Verhalten zu Färbungsmitteln ist in solchen Zellen verschieden: Carmin und Hämatoxylin werden gar nicht, oder nur schwach

1) Beiträge zur Histologie und pathologischen Anatomie des sympathischen Nervensystems. Virch. Arch. Bd. 61, S. 186.

2) Loco citato, S. 190.

aufgenommen; dagegen färben sie sich mit Safranin intensiver als andere Zellen.

Von grösserem Interesse ist eine andere Veränderung der Nervenzellen.

Sie besteht darin, dass deren Protoplasma wie angefressen aussieht. Solche Zellen frappiren schon beim ersten Hinblicke aufs Präparat, sogar bei schwachen Vergrösserungen. Bei stärkeren Vergrösserungen stellt sich heraus, dass das Zellprotoplasma in Form feiner Scheidewände vertheilt ist, zwischen denen sich Vacuolen befinden, welche eng aneinander liegen und ungefähr von gleicher Grösse sind.

In den Vacuolen befinden sich bald Stäbchen, bald vereinzelte gefärbte Körner.

Sehr deutlich kann man diese Vacuolisation des Protoplasmas an solchen Zellen sehen, bei denen die beschriebenen Veränderungen nur in einem Theile des Zellkörpers aufgetreten sind, während der übrige Theil davon unberührt geblieben ist. Die auf Taf. X abgebildeten drei Zellen Fig. 14, 15 und 16 geben eine möglichst genaue Reproduction dieser Veränderung.

In den Zellen mit partieller Vacuolisation (Fig. 15) ist der Kern erhalten, hat aber grösstentheils die unten beschriebenen Veränderungen durchgemacht. In denjenigen Zellen, wo die Vacuolisation eine totale ist, ist der Kern ganz verschwunden.

Was die Kerne anbetrifft, so bieten dieselben nur selten ein vollkommen normales Aussehen. Viele von ihnen sind ganz homogen, haben ihre Kernkörperchen verloren und färben sich dabei mit Safranin sehr intensiv, andere sind (Taf. X, Fig. 4 und 5) verkleinert, geschrumpft und sehen wie zackige, bald dreieckige, bald längliche Klumpen aus.

Bei einer solchen Verkleinerung und Schrumpfung des Kerns musste natürlich zwischen letzterem und dem Zellprotoplasma ein bedeutender freier Raum entstehen, in welchem ich einigemal Leprabacillen gesehen habe (Taf. X, Fig. 5).

Ausserdem wird öfters eine excentrische Lagerung der Kerne beobachtet; Zellen mit zwei Kernen kommen dagegen nur selten vor (Taf. X, Fig. 12).

Wir gehen jetzt zu den Veränderungen des Pigments über.

In allen Ganglien sind neben schwach pigmentirten Zellen, in denen die Pigmentkörner nur in einem Pole oder in einer Hälfte des Zellkörpers liegen, noch andere zu sehen, bei welchen

der ganze Zellkörper mit Pigment angefüllt ist, so dass das Zellprotoplasma aus Pigment allein zu bestehen scheint. In solchen stark pigmentirten Zellen finden sich Leprabacillen nur sehr selten.

Der Gehalt an Bacillen steht überhaupt im umgekehrten Verhältniss zum Pigmentgehalt der Nervenzellen und scheint den Zerfall des letzteren und dessen vollständiges Verschwinden zu bedingen. Dieses Verhältniss kann man ziemlich genau verfolgen, da in verschiedenen Nervenzellen verschiedene Stadien der Veränderung zu sehen sind.

In den früheren Stadien werden die einzelnen Pigmentkörner grösser, zu gleicher Zeit blasser und glanzloser (Taf. X, Fig. 7) und erreichen manchmal die Hälfte der Grösse eines rothen Blutkörperchens und sogar darüber. Die Umgebung solcher Körner zeigt fast immer eine helle, klare, mehr oder weniger breite Zone; bei unbedeutenden Veränderungen der Tubuseinstellung überzeugt man sich leicht, dass sie einer Vacuole entspricht, in deren Innerem das Pigmentkorn liegt. In manchen Fällen ist auch die Peripherie der Vacuole mit kleinen dunklen, fast schwarzen Körnern angefüllt.

Die vergrösserten, besonders die in Vacuolen liegenden Körner büssen gewöhnlich ihre regelmässige sphaerische Form ein, bekommen die Gestalt von unregelmässigen, eckigen Klümpchen (Taf. XI, Fig. 21 und 22).

Oft liegen Bacillen neben diesen eckigen Pigmentkörnern im Innern der Vacuole (Fig. 22a).

Beobachtet man die ganze Reihenfolge der Uebergangsformen, so dürften die Pigmentveränderungen in den späteren Stadien sich folgender Art gestalten. Die blassen und geschrumpften Körner werden kleiner, die Zwischenräume zwischen denselben und den Conturen der sie enthaltenden Vacuolen werden dagegen grösser — worauf endlich die Körner entweder vollständig verschwinden (Taf. XI, Fig. 24), oder nur schwache Spuren hinterlassen in Form von kleinen, die Vacuole umsäumenden Körnchen (Taf. XI, Fig. 23).

In einigen Zellen treten in den Vacuolen, anstatt der Pigmentkörner, Bacillen und gefärbte Körner (Taf. XI, Fig. 25) auf, in andern dagegen scheinen die Bacillen nur in den Zwischenräumen zwischen den Vacuolen zu liegen.

Endlich muss ich noch darauf hinweisen, dass in manchen

Nervenzellen Vacuolen vorkamen, welche viel grösser waren als die beschriebenen und theils leer waren (Taf. X, Fig. 11), theils Bacillen oder Pigmentkörner enthielten (Taf. X, Fig, 9, 10 und 13).

Es ist sehr möglich, dass die früher beschriebene Vacuolisation des Protoplasmas der Nervenzellen, sowie die eben geschilderten grossen Vacuolen in engem Zusammenhange stehen mit der Zerstörung der Pigmentkörner, und es ist dies um so wahrscheinlicher, als man dabei in den Nervenzellen entweder gar kein Pigment mehr findet, oder nur Spuren desselben.

Am Schlusse meiner Beschreibung der Veränderungen in den Ganglien der I. Abtheilung will ich noch bemerken, dass diejenigen Nervenzellen, welche Bacillen enthalten und irgend welche der geschilderten pathologischen Veränderungen darbieten, im Durchschnitt der Ganglien unregelmässig zerstreut liegen, und zwar derart, dass neben Zellen, welche Bacillen enthalten, solche ohne Bacillen — bald unverändert, bald verändert — sich vorfinden.

Ich zähle zu den veränderten solche Zellen, welche ausser feinkörnigem Protoplasma und Pigmentkörnern noch grössere, glänzende Körner enthalten, deren Zahl sich nach der Behandlung der Präparate mit Alcohol und Aether bedeutend verminderte.

Ausserdem kommen unzweifelhaft sclerosirte Nervenzellen auch ohne Stäbchen vor.

Die Veränderungen der Ganglien der II. Abtheilung.

Die eben geschilderten Veränderungen der Nervenzellen wurden in allen untersuchten Ganglien der I. Abtheilung beobachtet, ohne irgend welchen bemerkbaren Unterschied, je nach den verschiedenen Ganglien. Anders gestalteten sich die Verhältnisse in den Ganglien der II. Abtheilung. Vor allem waren, wie schon oben erwähnt wurde, im Ganglion cervicale supremum und medium des zweiten Falles weder Bacillen, noch Veränderungen der Nervenzellen zu sehen. Was das Ganglion cervicale supremum des ersten und dritten Falles betrifft, so unterschieden sich dessen Veränderungen nicht unerheblich von den Veränderungen der Ganglien der I. Abtheilung und auch untereinander.

Am nächsten zu den Veränderungen der I. Abtheilung stehen die Bilder, welche im Ganglion cervicale supremum des dritten Falles beobachtet wurden. Hier lagen die Leprabacillen wiederum nur in den Nervenzellen; freilich war die Zahl solcher bacillenhaltiger Zellen bedeutend geringer als in den Ganglien der I. Abtheilung, wie auch die Menge der Stäbchen im Innern der Zellen eine sehr geringe war. Das Protoplasma und das Pigment zeigten keine Veränderungen; dagegen war das Vorhandensein von Bacillen oft neben der früher beschriebenen Schrumpfung der Kerne zu beobachten (Taf. X, Fig. 4).

Endlich haben wir in den oberen Cervical-Ganglien des ersten Falles schon charakteristische Anhäufungen von Granulationselementen gefunden, welche hauptsächlich im Perineurium der Ganglien lagen. Diese Anhäufungen waren von frischer Herkunft — zeigten nirgends Spuren von Fettentartung, — und die Zellen, aus denen sie bestanden, liessen sich mit sehr seltenen Ausnahmen, weder nach ihrer Grösse, noch nach ihrem Aussehen von weissen Blutkörperchen unterscheiden. Hier waren auch keine Riesenzellen zu finden, welche so reichlich in der Haut und in den Nervenstämmen vorkommen [1]).

Innerhalb der Infiltrate fanden sich Leprabacillen nur in relativ kleinen Mengen. Dieselben lagen bald frei zwischen den Zellen in den lymphatischen Spalten, bald — seltner — in den Granulationszellen.

Ausser ziemlich scharf ausgesprochenen circumscripten Infiltraten im gesammten Peri- und Endoneurium der Ganglien konnte man einen grösseren Gehalt an Bindegewebskernen und eine mässige diffuse Infiltration durch weisse Blutkörperchen beobachten.

---

1) Wenn Unna (loco citato) und mit ihm Lutz (ibidem, S. 85) das Vorkommen von Riesenzellen in den Hautknoten Lepröser abweisen, so glaube ich dieses dadurch erklären zu können, dass sie relativ frische Infiltrate untersuchten. Mir ist es, wenigstens mehrere Male, gelungen, solche Riesenzellen nicht nur in der Haut, wohl aber auch in den peripherischen Nerven zu constatiren. Besonders zahlreich waren dieselben in den Infiltraten der Augenbrauen des ersten Falles und in den Gesichtsknoten N. 155 (siehe „Lepra im Süden Russlands" von Professor Münch). Die besondere Erörterung der verschiedenen Formen von mir beobachteter Riesenzellen, wie auch ihre Beziehung zu den Leprabacillen wird bei meiner Beschreibung der Veränderungen in der Haut Platz finden.

In den Nervenzellen selbst kamen Leprabacillen relativ selten vor. Anfangs habe ich dieselben dort gar nicht gefunden, später aber stellte sich heraus, dass im Gangliengewebe hier und da Gruppen von bacillenhaltigen Nervenzellen sich vorfinden.

Auf Fig. 17. der Taf. XI ist eine solche, an Bacillen relativ reichhaltige Gruppe dargestellt. Wir sehen hier in Zelle I die Stäbchen vereinzelt liegen, wie in den Ganglienzellen der I. Abtheilung; dagegen sind in den Zellen II, III und IV neben vereinzelt gelegenen Stäbchen auch charakteristische Anhäufungen derselben (d, d, d) bemerkbar — ganz ähnlich denen in der Haut und anderen Organen. Ausser den Nervenzellen sind hier Lepra-stäbchen auch im Bindegewebe enthalten. —

Ungeachtet dieses Bacillengehaltes zeigten die Nervenzellen der oberen Halsganglien keine jener Veränderungen, welche in den Ganglien der I. Abtheilung vorkamen. Die Conturen derselben waren bald abgerundet, bald unregelmässig; geschrumpfte Kerne fanden sich sehr selten vor; im Protoplasma und Pigment konnte ich nichts Besonderes auffinden.

Die bedeutende Wucherung des Bindegewebes in den Ganglien dieser Abtheilung, welche besonders bei der Vergleichung mit den Ganglien der I. Abtheilung hervortritt, möchte ich kaum als eine pathologische betrachten, da, erstens, in den Ganglien der II. Abtheilung das Bindegewebe auch embryologisch früher und reichlicher zur Entwickelung kommt, und da, zweitens, jene Wucherung mit dem Alter weiterschreitet.

Die in den Zellen der untersuchten Ganglien gefundenen Bacillen, deren Grösse $^1/_4$, $^1/_2$ und sogar $^2/_3$ des Durchmessers eines rothen Blutkörperchens betrug, waren nicht immer von gleicher Gestalt. Dieselben waren, wie schon früher von Anderen geschildert wurde [1]), bald gerade gestreckt, bald leicht bogenförmig gekrümmt; ziemlich oft fanden sich solche mit kugligen Anschwellungen an den

---

1) Neisser, Cornil et Babes, loco citato.

Baumgarten, Monatshefte f. praktische Dermatologie. 1884, N. 7.

Guttmann, Ueber Leprabacillen. Berlin. klinische Wochenschrift. 1885, N. 6.

Klein, Microorganismus and disease. 2. ed. 1885, S. 98.

Uffreduzzi, I microparassiti nelle malattie da infezione. 1885, S. 271.

Enden, die, nach der sehr wahrscheinlichen Voraussetzung Neisser's, sich unter ungünstigen oder abnormen Wachsthumsbedingungen entwickeln.

Leichte Verjüngung der Bacillen an beiden Enden habe ich nie beobachtet; Neisser[1]) schildert zwar sehr genau eine solche Verjüngung der auf Blutserum cultivirten Leprabacillen. Dagegen hält Baumgarten[2]) diese Verjüngung für kein constantes und charakteristisches Merkmal.

Sehr oft fanden sich neben glatt aussehenden, gleichmässig gefärbten Stäbchen auch solche Exemplare, welche aus einzelnen gefärbten Körnern mit hellen, ungefärbten Zwischenräumen zu bestehen schienen. Bei der Untersuchung mit Oelimmersionssystem stellte sich heraus, dass die ungefärbt gebliebenen Stellen keine wirklich freien Zwischenräume zwischen den Körnern waren, sondern nur den ungefärbt gebliebenen Abschnitten der Bacillen-Substanz selbst entsprachen. An einem einzelnen Stäbchen schwankte die Zahl solcher Abschnitte zwischen 1 und 3, manchmal auch darüber. Besonders lange, körnige Stäbchen fanden sich im Ganglion cervicale supremum des dritten Falles (Taf. X, Fig. 4).

Ueber die Bedeutung dieser Vertheilung der Substanz der Stäbchen in eine Reihe von Körnern gehen die Ansichten der Autoren bekanntlich auseinander.

Neisser[3]) betrachtet auf Grund seiner zahlreichen Untersuchungen der Organe von Leprösen und seiner Culturen, den oben erwähnten Zustand der Leprastäbchen als eine Sporenbildung, wobei die ungefärbt gebliebenen Stellen (Zwischenräume) als Sporen anzusehen seien. Von Lutz[4]) werden dieselben Bilder dagegen anders gedeutet; und seine Deutung wird von Unna[5]) unterstützt.

Lutz überzeugte sich, indem er die Leprabacillen nach Gram's Methode färbte, dass dieselben sämmtlich körnig aussehen. Die homogen gefärbten und die rosenkranzartigen Stäbchen sollen danach nicht zwei verschiedene Zustände oder Entwickelungsstadien desselben Stäbchens darstellen, sie sollen vielmehr nur von den verschiedenen

---

1) Virchow's Archiv, Bd. 103, S. 380.
2) Monatshefte für praktische Dermatologie, 1884, N. 7.
3) Loco citato, S. 379.
4) Zur Morphologie des Mikroorganismus der Lepra. Monatsh. f. prakt. Dermatol. 1886. Ergänzungsheft I, S. 79.
5) Monatsh. f. praktische Dermatologie, 1886, SS. 309 und 404.

Färbungs- und besonders Entfärbungs-Methoden abhängen. Bei einer leichteren Entfärbungsmethode (Alcohol, Chloroform, ätherische Oele) von Präparaten, welche durch Fuchsin oder Gentiana-Violett gefärbt wurden, bekommt man vollständig homogene Stäbchen; bei einer intensiveren Entfärbung dagegen (Salpetersäure und Alcohol) sieht man in jedem Stäbchen eine Reihe von kugligen, stark gefärbten Körnern, welche unter einander durch schwächer gefärbte Zwischensubstanz verbunden sind. Besonders scharf ausgesprochene rosenkranzartige Stäbchen hat Lutz dann erhalten, als er die Präparate nach der von ihm modificirten Gram'schen Methode entfärbte (Farblösung, Jodjodkaliumlösung, Alcohol absolutus mit 10—50 % rauchender Salpetersäure und dann wieder reiner Alcohol absolutus). Auf Grund solcher Bilder behauptet Lutz, dass es gar keine wirklich homogenen Leprastäbchen gebe und dass jedes Stäbchen aus zwei Bestandtheilen — aus Körnern (Coccen) und gelatinöser Substanz — zusammengesetzt sei. Bei der Konstanz des Vorkommens der Körner, ihrem Verhalten gegen Anilinfarben und bei der Wahrscheinlichkeit ihrer Theilungsfähigkeit, hält Lutz es für unmöglich, diese Körner als Sporen zu betrachten. Er sieht in ihnen vielmehr einen wesentlichen Elementarbestandtheil des Lepraspaltpilzes und nimmt an, dass sie sich theilen und vermehren, dabei aber durch eine Hülle zu einem Stäbchen vereinigt bleiben. Er nennt danach den Leprapilz Coccothrix leprosa.

Schon bei der Färbung mit Gentianaviolett allein hat Lutz eine verschiedene Färbung der Bestandtheile der Coccothrix leprosa erhalten: — dunkel, fast schwarz-blaue Körner in blassrothen Stäbchen. Noch deutlicher in dieser Richtung waren die von Unna erhaltenen Bilder bei der doppelten Färbung der Coccothrix leprosa — rothe Stäbchen (Fuchsin) mit darin liegenden dunkelvioletten Coccen (Gentianaviolett).

Da ich mit der eben auseinandergesetzten Auffassung von Lutz erst nach Beendigung meiner Untersuchung der Ganglien bekannt wurde, so will ich darüber mich erst später, gelegentlich der Untersuchung der Haut von Leprösen, ausführlicher aussprechen; für jetzt bin ich mehr geneigt, nach den von mir untersuchten Präparaten, mich der Auffassung Neisser's anzuschliessen, und betrachte die hellen Stellen in den Bacillen als Sporen.

Was die vereinzelt liegenden gefärbten Körner betrifft, denen ich ziemlich oft in den Nervenzellen begegnete, so möchte ich dieselben für Zerfallsproducte von Bacillen halten, indem sie sich gegen Farb-

stoffe gleich wie die Bacillen verhalten, indem sie ferner verschieden gross sind und meistens in Vacuolen gelagert sind. Um Farbstoffniederschläge oder um Sporen kann es sich wohl nicht handeln.

Auf Grund der eben erwähnten morphologischen Eigenthümlichkeiten und der Grösse der in den Nervenzellen von mir beobachteten Bacillen, wie auch ihrer vollständigen Identität mit den Bacillen in der Haut und anderen Organen derselben Fälle, habe ich nicht die mindeste Veranlassung, daran zu zweifeln, dass ich vor mir Leprabacillen hatte. Die relativ schnelle Färbung der Leprabacillen mit Anilinfarben, welche von BAUMGARTEN[1]) als Merkmal zur Unterscheidung derselben von Tuberkelbacillen hervorgehoben wird, konnte ich auch in meinen Präparaten bestätigen.

Bei den vergleichenden Untersuchungen der verschiedenen Ganglien (Gasser'schen, oberen Hals- und Intervertebral-Ganglien) in den oben erwähnten 17 Fällen konnte ich mich überzeugen, dass einige in den Ganglien von Leprösen beobachteten Erscheinungen, in sympathischen Ganglien zwar nicht constant, wohl aber sehr häufig vorkommen.

So konnte ich fast in allen Fällen Schwankungen in der Grösse der Nervenzellen und der in ihnen enthaltenen Pigmentkörner constatiren, wenn auch dieselben nicht so scharf, wie die oben beschriebenen, ausgesprochen waren.

Ebenso gehören geschrumpfte Kerne, in Form von zackigen, unregelmässigen, manchmal spindelförmigen Klumpen, wie auch verdickte Kapseln der Nervenzellen nicht zu den seltenen Erscheinungen, besonders in den Intervertebralganglien.

Dagegen konnte ich die Zerfallserscheinungen der Pigmentkörner und ihr Verschwinden, wie ich es in den Ganglienzellen Lepröser gefunden hatte, kein einziges Mal zu Gesicht bekommen.

In zwei Fällen von Tuberculose habe ich in den Nervenzellen des Ganglion Gasseri Vacuolen mit halb durchsichtigem Inhalte gefunden; besonders deutlich war letzterer bemerkbar nach Färbung der Präparate mit Gentianaviolett und schwacher Ent-

1) Loco citato.

färbung mit wässeriger Pikrinsäurelösung. Nach ihrer Grösse betragen diese Vacuolen ungefähr das Zweifache von den „Pigmentvacuolen“ in den Ganglien Aussätziger.

Meine Bemühungen, in den entsprechenden Krankheitsfällen (Tuberculose, croupöse Pneumonie, Abdominal-Typhus und Pyämie) specifische Microben aufzufinden, haben negative Resultate ergeben.

Endlich fanden sich nicht selten mässige Infiltrationen des Ganglienstromas mit weissen Blutkörperchen (Tuberculose, croupöse Pneumonie). In einem Falle von allgemeiner Arteriosclerose und Emphysem habe ich in zwei Intervertebralganglien der Halsgegend (in welchen — unbestimmt) eine so ungeheure diffuse Infiltration gesehen, wie sie sonst nur bei infectiösen Granulationsgeschwülsten in verschiedenen Organen vorkommt.

Auch in diesem Falle habe ich keine Microben gefunden.

Das ganze Peri-, Epi- und Endoneurium der Ganglien war vollständig ausgefüllt von eng aneinander liegenden Granulationselementen; nur selten kamen solche Stellen vor, in denen jene fehlten.

Die einzelnen Nervenfaserbündel, welche auf den Durchschnitten vorkamen, waren von zahlreichen Granulationszellen umringt, die, in das Innere der Bündel eindringend, sich in Form von ziemlich regelmässigen Zügen, sogar zwischen den einzelnen Lamellen der Nervenscheide lagerten. Im Innern der Scheide (zwischen den einzelnen Nervenfasern, wie auch in den Granulationsanhäufungen zwischen den Nervenzellen) bemerkte man bald kleine, bald grössere frische hämorrhagische Herde.

Ungeachtet dieser ungeheuren Infiltration konnte man weder in den Nervenzellen, noch in den Nervenfasern der Ganglien eine deutlich ausgesprochene Affection derselben bemerken, ausser etwa einer Trübung und Schwellung des Protoplasmas und einer Quellung der Axencylinder. Es scheint, dass der interstitielle Process sich im allerersten Anfangsstadium befand, so dass nirgends eine regressive Metamorphose der Granulationselemente zu beobachten war.

Die literarischen Data bezüglich der Veränderungen der Nervenganglien und Nervenzellen überhaupt durchmusternd, war ich vor allem bemüht, Hinweisungen auf das Vorkommen von Microben in den Nervenzellen aufzusuchen.

Die erste, wenn auch nicht klare Hinweisung gehört A. Lübimoff [1]), welcher in drei Fällen — Pyämie, Diphtheritis und ulceröse Endocarditis — Anhäufungen von Micrococcen gesehen hat („regelmässiger, grauer, feinkörniger Substanz . . ., welche nach der Einwirkung von concentrirter Essigsäure oder Kalicausticum-Lösung sich nicht veränderte, und zwar erweist sich diese Substanz als Anhäufungen von Micrococcen . . .") nicht nur in den Blutgefässen, sondern auch im „Parenchym" (?) des Ganglion cervicale supremum und des Ganglion coeliacum.

Im Jahre 1875 untersuchte L. Letzerich [2]) microscopisch das Hirn seines, an Diphtherie mit ausgesprochenen Erscheinungen seitens des Nervensystems verstorbenen Kindes, und er fand in den Nervenzellen der Grosshirnrinde, „deren Protoplasma hell erschien . . ., Gruppen oder zu Klumpen vereinigte Bacterien und Plasmakugeln". Mehrere dieser Nervenzellen wandelten sich durch das Vorhandensein von Bacterien „in eine glashelle, kernlose, durchsichtige Masse."

In den Nervenzellen des Kleinhirns sah er sich bewegende Bacterien.

Es ist schwer zu entscheiden, was eigentlich Lübimoff und Letzerich in den Nervenzellen der von ihnen untersuchten Fälle gesehen haben, da man im Jahre 1875 Microorganismen noch nicht zu färben verstand, jedenfalls aber machen die Zeichnungen Letzerich's (Taf. XX, Fig. 4—9) den Eindruck, als ob die ungleichmässigen Körner, welche er als Microorganismen betrachtet, nur im Protoplasma der Nervenzellen befindliche Fetttropfen gewesen seien.

Endlich beschreibt Tizzoni in seiner 1880 erschienenen Arbeit „Studi di patologia sperimentale sulla genesi e sulla natura del tifo addominale" [3]) Micrococcen, welche specifisch für Typhus sein sollten, in den Kapseln der Nervenzellen des Meissner'schen Geflechtes bei Hunden („ganglietti nervosi della sotto-mucosa"),

---

1) Loco citato, S. 164.

2) Ueber Encephalitis diphtheritica. Virchow's Archiv, Bd. 65, S. 419.

3) S. 55.

bei welchen er experimentell Abdominal-Typhus hervorgerufen haben will. Je mehr die Micrococcen in den pericellulären Räumen sich anhäuften, desto kleiner wurden die Nervenzellen; sie bekamen zugleich ein sternförmiges Aussehen („un aspetto stellato", s. Fig. 9a). Im Protoplasma der Nervenzellen hat er keine Micrococcen gefunden.

Seine Präparate färbte TIZZONI mit Hämatoxylin.

Ich lasse es dahingestellt, ob die citirten Autoren wirklich Microben gesehen haben; in der späteren Literatur findet sich keine Bestätigung dieser Angaben, namentlich nicht aus der Zeit, in welcher die von WEIGERT, KOCH, EHRLICH und Anderen ausgearbeiteten Färbungsmethoden der Microorganismen bekannt waren.

Eine viel grössere Zahl literarischer Daten finden wir hinsichtlich der morphologischen Veränderungen der Ganglien und Nervenzellen, welche in vielen Fällen den von uns beschriebenen ähnlich sind.

So werden z. B. vor Allem entzündliche Infiltrate und Sclerose des Bindegewebsstromas der sympathischen Ganglien von mehreren Autoren bei verschiedenen Processen beschrieben: PETER [1]) und VIRCHOW [2]) bei Morbus Basedowii (Ganglion cervicale supremum et inferius), WOLFF [3]) bei Morbus Addisoni (Ganglion semilunare); PETROW [4]) bei constitutioneller Syphilis (Plexus cervicalis, thoracicus et solaris); PUTJATIN [5]) bei chronischen Herzaffectionen (Herzganglien); JASTREBOW [6]) bei Atonia uteri (Ganglion cervicale uteri Frankenhaeuseri); WINOGRADOW [7]) bei croupöser Pneumonie (Herz-

---

1) KALANTAROFF, Zur pathologischen Anatomie des Plexus solaris et hypogastricus bei Peritonitis und Abdominal-Typhus. 1882, S. 3 (russisch).

2) Die krankhaften Geschwülste, III. Bd., 1. H., S. 81.

3) EULENBURG und GUTTMANN, Die Pathologie des Sympathicus auf physiologischer Grundlage. 1873, S. 178.

4) Ueber die Veränderungen des sympathischen Nervensystems bei constitutioneller Syphilis. Virchow's Arch. Bd. 57, S. 124.

5) Ueber die pathologischen Veränderungen der automatischen Herzganglien des Menschen bei chronischen Herzaffectionen. 1877. S. 18 (russisch).

6) Zur normalen und pathologischen Anatomie des Ganglion cervicale uteri. 1881 (russisch).

7) Tageblatt der ersten Versammlung der russischen Aerzte, 1885, N. 3, S. 31 (russisch).

ganglien); LEWIN [1]) bei Phthisis pulmonum (Ganglion cervicale supremum et inferius) u. s. w.

Das Vorkommen von weissen Blutkörperchen in den Pericellulärräumen der sympathischen, wie auch der centralen Nervenzellen wurde ebenso von vielen Autoren beobachtet.

SIKORSKI [2]) hat diese Erscheinung im Grosshirn bei acuter Encephalitis schon im Jahre 1874 beschrieben.

1875 hat L. POPOW [3]) bei der Untersuchung des Gehirns von typhösen Leichen das Vorkommen indifferenter Zellen nicht nur in den pericellulären Räumen gesehen, sondern auch im Protoplasma der Nervenzellen selbst.

Später begegnen wir immer öfter derartigen Beobachtungen (IWANOWSKY [4]), POPOW [5]), WERBICKI [6]) und A.).

N. LÜBIMOFF [7]) hat bei Typhus biliosus nicht nur im Gehirn und Rückenmarke, sondern auch in den sympathischen Ganglien dieselbe Erscheinung constatirt.

Besonders scharf ausgesprochene derartige Bilder hat mein College LOMINSKY [8]) bei traumatischer Entzündung der sympathischen Ganglien und des Rückenmarks von Hunden und Fröschen beobachtet, welche er im Laboratorium des Professor PEREMESCHKO untersucht hat. Nach seinen Präparaten kommt er zum Schlusse, dass bei traumatischen Entzündungen der erwähnten Organe die entarteten Nervenzellen von den weissen Blutkörperchen resorbirt werden (METSCHNIKOFF's Phagocyten).

Ungeachtet des so häufigen Vorkommens der erwähnten Er-

---

1) Ueber die Veränderungen der sympathischen Ganglien bei Lungenphthise. Wratsch, 1886, N. 44, S. 788 (russisch).

2) Ueber die acute, diffuse interstitielle Encephalitis. Rudnew's Journal, 1874, S. 462 (russisch).

3) Ueber Veränderungen im Gehirn bei Abdominaltyphus und traumatischer Entzündung. Virch. Arch., Bd. 63, S. 421.

4) Zur pathologischen Anatomie des Flecktyphus. Rudnew's Journal, 1876, S. 109 (russisch).

5) Ueber Veränderungen im Gehirn bei Abdominal- und Flecktyphus und bei traumatischer Entzündung. Virch. Arch., Bd. 87, S. 39.

6) Sitzungsberichte der Kiewer Gesellschaft der Aerzte f. d. Jahr 1882—1883, S. 9.

7) Ueber die pathologisch-anatomischen Veränderungen bei Typhus biliosus. Virch. Arch., Bd. 98, S. 177.

8) Zur Lehre von der Degeneration der Nervenzellen. Wratsch, 1884, N. 37 (russisch).

scheinung bei verschiedenen pathologischen Processen, bleibt dennoch bis heute die Frage offen, ob diese Erscheinung normal oder pathologisch sei.

Was das Gehirn betrifft, so sind Versuche zur Lösung dieser Frage gemacht worden. 1877 hat HERZOG CARL [1]) IN BAYERN die Beobachtungen POPOW's controllirt, wobei er in 50 Fällen verschiedener Krankheiten das Gehirn untersuchte (darunter zwei normale). Das Ergebniss seiner Untersuchungen war, dass die weissen Blutkörperchen in der Umgebung der Nervenzellen (in denselben hat er jene nie gefunden) auch im normalen Gehirn vorkommen.

Zu demselben Resultate gelangte auch BLASCHKO [2]) bei der Untersuchung des Gehirns eines an Septicämie Gestorbenen. Indem er die Pericellulärräume der Nervenzellen als lymphatische Bahnen betrachtet (OBERSTEINER, RIPPING), hält er das Vorkommen von Formelementen der Lymphe — der weissen Blutkörperchen — in jenen Räumen nicht für pathologisch.

Bezüglich des sympathischen Nervensystems habe ich derartige Untersuchungen nicht finden können.

Eine Schilderung von scharf ausgesprochenen perinucleären Räumen habe ich bei RUDANOWSKY [3]) gefunden. Er hat dieselben in den Nervenzellen des Rückenmarks bei mit Strychnin, Nicotin und Chloralhydrat vergifteten Thieren (Pferd, Katze und Hund) und einmal beim Menschen (Tod nach Typhus) gesehen.

Ich will weiter die in der Literatur befindlichen Daten über Fettentartung des Protoplasma's (BLASCHKO) und Schrumpfung der Kerne der sympathischen Nervenzellen nicht erörtern und werde nur folgende drei Erscheinungen — Pigmentation, Vacuolisation und Sclerose der Nervenzellen — hervorheben.

In den Beschreibungen der Veränderungen der centralen und sympathischen Nervenzellen findet man nicht selten Ablagerungen von dunkel-braunem, gelblichem u. s. w. Pigment als Merkmal ihres

---

1) Untersuchungen über die Anhäufung weisser Blutkörper in der Hirnrinde. Virch. Archiv, Bd. 69, S. 55.

2) Ueber Veränderungen im Gehirn bei fieberhaften Krankheiten. Virch. Arch. Bd. 83.

3) Zur pathologischen Anatomie der Nervenzellen. Rudnew's Journal, 1870, S. 367. (Russisch.)

pathologischen Zustandes erwähnt (pigmentöse Atrophie, pigmentöse Degeneration). ARNDT[1]) z. B. betrachtet die Pigmentablagerung in Nervenzellen als erstes Zeichen ihrer Atrophie.

Unter den neueren Autoren hat KALANTAROFF[2]) den Plexus solaris und hypogastricus in acht Fällen von Peritonitis untersucht und neben trüber Schwellung und Fettentartung der Nervenzellen — als ihre wesentliche Veränderung — noch die Ablagerung von feinkörniger, gelblich-brauner Substanz (Pigment) sowohl im Körper der Zellen, als auch in den Ausläufern derselben beschrieben. Er betrachtet diese Erscheinung als die am meisten hervortretende Veränderung der Nervenganglien bei chronischer Peritonitis.

Ohne mich über die Bedeutung dieser Erscheinung im Centralnervensysteme auszusprechen, muss ich in Betreff des sympathischen Nervensystems mit LÜBIMOFF[3]) und LEWIN[4]) übereinstimmen, dass das Pigment ein normaler Bestandtheil der sympathischen Nervenzellen ist und dass die Menge desselben gewissermaassen vom Alter des Individuums abhängt. Und da unsere beiden Kranken von höherem Alter waren, so kann ich die bedeutende Pigmentation der Nervenzellen um so weniger als pathologische Erscheinung betrachten, als in den stark pigmentirten Zellen ich fast niemals Bacillen, oder irgend eine von den früher beschriebenen Veränderungen gesehen habe.

Die neueren Autoren (LEWIN, WHITE) unterscheiden in den sympathischen Nervenzellen ausser den Pigmentkörnern noch andere farblose Körner von gleicher Grösse und Form und mit gleichen microchemischen Reactionen, welche im genetischen Zusammenhange mit den ersteren stehen sollen, so dass eine Umwandlung der letzteren in die ersteren stattfindet.

Ich habe nie farblose Körner gesehen.

Was Farbe, Form und Grösse der einzelnen Pigmentkörner betrifft, so giebt die Literatur darüber keine bestimmten Daten. Nach den Untersuchungen LÜBIMOFF's, der hauptsächlich zwei Species von Pigmentkörnern angenommen hat — sehr kleine, dunkle

---

1) Zur pathologischen Anatomie der Centralorgane des Nervensystems. Virch. Arch. Bd. 59, SS. 519, 521.

2) Loco citato, S. 58.

3) Loco citato, S. 177.

4) Loco citato, S. 787.

und grosse, etwas hellere — sprechen einige Autoren (LEWIN) nur allgemein von verschiedenen Schwankungen in der Grösse der Körner.

In den sympathischen Ganglien der Leprösen (von der I. Abtheilung) waren diese Schwankungen, neben den Farbenabstufungen, besonders frappant. — Wie schon oben erwähnt, fanden sich oft Körner, welche die Grösse einer Hälfte eines rothen Blutkörperchens und darüber betrugen.

Schilderungen von Vacuolenbildungen um die einzelnen Körner herum, von ihrer Formveränderung und ihrer endlichen Zerstörung habe ich in der Literatur nicht auffinden können [1]).

Eine andere Erscheinung — Vacuolisation der Nervenzellen — welche ich berücksichtigen will, besteht darin, dass im Protoplasma der Nervenzellen geschlossene Hohlräume, von ovaler oder rundlicher Form und von verschiedener Grösse entstehen, welche manchmal eine homogene Substanz (VULPIAN) oder körnigen Detritus enthalten (LEYDEN).

Diese Erscheinung wurde sehr oft beobachtet in den Nervenzellen des Rückenmarks (LEYDEN[2]), ERB[3]), TSCHIRJEW[4]), POPOW[5]), ROSENBACH[6]), MANKOWSKY[7]), LOMINSKY[8]), TSCHISCH[9]), KOKORIN[10]),

---

1) Der einzige flüchtige Hinweis auf Pigmentkörner enthaltende Vacuolen findet sich im Aufsatze Popow's „Ueber die Veränderungen im Rückenmarke nach Vergiftung mit Arsen, Blei und Quecksilber". Virch. Arch. Bd. 93, S. 358. („Die Höhlungen enthalten öfter ein rothes Blutkörperchen oder ein Stückchen Pigment".)

2) Klinik der Rückenmarkskrankheiten. Bd. I, S. 76.

3) v. ZIEMSSEN's Handb. d. speciel. Patholog. und Therapie. Bd. 11, S. 402. (Russisch.)

4) Loco citato, S. 618.

5) Ueber die Veränderungen im Rückenmarke nach Vergiftung mit Arsen, Blei und Quecksilber. Virch. Arch. Bd. 93, S. 358.

6) Ueber den Einfluss der Inanition auf die Nervencentra. 1883, S. 88. (Russisch.)

7) Zur Frage über das Verhungern. 1882, S. 20. (Russisch.)

8) Ueber die Theilung der Nervenzellen. 1882, S. 26. (Russisch.)

9) Ueber Veränderungen des Rückenmarks bei Vergiftung mit Morphium, Atropin, Silber-Nitrat und Kaliumbromid. Virch. Arch. Bd. 100, S. 165.

10) Zur Frage über die Veränderungen in den Geweben des thierischen Organismus bei chronischer Ergotinvergiftung. 1884, SS. 93, 96, 102. (Russisch.)

ZACHER [1]), des Gehirns (ADLER [2]), DANILLO [3])), wie auch in den Zellen verschiedener Nervenganglien (DIETL [4])), im Ganglion Gasseri der Frösche, (ROSENBACH [5])), in den Intervertebralganglien (beim Verhungern, TSCHOLOWSKY [6]), in den Herzganglien (bei Beriberi).

Einige Autoren, wie die alle eben erwähnten, betrachten diese Vacuolen als Ausdruck pathologischer Processe in den Nervenzellen (vacuoläre Degeneration), für andere dagegen sind diese Vacuolen im Protoplasma der Nervenzellen nur eine postmortale Erscheinung ohne alle pathologische Bedeutung.

Schon im Jahre 1868 nimmt G. SCHWALBE [7]) die von ihm in den Intervertebralganglien des Maulwurfs gesehenen Vacuolen als eine Leichenerscheinung an.

CHARCOT [8]), welcher in vielen Fällen Vacuolen in den Zellen der Vorderhörner des Rückenmarks gesehen hat, betrachtet dieselben als Artefact.

Besonders ist als Gegner der pathologischen Bedeutung der Vacuolen im Jahre 1883 R. SCHULZ aufgetreten. In seinem Aufsatze „Ueber artificielle, cadaveröse und pathologische Veränderungen des Rückenmarks" [9]) bespricht er vor Allem die Vacuolisation der Nervenzellen.

Bei der microscopischen Untersuchung des Rückenmarks von 20 an verschiedenen Krankheiten Verstorbenen hat er Vacuolen nur in zweien dieser Fälle gefunden — Rm. III. und Rm. IX. In diesen beiden Fällen hat das Rückenmark weder pathologische,

---

1) Beiträge z. Pathologie und pathologischen Anatomie d. progressiven Paralyse. Archiv f. Psychiatrie, Bd. XV, SS. 359, 405.

2) Ueber einige pathologische Veränderungen im Gehirne Geisteskranker. Ibidem, Bd. V, SS. 346, 374, 375.

3) Encephalite parenchymateuse limitiée de la substance grise . . . Archives de neurologie, 1883, N. 17, SS. 217, 223.

4) Casuistische Beiträge z. Morphologie d. Nervenzellen. Centralblatt f. d. med. Wissensch. 1874, S. 926.

5) Loco citato, SS. 52, 53.

6) Beriberi. Pathologisch-anatomische und klinische Untersuchung. Medicinische Beilage zum Marinen-Archiv. 1886, Mai, S. 420. (Russisch.)

7) Ueber den Bau d. Spinalganglien nebst Bemerkungen über d. sympathischen Ganglienzellen. Arch. f. microscop. Anatomie, Bd. 4, SS. 45, 60.

8) Klinische Vorträge üb. Krankheiten des Nervensystems. II. Abth. I. Th. S. 200 (nach SCHULZ).

9) Neurologisches Centralblatt, 1883, NN. 23 und 24, S. 533.

noch cadaveröse Veränderungen dargeboten, wohl aber war eine nicht recht gelungene Härtung constatirt (die Neuroglia war verschwommen, es waren keine deutlichen Deiter'schen Zellen zu sehen, u. s. f.); daher betrachtet er die Vacuolen auch als postmortale Erscheinung, und zwar als durch die nicht recht gelungene Härtung entstanden.

Im Jahre 1884 spricht sich ROSENBACH [1]) gegen SCHULZ aus, indem er unter anderem berücksichtigt, dass man Vacuolisation nicht nur in gehärteten, wohl aber auch in frischen Nervenzellen findet; als Beispiel weist er auf eine solche Zelle im Aufsatze POPOW's [2]) hin und bemerkt noch dazu, dass man sich bei starken Vergrösserungen davon leicht überzeugen kann, dass das Innere der Vacuolen manchmal vom Detritus des Zellenprotoplasmas ausgefüllt ist.

SCHULZ vertheidigt seine frühere Behauptung in einem späteren Aufsatze [3]) und giebt folgende Erklärung über die Entstehungsart der Vacuolen. „Das Protoplasma jeder Ganglienzelle hat in sich eine gewisse Cohäsion, eine gewisse elastische Spannung. Findet nun durch irgend welche Verhältnisse, sei es durch ungleichmässige oder zu starke Einwirkung von Alcohol, durch ungleichmässige Härtung oder bei frischer Präparation durch Druck mit dem Deckgläschen oder durch andere äussere Gewalten eine gewisse Zerrung statt, so erleidet die Cohäsion an einer oder mehreren Stellen eine Unterbrechung, vermöge seiner Elasticität zieht sich das Protoplasma zurück, und es entstehen so runde leere blasenartige Räume."

Das in den Vacuolen frischer Nervenzellen beobachtete feine Netz soll nach SCHULZ nicht durch den Zerfall des Zellenkörpers hervorgerufen werden, „sondern es ist einfach aus Protoplasmafäden gebildet, welche bei dem Zurückziehen des zähen Protoplasmas in den Vacuolen persistirten".

Das häufigere Vorkommen von Vacuolen in den Zellen pathologischer Rückenmarke erklärt SCHULZ dadurch, dass die krankhaft veränderten Nervenzellen eine geringere Cohäsion besitzen und der Einwirkung der Härtungsflüssigkeit weniger Widerstand leisten können.

---

1) Ueber d. Bedeutung der Vacuolenbildung in den Nervenzellen. Neurolog. Centralblatt, 1884, S. 54.

2) T. II, Fig. 5; Virch. Arch. Bd. 93, S. 358.

3) Zur Vacuolenbildung in den Ganglienzellen des Rückenmarks. Neurolog. Centralblatt, 1884, S. 121.

In demselben Jahre beschreibt EISENLOHR [1]) die bei progressiven atrophischen Lähmungen stattfindenden Rückenmarksveränderungen, wobei er die pathologische Natur der Vacuolenbildung in den Nervenzellen vertheidigt. Zwar hat er schon im Jahre 1879 Vacuolen im normalen Rückenmarke beobachtet, dennoch aber behauptet er, dass eine reichliche Vacuolisation nur in pathologischen Rückenmarken vorkommt als Ausdruck einer gewissen Form degenerativer Atrophie.

Dagegen betrachtet KREISSIG [2]), welcher unter Leitung SCHULTZE's die Untersuchungen von DANILLO und POPOW über die Veränderungen des Rückenmarks bei Phosphor- und Arsenvergiftung controllirte, die Vacuolen als ein Artefact.

Gehen wir nach der hier gegebenen Erörterung zu der wirklichen Bedeutung der Vacuolen über, welche wir in den Nervenzellen der Ganglien bei Leprösen beobachteten, so muss vor Allem ihre besondere Beschaffenheit hervorgehoben werden; sie besteht darin, dass die Vacuolen selten leer sind, sondern vielmehr fast immer zerfallende Pigmentkörner, oder 1—3 Leprastäbchen, oft auch noch einzelne gefärbte Körner, welche wir früher als aus dem Zerfall der Stäbchen entstandene anerkannt haben, enthalten.

SCHULZ behauptet [3]), dass die Vacuolisation der Nervenzellen eine eigenartige Erscheinung sei, welche fast niemals in anderen Zellen des thierischen und menschlichen Organismus vorkomme. Dieser Autor, wie auch der ihn bestreitende ROSENBACH haben aber beide ganz unbeachtet gelassen, dass im Protoplasma der Leucocyten eine besondere Art von specifische Microben einschliessenden Vacuolen sich bildet.

Eine besonders reichliche Bildung solcher Vacuolen, welche wir im Gegensatze zu den von SCHULZ geschilderten als „parasitäre" bezeichnen wollen, finden wir nämlich bei der von uns besprochenen Krankheit, bei der Lepra. Schon im Jahre 1881 hat NEISSER [4]) (und bald nach ihm, im Jahre 1882 KÖBNER [5])) solche

1) Ueber progressive atrophische Lähmungen . . . . . Neurolog. Centralblatt, 1884, S. 169.

2) Ueber die Beschaffenheit des Rückenmarks bei Kaninchen und Hunden nach Phosphor- und Arsenikvergiftung. Virch. Arch. Bd. 102, S. 291.

3) Loco citato, 1884, S. 123.

4) Loco citato.

5) Loco citato.

sitäre, im Innern der Granulationselemente (Leprazellen) befindliche Vacuolen.

Was endlich die Sclerose der Nervenzellen betrifft, so betrachte ich, übereinstimmend mit SCHULZ, dieselbe als pathologische Erscheinung, da sie sehr häufig neben anderen pathologischen Veränderungen der Nervenzellen beobachtet wurde; kann aber die Abhängigkeit der Sclerose von Leprabacillen nicht behaupten, da ich neben sclerosirten bacillenhaltigen Nervenzellen ebenso oft unzweifelhaft sclerosirte Zellen ohne Bacillen gesehen habe.

Am Schlusse meines Aufsatzes will ich noch eine besondere Eigenthümlichkeit der geschilderten Veränderungen in den Ganglien Lepröser hervorheben.

Sie besteht darin, dass in allen Ganglien der ersten, wie auch zum Theil der zweiten Abtheilung, die Leprabacillen ausschliesslich in Nervenzellen eingelagert waren; während in ihrer Umgebung, weder in den Kapseln, noch in den Blutgefässen, wie auch in dem Zwischenbindegewebe ich kein einziges Stäbchen (ausser im Ganglion cervicale supremum des ersten Falles) auffinden konnte.

Ich will für jetzt nicht entscheiden, auf welchem Wege die Bacillen zu den Nervenzellen gelangten, und werde nur auf folgende zwei Möglichkeiten hypothetisch hinweisen.

Die erstere ist durch das Blutgefässsystem gegeben, welches nach den neueren Untersuchungen von ADAMKIEWICZ („Der Blutkreislauf der Ganglienzelle." 1886) in directer Verbindung mit den Nervenzellen steht.

Die zweite Bahn zur Fortbewegung der Bacillen ist gegeben durch die peripheren Nervenstämme und sie wird wahrscheinlich auch in erster Linie benutzt. Mit ihrer Untersuchung bin ich zur Zeit beschäftigt.

Nachschrift.

Ganz identisch mit den eben beschriebenen Veränderungen der Ganglien sind die bei der provisorischen Untersuchung der

Ganglien eines vierten Falles gefundenen: er gehört einem in Kiew am Ende des vorigen Jahres verstorbenen Leprösen.

Auch hier wurde Abwesenheit von Granulationsinfiltraten und ausschliessliches Vorhandensein der Bacillen in den Nervenzellen constatirt.

Ueber einige Besonderheiten dieses letzteren Falles werde ich später berichten.

Erklärung der Abbildungen.

Tafel X.

Mikroskop von Zeiss, System *F*, Ocular 3, Abbe's Beleuchtungsapparat mit der mittleren Blende.

Fig. 1. Nervenzelle aus dem Ganglion Gasseri 1. Fuchsin-Jodgrün. Stäbchen mit kugeligen Anschwellungen und einzelne gefärbte Körner.

Fig. 2. Ganglion Gasseri 1. Fuchsin-Jodgrün. Die Bacillen liegen durch das ganze Zellprotoplasma zerstreut.

Fig. 3. Ganglion Gasseri 1. Kern ohne doppelte Conturen; in den Contouren der Zelle — halbmondförmige Defecte.

Fig. 4. Ganglion cervicale supremum 3. Gentianaviolett, Pikrinsäure. Besonders lange, rosenkranzartige Stäbchen, geschrumpfter Kern.

Fig. 5. Ganglion Gasseri 1. Fuchsin-Jodgrün. Geschrumpfter Kern; zwei Stäbchen im perinucleären Raume.

Fig. 6. Ganglion intervertebrale cervicale 1. Gentianaviolett. Pikrinsäure. Eine bedeutende Menge von Bacillen, hauptsächlich auf der Oberfläche der Zelle gelegen.

Fig. 7. Ganglion intervertebrale cervicale 1. Gentianaviolett, Pikrinsäure. Zelle mit vergrösserten Pigmentkörnern und Bacillen.

Fig. 8. Ganglion intervertebrale thoracicum 2. Gentianaviolett, Pikrinsäure. Viele Bacillen mit kugligen Anschwellungen an beiden Enden.

Fig. 9. Ganglion Gasseri 1. Vacuolen mit einzelnen gefärbten Körnern im Innern.

Fig. 10. Ganglion Gasseri 2. Vacuolen mit Bacillen.

Fig. 11. Ganglion Gassseri 1. Eine Zelle mit leeren Vacuolen (?).

Fig. 12. Ganglion intervertebrale lumbale 2. Gentianaviolett, Pikrinsäure. Zelle mit 2 Kernen; einer derselben fast unverändert, der andere ganz homogen.

Fig. 13. Ganglion Gasseri 2. Fuchsin-Jodgrün. Vacuolen mit Bacillen und Körnern; in den Zwischenräumen zwischen den Vacuolen — kleine Pigmentkörner.

Fig. 14. Ganglion Gasseri 1. Fuchsin-Jodgrün. Gleichmässige Vacuolisation einer Hälfte der Zelle; in den Vacuolen einzelne Körner.

Fig. 15. Ganglion Gasseri 2. Gentianaviolett, Pikrinsäure. Gleichmässige Vacuolisation des grössten Theils der Zelle.

Fig. 16. Ganglion Gasseri 1. Fuchsin-Jodgrün. Totale Vacuolisation der Zelle; Bacillen und Körner.

Fig. 1.

Fig. 2.

Fig. 3.

Fig. 4.



Fig. 5.

Fig. 6.

Fig. 7.

Fig. 8.

Fig. 9.

Fig. 10.

Fig. 11

Fig. 12.

Fig. 13.

Fig. 14.

Fig. 15

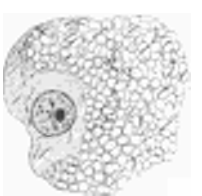

Fig. 16.

Gustav Fischer

Fig. 17.

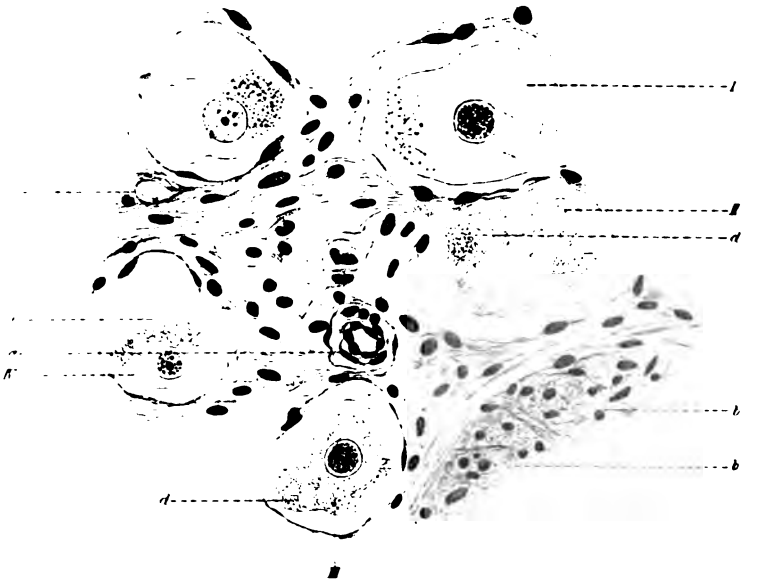

Fig. 18.

Fig. 19.



Fig. 20.

Fig. 21.

Fig. 22.

Fig. 23.

Fig. 24.

Fig. 25.

Verlag von Gustav Fischer in Jena

Tafel XI.

Alle Figuren, mit Ausnahme von 17, sind mit *F* von Zeiss und mit Abbe'schem Condensor abgebildet.

Fig. 17. Ganglion cervicale supremum 1. Fuchsin-Jodgrün. In der Zelle I liegen die Stäbchen vereinzelt; in den Zellen II, III und IV bilden sie auch Anhäufungen (Globi, *d*, *d*, *d*).
a Querschnitt eines Blutgefässes mit vermehrten Endothelkernen.
b Querschnitt des Nervenfasernbündels.
c Anhäufung der Bacillen scheinbar in einem Lymphgefässe.
Im Zwischenbindegewebe finden sich vereinzelte Stäbchen, so auch deren Anhäufungen. (Diese Figur, gezeichnet mit Hartnack, Ob. 8, Ocul. 3.)

Fig. 18. Ganglion Gasseri 1. Fuchsin-Jodgrün. Vergrösserte sphärische Pigmentkörner im Innern der Vacuolen; im Protoplasma Bacillen und Körner.

Fig. 19. Ganglion Gasseri 2. Gentianaviolett, Pikrinsäure. Kleinere, in Vacuolen liegende Körner.

Fig. 20. Ganglion Gasseri 2. Gentianaviolett, Pikrinsäure. Scharf ausgesprochene Vacuolen um die Pigmentkörner herum.

Fig. 21. Ganglion Gasseri 2. Gentiana-violett, Pikrinsäure. Vergrösserte Pigmentkörner in Form von unregelmässigen Klümpchen.

Fig. 22. Ganglion Gasseri 2. Gentianaviolett, Pikrinsäure. Gefärbte Körner in den kleinen Vacuolen; in der Vacuole *a* neben dem Pigmentkorn von unregelmässiger Form findet sich ein Bacillus.

Fig. 23. Ganglion Gasseri 2. Fuchsin-Jodgrün. Pigment nur in der Peripherie der Vacuolen; in einigen derselben Bacillen.

Fig. 24. Ganglion Gasseri 2. Gentianaviolett, Pikrinsäure. Pigmentkörner nur in drei Vacuolen, alle anderen sind leer.

Fig. 25. Ganglion Gasseri 2. Gentianaviolett, Pikrinsäure. Vacuolen, in welchen statt Pigmentkörnern Bacillen liegen.

Frommannsche Buchdruckerei (Hermann Pohle) in Jena.

Beiträge

zur

pathologischen

Anatomie und Physiologie.

Herausgegeben

von

Dr. Ernst Ziegler,
Professor der pathologischen Anatomie und der allgemeinen Pathologie an der Universität Tübingen.

und

Dr. C. Nauwerck,
a. o. Professor und Assistent am pathologischen Institut an der Universität Tübingen.

Zweiter Band.

Zweites Heft.

Jena,
Verlag von Gustav Fischer.
1887.

Arbeiten

aus dem

pathologischen Institute

zu

Königsberg in Preussen.

Herausgegeben

von

Dr. E. Neumann,
Professor der allgemeinen Pathologie und der pathologischen Anatomie und Direktor des pathologischen Instituts in Königsberg i. Pr.

und

Dr. P. Baumgarten,
a. o. Professor und Assistent am pathologischen Institute in Königsberg i. P.

Jena,
Verlag von Gustav Fischer.
1887.

Inhaltsübersicht.

		Seite
IX.	A. Kunz, Ueber die Wirkung des Jodoforms auf Infectionsorganismen	173
X.	G. Böttcher, Untersuchungen über die histologischen Vorgänge und das Verhalten des Blutes in doppelt unterbundenen Gefässen	199
XI.	G. Wolffowitz, Ueber Infectionsversuche mit Typhusbacillen	221
XII.	M. Voelsch, Beitrag zur Frage nach der Tenacität der Tuberkelbacillen	237
XIII.	O. Skrzeczka, Ueber Pigmentbildung in Extravasaten .	273

IX.

Ueber die Wirkung des Jodoforms auf Infectionsorganismen.

Von

Dr. A. Kunz.

Aus der bacteriologischen Abtheilung des pathologischen Instituts zu Königsberg i. Pr.

Seit beinahe einem Decennium ist das Jodoform eines der gebräuchlichsten Mittel in der Chirurgie. Seine heilende Wirkung auf frische und granulirende Wunden, auf eiternde und jauchende Geschwüre etc. wird von fast allen Praktikern laut gerühmt. Dieser günstige Einfluss wird von denselben hauptsächlich der antibakteriellen Eigenschaft des Mittels zugeschrieben. Freilich sind über den Grad dieser Eigenschaft die Meinungen verschieden, was schon aus der Art und Weise, wie das Mittel von den Einzelnen angewandt wird, hervorgeht. Die einen nämlich halten bei der Wundbehandlung mit Jodoform die übrigen Antiseptica, Carbol, Sublimat etc., für entbehrlich. So beschränkt sich z. B. von Mosetig-Moorhof darauf, die Wunden mit reinem Wasser abzuspülen und dann mit Jodoform zu behandeln. Er will dabei stets gute Erfolge erzielt haben.

Die meisten Chirurgen haben allerdings nicht ein so grosses Vertrauen zu der antibakteriellen Wirkung des Mittels. Sie desinficiren zuerst die Wunden mit den erprobten Antisepticis Carbol, Sublimat etc., und erst dann wenden sie das Jodoform an. Dass dieses Misstrauen, von dem sie mehr unbewusster Weise zu dem letztgenannten Applicationsmodus geleitet werden, berechtigt ist, hat Max Schede durch seine klinischen Erfahrungen bestätigt. Als er zu Gunsten des Jodoforms im Hamburger Hospital die andern Antiseptica weniger anwandte, beobachtete er eine bedeutende Zunahme der Fälle, in denen Sepsis, Pyämie und Erysipel auftraten, so dass er schliesslich von der Anwendung des Mittels Abstand nahm.

Auf experimentellem Wege kommt auch Mikulicz[1]) zu dem Resultat, dass das Jodoform den übrigen Antisepticis nicht gleichzustellen sei. Er prüfte die Wirkung des Mittels auf fäulnissfähige

Flüssigkeiten und fand, dass der eigentliche Fäulnissgeruch zwar immer fehlte, die Entwicklung von Spaltpilzen aber nur in einigen Fällen verhindert, in den übrigen nur verzögert wurde. Zur energischen Desinfection der Hände, Schwämme, Instrumente etc. reicht das Jodoform nach seiner Meinung nicht aus, wohl aber sei es ein vorzügliches Mittel zur Wundbehandlung, wo es durch directe und continuirliche Berührung mit der Wunde und den Wundsecreten zersetzungshemmend wirken kann.

Zu einem negativen Resultate kam LÜBBERT[2]) bei der Prüfung der Jodoformwirkung auf den Staphylococcus aureus pyogenes. Dieser Coccus wurde bei Culturglasversuchen in keiner Weise von dem Jodoform beeinflusst. Auch kamen in den Nährlösungen, die 50 % Jodoform enthielten, alle möglichen Luftkeime zur Entwickelung.

Auch zwei dänische Forscher, HEYN und ROOSING[3]), prüften in verschiedenen Nährflüssigkeiten die Wirksamkeit des Jodoforms auf den Staphylococcus aureus pyogenes; ausserdem noch auf einen Schimmelpilz, einen aus Ratteneiter gezüchteten Micrococcus, den „Pneumoniecoccus" und den nicht pathogenen Bacillus subtilis. Sie fanden das Mittel vollständig unwirksam. Aus dieser Unwirksamkeit des Jodoforms in Culturgläsern durfte man aber nicht schliessen, dass dasselbe auch auf Wunden applicirt ohne antibakterielle Bedeutung sei.

Nach BINZ[4]) wirkt nämlich das Mittel dadurch, dass es in seinen Lösungen sich zersetzt, wobei Jod frei wird. Das letztere ist als ausgezeichnetes Antisepticum bekannt, und man nimmt deswegen an, dass durch die erwähnte Jodabspaltung das Jodoform antibakteriell wirken müsse. In den meisten Jodoformlösungen geht diese Jodabspaltung nur langsam vor sich. Nun wäre es ja aber möglich, dass gerade das Wundsecret oder vielleicht auch das lebende Gewebe selbst in hohem Maasse die Fähigkeit hätte, die Abspaltung des Jods aus dem Jodoform zu bewirken. Andererseits könnte das Jodoform das Gewebe „umstimmen", so dass es den eindringenden Bakterien einen grösseren Widerstand entgegenzusetzen vermag, vielleicht auf dem Wege, dass es für dieselben ein weniger günstiger Nährboden wird.

In dieser Hinsicht sind die Beobachtungen, welche MARCHAND[5]) unter P. BAUMGARTEN's Leitung machte, von Interesse. Er fand nämlich, dass in Wunden durch Jodoform die Gewebszellenproliferation in Schranken gehalten wird, während die Ansammlung weisser

Blutkörperchen im Wundgebiet stärker hervortritt, als bei nicht jodoformirter aseptischer Wunde.

Nach diesen Ueberlegungen konnte ein entscheidendes Urtheil über die antibakterielle Wirkung des Jodoforms den oben erwähnten Culturglasversuchen nicht zugesprochen werden. Nur Versuche mit dem Mittel innerhalb des lebenden Thierkörpers konnten in dieser Frage maassgebend sein.

Einige Berücksichtigung findet dieser Umstand auch bei den beiden oben genannten dänischen Forschern. Sie beschränken sich auf 2 Versuche, in denen durch Jodoform eine Infection des Kniegelenkes bei einem Kaninchen mit Staphylococcus aureus nicht verhindert werden konnte. Aber schon lange vor dem Erscheinen ihrer Arbeit hatte P. BAUMGARTEN [6]) gelegentlich beobachtet, dass in frischen, mit Tuberkelbacillen inficirten Wunden trotz Jodoformbehandlung sich stets Tuberculose entwickelte, während dieselbe durch Sublimat verhütet wurde. Diese Erfahrungen veranlassten ihn zu directen Versuchen. Er mischte kleine Schüppchen von einer Tuberkelbacillencultur auf Blutserum mit der 10 bis 40fachen Menge Jodoform innig zusammen und brachte sie Meerschweinchen unter die Haut. „In allen Fällen entwickelten sich die Tuberkelbacillen und mit ihnen die Tuberculose, sowohl local als allgemein, mit derselben Extensität und Schnelligkeit, wie bei den Controlthieren, die mit gleichen Quantitäten nicht jodoformirter Tuberkelbacillen geimpft waren."

Die Fortsetzung dieser Versuche mit Tuberkelbacillen und die Ausdehnung derselben noch auf andere Mikroorganismen wurde mir von Herrn Prof. BAUMGARTEN übertragen. Die Versuche erstreckten sich auf

1) Milzbrandbacillen,
2) Kaninchenseptichämiebacillen,
3) Tuberkelbacillen,
4) Staphylococcus aureus pyogenes,
5) Fäulnissbakterien,
6) Rotzbacillen.

Die Versuche wurden in einer Weise angestellt, dass das Jodoform die günstigsten Bedingungen vorfand, seine Wirksamkeit zu entfalten. Es wurde nämlich mit den betreffenden Mikroorganismen so innig vermischt, dass man zu der Annahme berechtigt war, jeder Bacillus oder Coccus sei von Jodoformkrystallen umgeben. Die mikroskopische Untersuchung der Mischungen zeigte, dass es in

der That sich so verhielt. Brachte man nun diese Masse mit thierischem Gewebe in Berührung, also in Verhältnisse, unter denen nach der Binz'schen Theorie das Jodoform wirksam wird, so war bei der Innigkeit der Mischung jeder der in derselben befindlichen Organismen dieser Wirkung ausgesetzt.

Das Zusammenbringen der Mischungen mit dem Gewebe wird durch Anlegung von Hauttaschen bewirkt. Die Haut wird an der betreffenden Stelle von den Haaren befreit, durch einen ungefähr 2 cm langen Schnitt gespalten und mit einem stumpfen Haken von der supramusculären Fascie abgehoben. Dadurch entsteht eine Tasche, in welche die Mischung hineingebracht wird. Dann erfolgt die Schliessung der Tasche mittelst Knopfnaht. Durch baldige Verklebung der Wundränder miteinander wird schnell ein luftdichter Abschluss der Hauttasche geschaffen.

Versuche.

I. Versuche mit Milzbrandbacillen.

Dieselben werden zuerst an Mäusen angestellt; wegen der geringen Grösse dieser Thiere werden aber keine Hauttaschen angelegt, sondern die inficirende Masse in eine kleine, an der Wurzel des Schwanzes beigebrachte Schnittwunde hineingestrichen. Auf diese Weise werden inficirt:

1) Mäuse mit reiner, Milzbrandbacillen enthaltender Gelatine.

2) Mäuse mit einer innigen Mischung von einem Theil derselben Gelatine mit 3 Theilen Sublimatlösung (0,1 %).

3) Mäuse mit einer Mischung derselben Gelatine mit Jodoform im Verhältniss von 1 : 3.

Die mit der Gelatine allein inficirten Thiere sterben nach 36—40 Stunden an Milzbrand.

Die Thiere mit der Sublimatmilzbrandmischung bleiben am Leben.

Die Jodoformmilzbrandmäuse sterben schon nach 10—12 Stunden nach der Infection, aber ohne Milzbrandbacillen im Blute. Nachdem diese Versuche mit demselben Resultat mehrere Male wiederholt waren, lag es nahe, das schnelle Absterben der letztgenannten Thiere der Jodoformwirkung allein zuzuschreiben, zumal bei den Sectionen keine eigentliche Todesursache gefunden wurde.

Einer Anzahl von Mäusen wurde deswegen nur Jodoform allein in kleine, am Schwanze angebrachte Hautwunden gestreut. Auch

diese Thiere starben alle ohne nachweisbare Todesursache nach 10—12 Stunden. Es handelte sich also um Tod durch Jodoformintoxication. Da nun die Zeit, in der diese Vergiftung zum Tode führte, viel kürzer war als das Incubationsstadium des Anthrax, so durfte es auch nicht auffällig erscheinen, dass bei den mit jodoformirter Milzbrandgelatine behandelten Mäusen keine Milzbrandbacillen im Blute gefunden wurden. Die nöthige Zeit hatte denselben zur Entwickelung gefehlt.

Da also Mäuse bei dieser Idiosynkrasie gegen Jodoform für diese Versuche nicht geeignet waren, so wurden Kaninchen und Meerschweinchen zu denselben verwendet.

A. Versuche mit sporenhaltigem Milzbrand. Das Material wird von Kartoffelculturen entnommen.

Versuch 1.

Ein Theilchen einer Milzbrandkartoffelcultur wird mit der dreifachen Menge Jodoform innig vermischt und darauf etwas Bouillon zugesetzt. Es entsteht eine teigartige Masse, die, nachdem sie trocken geworden ist, zu Pulver verrieben wird. Die Masse wird in die an einem Kaninchen angelegte Hauttasche gebracht. Knopfnaht.

Ein Controlversuch wird an einem andern Kaninchen angestellt.

Der Tod des letzteren Thieres erfolgt nach 6 Tagen, der des Jodoform-Milzbrand-Thieres nach 7 Tagen. Im Blute beider Thiere wimmelt es von Milzbrandbacillen. Die Nähte der Hauttaschen schliessen. Das Jodoform ist in der Tasche zum grössten Theil als breiige, von Eiterkörperchen durchsetzte Masse vorhanden.

Versuch 2.

Von derselben Kartoffelmilzbrandcultur wie in Versuch 1 werden in gleicher Weise zwei Meerschweinchen inficirt. Tod des Controlthieres nach 2 Tagen, des jodoformirten Thieres nach 3 Tagen. Im Blute beider Milzbrandbacillen. Die Wundränder beider Taschen sind fest miteinander verklebt. Das Jodoform ist noch als eine breiige, von Eiterkörperchen durchsetzte Masse in der Tasche nachweisbar.

Versuch 3.

Von einer sporen- und bacillenhaltigen Milzbrandkartoffelcultur wird in ähnlicher Weise, wie bei den vorigen Versuchen, ein Theilchen mit der sechsfachen Menge vermischt und einem Meerschweinchen unter die Haut gebracht. Tod des Thieres nach 2 Tagen an Milzbrand. Die Wundränder der Hauttasche schliessen und sind fest miteinander verklebt. Die Tasche ist ausgefüllt mit einer gelben, nach Jodoform riechenden Masse, die aus Jodoformkrystallen und Eiterkörperchen der Hauptsache nach besteht. Sporen sind in grosser

Menge nachweisbar, ebenso Milzbrandbacillen. Degenerationserscheinungen können an denselben in keiner Weise erkannt werden. Von der Masse wird etwas auf Gelatine geimpft. Schon nach 2 Tagen zeigt sich eine typische Reincultur von Milzbrand.

Die mikroskopische Untersuchung der Hauttaschenwand ergiebt Folgendes:

Die Innenfläche derselben ist bedeckt von einer Eitermasse, in der viele Milzbrandbacillen nachweisbar sind. Die inneren Schichten der Taschenwand sind kleinzellig infiltrirt. In ihnen liegen, diffus vertheilt, unzählige Milzbrandbacillen. Nach aussen zu wird das Gewebe allmählich normal; die Bacillen sind daselbst nicht mehr im Gewebe, sondern nur in den Blutgefässen nachweisbar.

Versuch 4.

Der grösste Theil der in der Hauttasche des vorigen, verstorbenen Thieres sich befindenden Masse wird einem anderen Meerschweinchen unter die Haut gebracht. Tod des Thieres nach 2 Tagen. Im Blute unzählige Milzbrandbacillen. Hauttaschenränder sind fest miteinander verklebt. Hauttasche ausgefüllt mit einer gelben, breiigen, aus Eiterkörperchen und Jodoformkrystallen bestehenden Masse. In derselben viele Sporen und Milzbrandbacillen; letztere z. Th. auch sporenhaltig. Degenerationserscheinungen an denselben in keiner Weise erkennbar. Eine vollständige Reincultur lässt sich aus dem Tascheninhalt in wenigen Tagen züchten. Das mikroskopische Bild der Taschenwand ist dasselbe, wie im vorigen Versuch.

Versuch 5.

Um die Bedingungen für die Jodoformwirkung noch günstiger zu gestalten, wird der Versuch in folgender Weise angestellt: Einem Meerschweinchen wird eine Hauttasche angelegt, mit Jodoform ausgefüllt und durch Verschieben ihrer Wandungen für eine gleichmässige Vertheilung desselben gesorgt. Nach einer Stunde wird eine wie bei den vorigen Versuchen bereitete Mischung Jodoform und Milzbrandkartoffelcultur in die Hauttasche gebracht. Daneben wird ein Controlversuch an einem andern Thier angestellt. Tod des letzteren nach 2 Tagen. Tod des Jodoformthieres nach 3 Tagen. Im Blute beider Milzbrandbacillen. Jodoformmilzbrandtasche erfüllt von einer breiigen, gelblichen Masse, welche aus Jodoformkrystallen und Eiterkörperchen besteht. Ferner zeigen sich viele Coccen und eine Anzahl von kettenartig aneinander gereihten Stäbchen, welche man wohl für junge, auswachsende Milzbrandbacillen halten darf. In einer Cultur, die aus dem Tascheninhalt angelegt wird, entwickeln sich Staphylococcus aureus und Milzbrandbacillen. Die Milzbrandbacillen sind in normaler Form, aber in relativ geringer Anzahl vorhanden.

B. Versuche mit Milzbrandbacillen.
Als Material dient hauptsächlich Blut von an Milzbrand verstorbenen Thieren.

Versuch 6.

Ein Tropfen Milzbrandblut wird mit der gleichen Menge Jodoform zu einem Brei verrührt. Derselbe wird getrocknet, zu Pulver verrieben und einem andern Meerschweinchen unter die Haut gebracht.

Ein Tropfen desselben Blutes wird getrocknet, zu Pulver verrieben und einem andern Meerschweinchen unter die Haut gebracht.

Tod des letzten Thieres nach 3 Tagen. Tod des Jodoformthieres nach 8 Tagen. Beide an Milzbrand gestorben.

Versuch 7.

Milzbrandblut wird in ähnlicher Weise, wie beim vorigen Versuch, mit Jodoform zubereitet, nur wird es noch stärker verrieben. Application in die Hauttasche eines Meerschweinchens. Dazu ein Controlversuch.

Controlthier stirbt schon nach zwei Stunden ohne Milzbrand. Jodoformthier bleibt am Leben.

Versuch 8.

Die inficirende Masse besteht aus 1 Theil Milzbrandgelatinecultur und 2 Theilen Jodoform. Die Zubereitung ähnlich wie bei Versuch 6 und 7. Versuchsthiere sind Kaninchen. Controlthier stirbt nach 9 Tagen an Milzbrand; Jodoformthier nach 13 Tagen, aber ohne nachweisbare Milzbrandbacillen im Blut und in den Organen.

Diese beiden letzten Versuche sprachen zu Gunsten des Jodoforms. Man konnte annehmen, dass die antiseptische Wirkung desselben zwar zu gering sei, um die Milzbrandsporen zu tödten, wohl aber unter Umständen genüge, um die weniger resistenten Bacillen zu zerstören.

Da nun aber gerade bei den letzten Versuchen die Milzbrandbacillen durch das Verreiben der Mischung bis zur Pulverform bedeutenden mechanischen Schädlichkeiten ausgesetzt waren, so lag auch noch eine andere Erklärung nahe, nämlich die, dass die Bacillen mechanisch zerstört worden seien. Diese Ansicht fand besonders in folgender Beobachtung eine Stütze. Verrührte man nämlich Milzbrandblut mit Jodoform, so liessen sich in der Masse Bacillen in Menge nachweisen. War aber die Masse nach dem Eintrocknen gepulvert worden, so liessen sich in derselben je nach der Intensität des Verreibens entweder nur wenige oder gar keine Bacillen nachweisen. Ganz dasselbe Resultat wurde erzielt, wenn man bei diesen Versuchen an Stelle des Jodoforms Thierkohle verwendete. Dementsprechend fallen auch die folgenden 3 mit Thierkohle angestellten Versuche aus.

Versuch 9.

Mit einem Spatel wird in einem Uhrschälchen ein Tropfen Milzbrandblut mit der 2fachen Menge gepulverter Thierkohle 30 Minuten

lang verrieben und einem Meerschweinchen unter die Haut gebracht. Tod des Thieres nach vier Tagen an Milzbrand.

Versuch 10.

Milzbrandblut wird mit der dreifachen Menge pulverisirter Thierkohle und etwas flüssiger Gelatine zu einem Brei verrührt. Nachdem derselbe trocken geworden ist, wird die harte, compacte Masse zu einem Pulver verrieben. Am Ende der Manipulation ist in dem erhaltenen Pulver ein Milzbrandbacillus nicht mehr sicher nachweisbar. Application der Masse an einem Meerschweinchen. Tod desselben nach 5 Tagen; aber ohne Milzbrand.

Versuch 11.

Aehnlich wie beim Versuch 10 wird Milzbrandblut mit Kohle und Gelatine verrieben und ein Meerschweinchen damit inficirt.

Das Thier bleibt am Leben.

Da nach diesen Beobachtungen die schädliche Wirkung des starken Verreibens auf die Milzbrandbacillen nicht geläugnet werden konnte, so suchten wir bei den folgenden Experimenten dasselbe, soviel als möglich, zu vermeiden, und zwar besonders dadurch, dass durch Zusatz von flüssiger Gelatine die Jodoformmilzbrandmasse während der ganzen Mischung eine breiige Consistenz bewahrte.

Versuch 12.

Milzbrandblut und die 6fache Menge Jodoform werden mit etwas Gelatine längere Zeit verrührt. Die Untersuchung der breiigen Masse ergiebt die Anwesenheit zahlreicher Milzbrandstäbchen; die Verteilung des Jodoforms ist dabei eine gleichmässige.

Die Masse wird einem Meerschweinchen unter die Haut gebracht. Controlversuch.

Das Controlthier stirbt nach 2 Tagen, das Jodoformthier nach 3 Tagen; beide an Milzbrand. Die Ränder der Jodoformhauttasche sind mit einander verklebt. In der Tasche eine geringe Menge einer trüben Flüssigkeit. Dieselbe enthält normal aussehende Milzbrandbacillen, Jodoformkrystalle, weisse Blutkörperchen und viele Coccen.

Versuch 13.

Mit einer ähnlichen wie im vorigen Versuch bereiteten Mischung von Jodoform mit Milzbrandblut wird ein Meerschweinchen inficirt.

Tod nach 6 Tagen an Milzbrand.

Die Hauttasche ist erfüllt mit einer gelben, breiähnlichen Masse, die aus Jodoform und Eiterkörperchen besteht. Milzbrandbacillen sind spärlich in derselben nachweisbar, zeigen aber ein normales morphologisches Verhalten.

Die Wandungen der Tasche zeigten mikroskopisch dasselbe Verhalten wie die in den früheren Fällen (siehe Vers. 3) untersuchten Taschen.

II. Versuche mit Kaninchenseptichämie.

Versuch 14.

Ein paar Tropfen einer Bouilloncultur von Kaninchenseptichämiebacillen werden mit der 3fachen Menge Jodoform innig gemischt und einem Kaninchen unter die Haut gebracht. Dazu wird ein Controlversuch angestellt.

Tod des Controlthieres schon nach 2 Stunden; Todesursache bleibt unbekannt. Tod des jodoformirten Thieres nach 12 Stunden. Im Blute desselben Kaninchenseptichämiebacillen.

Versuch 15.

Ein Theil einer Gelatinecultur von Kaninchenseptichämiebacillen wird mit drei Theilen Jodoform innig gemischt. Die Masse in die Hauttasche eines Kaninchens applicirt. Dazu ein Controlversuch an einem andern Kaninchen.

Tod des Controlthieres nach 2 Tagen; im Blute Kaninchenseptichämiebacillen nicht sicher nachweisbar.

Tod des Jodoformthieres nach 4 Tagen; im Blute Kaninchenseptichämiebacillen. Eine Reincultur derselben wird aus dem Blute gezüchtet.

Die Jodoformtasche ist mit einer breiigen aus Jodoform und Eiterkörperchen bestehenden Masse angefüllt. Kaninchenseptichämiebacillen sind in derselben noch nachweisbar. Etwas von der Masse auf Gelatine geimpft, wächst zu einer Cultur von Staphylococcus aus, Kaninchenseptichämiebacillen konnten in derselben nicht sicher erkannt werden.

Versuch 16.

Anstellung desselben ebenso wie die des vorigen Versuches. Jodoformthier und Controlthier sterben beide nach 40 Stunden an Kaninchenseptichämie. Aus dem Blute beider gewinnt man Reinculturen von Kaninchenseptichämiebacillen. Jodoformhauttasche ist mit Eiter gefüllt. In derselben liegen neben den Jodoformkrystallen noch zahlreiche Kaninchenseptichämiebacillen. Die Controltasche enthält nur sehr wenig, dünnflüssiges Secret. Auch in diesem sind Kaninchenseptichämiebacillen nachweisbar.

Aus dem Inhalt beider Hauttaschen werden Culturen auf Gelatine angelegt. Dieselben wachsen aus und zeigen ungefähr das gleiche Verhalten. Die Gelatine wurde bei beiden allmählich getrübt und verflüssigt. Dem microscopischen Bilde nach waren es hauptsächlich Coccen. Kaninchenseptichämiebacillen konnten in ihnen nicht nachgewiesen werden.

III. Versuche mit Tuberkelbacillen.

Kleine Schüppchen von auf Blutserum angelegten Tuberkelbacillenculturen werden mit der zehn- bis zwanzigfachen Menge Jodoform gemischt und den Versuchsthieren in Hauttaschen gebracht. Controlversuche mit Tuberkelbacillen allein werden an anderen Thieren angestellt. Auf diese Weise werden behandelt in:

Versuch 17.

Zwei Meerschweinchen. Das mit jodoformirten Tuberkelbacillen inficirte stirbt nach 4 Wochen. An der Infectionsstelle besteht ein mit käsiger Masse bedecktes Geschwür. Das Gewebe ringsumher zeigt eine speckartige Beschaffenheit. Tuberkelbacillen sind in demselben in grosser Menge nachweisbar. Die Section ergiebt einige Tuberkel-Knötchen in Milz und Lunge.

Controlthier: Tod 5 Wochen nach der Infection. Die localen Erscheinungen an der Infectionsstelle ähnlich wie bei vorigem Thier, nur etwas geringer.

Versuch 18.

Zwei Kaninchen.

Jodoformthier: die Ränder der Hauttasche klaffen zwei Tage nach der Infection auseinander; in der Wunde ist das Jodoform noch 10 Tage sichtbar. Allmählich bildet sich ein Geschwür an der Infectionsstelle mit gewulsteten Rändern; dasselbe ist mit einer Borke ausgetrockneten Secretes bedeckt, unter welcher auf Druck eine käsige Masse hervorquillt. Das Geschwür erreicht schliesslich Fünfmarkstückgrösse. Seine Ränder erheben sich etwa 1 cm über den Geschwürsgrund, sind etwas ausgefressen und unterminirt.

Tod des Thieres nach 2 Monaten.

Tuberculose in fast allen Organen. Die Brustwand ist an der Infectionsstelle fast in ihrer ganzen Dicke käsig entartet.

Controlthier wird nach $2^1/_2$ Monaten getödtet. An der Infectionsstelle nur ein kleiner erbsengrosser Käseherd. Die inneren Organe fast alle tuberculös.

Versuch 19.

2 Kaninchen. Controlthier stirbt schon nach wenigen Tagen ohne besondern Befund an der inficierten Hauttasche. Todesursache unbekannt.

Jodoformthier: Tod nach 3 Wochen. In der von einem gelblichen Schorf bedeckten Hauttasche befindet sich eine gelbliche, rahmartige Masse, die aus Eiterkörperchen besteht, zwischen denselben liegen noch Jodoformkrystalle. Aus einem auf Gelatine übertragenen Theilchen der Masse entwickelt sich eine Cultur von Staphylococcus.

Die Wandung der Tasche ist durchsetzt von kleinen, glasigen, miliaren Knötchen. Dieselben zeigen den histologischen Bau der Tuberkelknötchen und bergen viele Tuberkelbacillen in sich.

Der sonstige Sectionsbefund ist negativ.

IV. Versuche mit dem Staphylococcus aureus pyogenes.

Versuch 20.

Ein Theil einer Gelatinekultur von Staphylococcus aureus pyogenes wird mit der sechsfachen Menge Jodoform über eine halbe Stunde lang in einem Uhrschälchen verrührt. Die Masse wird einem Kaninchen unter die Haut gebracht. In eine dieser Applicationsstelle symmetrisch am Thier angelegte Hauttasche wird nur Staphylococcus von derselben Cultur wie oben allein gebracht. Ein dritte Hauttasche wird nur mit Jodoform allein beschickt.

Auf diese Weise werden 4 Thiere inficirt und folgendes an ihnen beobachtet.

Thier 1.

Dritter Tag. Die Wundränder der drei Hauttaschen sind mit einander verklebt; die Haut etwas geröthet. Die Gegend der Hauttaschen ist etwas vorgewölbt, am meisten die Jodoform-Staphylococcen-Tasche; unter der vorgewölbten Haut eine ziemlich weiche Masse fühlbar.

Sechster Tag. Die geschilderten Erscheinungen haben sich besonders an der Jodoform-Staphylococcen-Tasche noch mehr entwickelt. Die fest mit einander verklebten Wundränder derselben werden getrennt, und es quillt eine gelbliche, breiige Eitermasse hervor, die nach Jodoform riecht. Sie besteht fast nur aus Eiterkörperchen. Coccen sind in derselben in grosser Menge nachweisbar. — Die Tasche wird wieder mit Jodoform ausgefüllt.

Achter Tag. Staphylococcen-Hauttasche enthält nur eine geringe Menge zähen Eiters. — Die mit einander verklebten Wundränder der mit Jodoform allein beschickten Tasche werden getrennt. Tasche mit einer gelben, breiigen Masse erfüllt, welche aus Jodoformkrystallen und Eiterkörperchen besteht. Coccen in derselben zahlreich nachweisbar. Von der Masse wird etwas auf Gelatine geimpft. Es geht eine nach Streptococcus aussehende Cultur an, die aber nach einiger Zeit langsamen Wachsthums sich nicht mehr weiter entwickelt.

Die Jodoform-Staphylococcentasche mit einer gelben Borke bedeckt; darunter Eiter, der von Jodoformkrystallen durchsetzt ist. Die Borke wird entfernt und die Tasche von neuem mit Jodoform bestreut.

Diese Entstehung einer gelben Borke und Ansammlung von Eiter unter derselben wird an der Jodoform-Staphylococcentasche und der Jodoformtasche ungefähr jeden zweiten Tag constatirt. Die Borke wird dann entfernt und die Wunde von neuem mit Jodoform ausgefüllt. Unter dieser Behandlung nimmt die Eiterbildung ab. Das Thier wird allmählich sehr mager und stirbt am 24ten Tage. Die Staphylococcenwunde ist heil.

Die Jodoformtasche ist ebenfalls bis auf einen geringen Schorf geheilt. Die Jodoform-Staphylococcentasche ist mit einem Schorf bedeckt, unter welchem eine geringe Eitermenge liegt.

Thier 2.

Sechster Tag: die Wundränder an allen 3 Taschen mit einander verklebt.

Die Jodoform-Staphylococcentasche ist erfüllt mit einer gelblichen Masse von Rahmconsistenz. Dieselbe besteht aus Eiterkörperchen, zwischen denen zahlreiche Jodoformkrystalle liegen. Eine Reincultur von Staphylococcus aureus lässt sich aus der Masse züchten; die characteristische goldgelbe Farbe derselben tritt bald in ausgesprochener Weise hervor.

Die Staphylococcentasche ist mit dickem, zähem, weisslichem Eiter erfüllt.

In der Jodoformtasche befindet sich eine breiige Masse, welche der Hauptsache nach aus Jodoformkrystallen und Eiterkörperchen besteht.

Um einen besseren Zugang zu den Ausbuchtungen der Taschen zu haben, werden die Wundränder derselben etwas abgetragen, der Inhalt entfernt und die Staphylococcentasche mit pulverisirter Thierkohle, die beiden andern mit Jodoform ausgefüllt. Ueber der erstgenannten Hauttasche bildet sich bald eine schwarze, über den beiden letzteren bald eine gelbe Borke.

Achter Tag: Die Borken werden entfernt; unter allen findet sich eitriges Secret, das die entsprechenden Eigenschaften wie das vor 2 Tagen entfernte zeigt. Am meisten liegt in der Staphylococcenwunde, am wenigsten in der Jodoformwunde. Die Wunden werden wieder mit Jodoform, respective pulverisirter Thierkohle bestreut. Diese Procedur wird ungefähr alle 2 Tage wiederholt. Die Secretion unter den Borken nimmt allmählich ab; die Jodoformwunde ist schon nach 10 Tagen heil. Das Thier magert sehr ab. Tod am 22ten Tage. Unter der die Jodoformstaphylococcenwunde bedeckenden Borke etwas Sekret, welches aus Eiterkörperchen und Jodoformkrystallen besteht. Die Wundränder sind geröthet und geschwollen, fühlen sich ziemlich hart an. Unter der die Staphylococcenwunde bedeckenden Borke nur wenig, dünnflüssiges, Eiterkörperchen enthaltendes Secret. Die Wundränder sind weich.

Thier 3.

Sechster Tag: In allen durch Verklebung der Wundränder noch vollkommen geschlossenen Hauttaschen haben sich ähnliche Eiteransammlungen wie beim vorigen Thier angesammelt.

Coccen lassen sich im Jodoformgelatine-Coccen-abscess nachweisen, eine Cultur aus demselben entwickelt sich auf Gelatine nicht.

Das Resultat der Behandlung, die ebenso wie bei Thier 2 bewerkstelligt wird, ist folgendes: Die Jodoformwunde heilt nach einigen Tagen vollständig. Das Thier wird sehr mager und stirbt am 22ten Tage.

Staphylococcentasche: unter der schwarzen Borke geringes, katarrhalisches Secret. Der Grund der Wunde rein, von rosiger Farbe.

Jodoform-Staphylococcentasche: unter der gelben Borke etwas

zäher, von Jodoformkrystallen durchsetzter Eiter. Wundränder etwas infiltrirt; Grund der Tasche bedeckt von weisslichem, in Fetzen theilweise abziehbarem, eitrig infiltrirtem Gewebe.

Sectionsbefund: am scharfen Leberrand eine weissgefärbte, erbsengrosse Stelle, sonst negativ.

Thier 4.

Am sechsten Tage: Die Nähte der Staphylococcen-Hauttasche sind schon vor einigen Tagen durchgeschnitten. Die geschwollenen Wundränder klaffen weit auseinander; die ganze Tasche ist mit einer zähen, weisslichen Eitermasse ausgefüllt.

Jodoform-Staphylococcentasche: Wundränder fest mit einander verklebt. Tasche ausgefüllt mit einer gelben Eitermasse, die von Jodoformkrystallen durchsetzt ist. Coccen sind in derselben nachweisbar. Eine Reincultur von Staphylococcus aureus lässt sich aus der Masse züchten.

In der Jodoformtasche nur sehr wenig Secret, das aus Jodoformkrystallen und Eiterkörperchen besteht.

Die Behandlung der Wunden ebenso wie bei Thier 2 und 3 mit Kohle und Jodoform; Tod des Thieres nach 30 Tagen.

Jodoformtasche vollständig heil.

Jodoform-Staphylococcentasche von gelbem Schorf bedeckt; darunter fehlt jedes Secret.

Staphylococcentasche: der Abscess ist bedeutend kleiner geworden, enthält aber noch Eitermassen.

Versuch 21.

In ähnlicher Weise wie in Versuch 20 werden zwei Kaninchen mit einer anderen Cultur von Staphylococcus aureus pyogenes inficirt. Am Rücken der Thiere befindet sich auf der einen Seite die Jodoform-Staphylococcentasche, an der entsprechenden Stelle der anderen Seite die Staphylococcentasche. Eine Jodoformtasche wird nicht angelegt.

Thier 1.

Fünfter Tag: Die Wundränder beider Taschen sind mit einander verklebt. Die Taschen selbst wölben sich etwas vor und man fühlt, dass sie mit einer weichen Masse ausgefüllt sind.

Jodoform-Staphylococcentasche: enthält eine gelbe, breiige, nach Jodoform riechende Masse, die aus Jodoformkrystallen und Eiterkörperchen besteht. Coccen lassen sich nachweisen. Aus der Masse erhält man auf Gelatine eine Cultur von Staphylococcus aur. mit characteristischer goldgelber Farbe.

Staphylococcentasche: erfüllt mit einer weissen, zähen Masse, die aus Eiterkörperchen besteht. Coccen sind in ihr nachweisbar. Entwicklung derselben auf Gelatine zu einer Reincultur von Staphylococcus aureus.

Die Behandlung der Abscesse wie in dem vorigen Versuch.

Tod des Thieres am 14. Tage. Beide Wunden mit einer gelben

respective schwarzen Borke bedeckt. Darunter fehlt fast jedes Secret. Sectionsbefund negativ.

Thier 2.

Sechster Tag: Wundränder schliessen.

Jodoformstaphylococcentasche: erfüllt mit Eiter; in demselben viele Jodoformkrystalle. Coccen sind nachweisbar. Reincultur von Staphylococcus aur. aus dem Eiter mit schöner goldgelber Farbe.

Staphylococcentasche: in derselben findet sich etwas mehr Eiter wie in der Jodoformstaphylococcentasche. Coccen in demselben nachweisbar. Reincultur von Staphylococcus aureus.

Behandlung wie bei den vorigen Thieren. Da die Staphylococcentasche etwas tief und wegen ihrer geringen Oeffnung schwer zugänglich ist, so werden die Wundränder etwas abgetragen; ihre Wundfläche wird dadurch grösser wie die der andern Tasche.

Tod des Thieres am 14. Tage. Jodoform-Staphylococcenwunde: bedeckt von einem gelben Zehnpfennigstück grossen Schorf, darunter nur noch eine geringe Menge eines von Jodoformkrystallen durchsetzten Eiters.

Staphylococcenwunde: bedeckt mit einer markstückgrossen Borke; darunter keine Spur von Secret.

Versuch 22.

Eiter, welcher in einer mit Staphylococcus aur. inficirten Hauttasche eines Kaninchens entstanden ist, wird mit der zweifachen Menge Jodoform und etwas Staphylococcen-Gelatinecultur innig verrührt und in die Hauttasche eines Kaninchens gebracht. Eine andere demselben Thier angelegte Hauttasche wird mit einer Mischung von Eiter und Staphylococcen beschickt.

Sechster Tag: Wundränder schliessen. Jodoformeitertasche: in derselben eine Menge dünnflüssigen, gelben, jodoformhaltigen Eiters. Jod in demselben nicht nachweisbar. Reincultur von Staphylococcus aureus.

Eitertasche: von dickem, weissem Eiter erfüllt. Reincultur von Staphylococcus aureus.

V. Versuche mit Fäulnissbacterien.

A. Versuche im Culturglas.

In einer Reihe von Versuchen wird etwas Eiter mit der gleichen Menge Jodoform verrührt, das Gemenge mit 0,6 % Kochsalzlösung oder etwas Bouillon verdünnt und dann mittelst Impfnadel mit Fäulnissbacterien inficirt. Daneben stellt man Controlversuche ohne Beimengung von Jodoform an.

Das Resultat dieser Versuche ist Folgendes:

1) Wie die microscopische Untersuchung ergiebt, entwickeln sich

die Bacterien in dem Jodoformeiter ebenso wie im nicht jodoformirten Eiter.

2) Auf Gelatine geimpft, wachsen die jodoformirten Bacterien mit derselben Intensität und unter Entwicklung desselben penetranten Fäulnissgeruches wie die nicht jodoformirten Bacterien.

3) Trotz des Jodoformgeruches war in den mit jodoformirtem Eiter gefüllten Gläsern der Fäulnissgeruch deutlich zu erkennen.

B. Versuche im lebenden Gewebe.

Versuch 23.

Coagulirtes Blut wird mit der gleichen Menge faulender Gelatine und der zweifachen Menge Jodoform innig vermischt. Die Masse wird in eine einem Kaninchen angelegte Hauttasche gebracht. Eine andere an demselben Tier angelegte Hauttasche wird nur mit einer Mischung von coagulirtem Blut und faulender Gelatine zu gleichen Theilen beschickt.

Nach 48 Stunden: Wundränder verklebt; Hauttaschen vorgewölbt.

Jodoformirte Tasche: in derselben dünnflüssiger Eiter, in welchem Jodoformkrystalle, aber keine Bacterien nachweisbar sind. Eine Cultur lässt sich aus demselben nicht züchten.

Controltasche: in derselben eine geringe Menge einer eiterförmigen Masse; Fäulnissbacterien in ihr zahlreich nachweisbar. Auf Gelatine geimpft, wachsen dieselben in kurzer Zeit aus unter den characteristischen Fäulnisserscheinungen.

In die jodoformirte Tasche wird jetzt eine Mischung von faulender Gelatine mit der zweifachen Menge Jodoform gebracht und die Wunde dann mit Jodoform vollständig bedeckt.

In die Controltasche wird eine Mischung von 1 Theil faulender Gelatine und 2 Theilen pulverisirter Thierkohle gebracht und die Wunde mit Kohle bedeckt.

Nach 6 Tagen:

Jodoformtasche: bedeckt von einer gelben Borke; unter derselben eine gelbe, eiterförmige Masse. Fäulnissbacterien in ihr nicht mehr nachweisbar. Etwas von der Masse auf Gelatine geimpft. Dieselbe bleibt steril.

Kohlentasche: unter einer schwarzen Borke liegt eine Menge Eiter, in der viele Fäulnissbacterien nachweisbar sind. Dieselben entwickeln sich auf Gelatine unter den characteristischen Fäulnisserscheinungen.

Am 7. Tage: Tod des Thieres. Sectionsbefund negativ.

Versuch 24.

1 Theil einer Gelatinecultur von Staphylococcus aureus, 3 Theile Jodoform und 1 Theil faulender Gelatine werden innig mit einander

vermischt und in die einem Kaninchen angelegte Hauttasche gebracht. Eine andere Hauttasche an demselben Thier wird nur mit einem Gemenge der Staphylococcencultur und der faulenden Gelatine beschickt.

Nach 48 Stunden: Wundränder verklebt. Beide Taschen sind vorgewölbt.

Jodoformirte Tasche: ausgefüllt mit einer gelben, breiigen Masse, die aus Jodoformkrystallen und Eiterkörperchen besteht. Auf Gelatine wird ein Theilchen geimpft. Daraus entwickelt sich eine Reincultur von Staphylococcus aureus, aber keine Fäulnissbacterien.

Controltasche: erfüllt mit einer dicken Eitermasse. In derselben noch viele Bacterien nachweisbar. Auf Gelatine geimpft, zeigen dieselben eine rasche Entwicklung unter den characteristischen Fäulnisserscheinungen.

Die jodoformirte Tasche wird ausgefüllt mit einer Mischung von 1 Theil faulender Gelatine und 2 Theilen Jodoform.

Die Controltasche wird mit einer Mischung von 2 Theilen Kohle und 1 Theil faulender Gelatine ausgefüllt.

Beide Taschen werden ausserdem noch mit Jodoform respective Kohle vollständig bedeckt.

Thier stirbt 3 Tage darauf.

Jodoformirte Tasche: bedeckt von einer gelben Borke; ausgefüllt mit einer breiigen, aus Jodoformkrystallen und Eiterkörperchen bestehenden Masse. Bacterien in derselben nicht nachweisbar; die mit der Masse beschickte Gelatine bleibt steril.

Controltasche: unter der schwarzen Borke eine grauschwarze Masse, die aus Kohlenpartikelchen und Eiterkörperchen besteht. Bacterien in grosser Menge nachweisbar; dieselben entwickeln sich, auf Gelatine geimpft, unter lebhaften Fäulnisserscheinungen.

Sonstiger Sectionsbefund des Thieres negativ.

Versuch 25.

Faulendes Blut und die zweifache Menge Jodoform werden innig gemischt und in die einem Kaninchen angelegte Hauttasche applicirt. Faulendes Blut allein in eine andere Hauttasche desselben Thieres gebracht.

Tod des Thieres nach 22 Stunden Im Blute viele Kaninchenseptichämiebacillen.

Jodoformirte Tasche: das Jodoform liegt in derselben als breiige, etwas von Eiterkörperchen durchsetzte Masse. Bacillen in ihr nicht nachweisbar. Etwas von der Masse wird auf Gelatine geimpft. Erst nach 3 Tagen zeigen sich im Stichkanal einige graue Stellen; nach sechs Tagen sind dieselben so weit entwickelt, dass man sie dem macroscopischen Aussehen nach für Culturen von Fäulnissbacterien halten darf; der characteristische Fäulnissgeruch fehlt aber noch.

Controltasche: Nähte schliessen; in der Tasche liegt noch das eingeführte Blutcoagulum; die braun-rote Farbe desselben ist verschwunden. Fäulnissbacterien in grosser Menge in demselben nach-

weisbar. Dieselben haben, auf Gelatine geimpft, dieselbe schon nach 2 Tagen fast ganz verflüssigt unter starkem Fäulnissgeruch.

Versuch 26.

Das Blut eines eben getödteten Kaninchens wird in einem Reagenzglas offen stehen gelassen. Nach 2 Tagen enthält das Blut viele Bacterien. Ein Theilchen dieses Blutes wird mit der 3fachen Menge Jodoform vermischt und in die Hauttasche eines Kaninchens gebracht. Einem Controlthier wird nur ein entsprechend grosser Theil Blut unter die Haut gebracht. Tod des Controlthieres nach 14 Stunden; im Blute Kaninchenseptichämiebacillen. In der Hauttasche so gut wie kein Secret. Von der Innenfläche der Taschenwand wird etwas Saft abgestrichen; in ihm viele Bacillen nachweisbar. Etwas von dem Saft wird auf Gelatine geimpft. Es entwickelt sich eine Cultur, die wohl dem Aussehen nach für Kaninchenseptichämiebacillencultur gehalten werden darf. Einige Tage später kommen in derselben noch Fäulnissbacterien zur Entwicklung. Jodoformthier: Tod nach 72 Stunden, im Blute ebenfalls Kaninchenseptichämiebacillen. In der Hauttasche eine breiige, gelbe, aus Jodoform und Eiterkörperchen bestehende Masse, in welcher Bacterien nachweisbar. Die mit der Masse beschickte Gelatine bleibt vollständig steril.

VI. Versuche mit Rotzbacillen.

Versuch 27.

Von einer Rotzcultur auf Agar-Agar wird ein Theilchen mit der 3fachen Menge Jodoform vermischt und in die einem Meerschweinchen angelegte Hauttasche gebracht.

Ein anderes Meerschweinchen wird in gleicher Weise mit der Rotzcultur allein inficirt.

Während die Hauttaschen schliessen, bildet sich allmählich eine Hervorwölbung der Hauttaschen beider Thiere aus. Dieselben fühlen sich sehr hart an und sind bei Berührung den Thieren äusserst schmerzhaft.

Tod des Controlthieres nach 8 Tagen. Die Tasche ausgefüllt mit einer gelben, hauptsächlich aus Eiterkörperchen bestehenden Masse. Rotzbacillen in derselben zahlreich nachweisbar. Taschenwand hart infiltrirt. In der Leber kleine Heerde kleinzelliger Infiltration, die man wohl für beginnende Rotzknoten halten darf.

Jodoformthier: Tod nach 9 Tagen. Hauttasche erfüllt mit einer gelblich-röthlichen Masse, die aus Jodoformkrystallen und weissen Blutkörperchen besteht. In ihr werden zahlreiche Rotzbacillen und Staphylococcen nachgewiesen. Eine Cultur auf Agar-Agar wird von der Masse angelegt. Schon nach 36 Stunden im Wärmeschrank Entwicklung einer typischen Rotzcultur. Die Rotzbacillen bilden der microscopischen Untersuchung nach den Hauptbestandtheil der Cultur; daneben haben sich aber auch Staphylococcen entwickelt.

Von der Cultur wird etwas auf Kartoffeln geimpft. Auch auf diesen entsteht eine typische Kultur von Rotzbacillen. — Ein Theil der Eitermasse aus der Jodoformtasche wird auf Gelatine geimpft. Bei Zimmertemperatur entwickelt sich daraus eine Reincultur von St. aureus pyogenes.

Die Hauttaschenwand ist stark verdickt, fest infiltrirt, zum Theil in ein Granulationsgewebe verwandelt.

Die Leber ist durchsetzt von vielen miliaren gelblichen Heerden, die man sowohl dem makro- als mikroskopischen Verhalten nach als Rotzknötchen ansehen muss. Rotzbacillen können in diesen Heerden nicht nachgewiesen werden, was wohl auf die Unvollkommenheit der Untersuchungsmethode zurückzuführen ist.

Bevor wir das allgemeine Resultat aus diesen Versuchen ziehen, sei auf die Arbeiten von BEHRING und DE RUYTER über diesen Gegenstand hingewiesen. Der Erstere hatte gefunden, dass nascirender Wasserstoff im Stande sei, selbst ungelöstes Jodoform zu zersetzen, und wies ferner darauf hin, „dass die Bedingungen für die Zerlegung des Jodoforms und für seine antiseptische Wirkung da am günstigsten sind, wo in Folge von lebhaften Zersetzungsprocessen kräftige chemische Wirkungen ausgelöst werden". Dass in Wunden derartige jodoformzersetzende Stoffe entstehen können, wurde von DE RUYTER bewiesen; derselbe stellte aus Eiter Ptomaine dar, durch welche aus dem Jodoform Jod lebhaft abgespalten wurde. Auch im Eiter selbst, der mit Jodoform versetzt war, liess sich ebenfalls freies Jod nachweisen. Dennoch blieben in den DE RUYTER'schen Versuchen die im Eiter vorhandenen Staphylococcen trotz der Jodreaction lebensfähig, was durch Auswachsen derselben in Culturen bewiesen wurde.

Da nun in unseren Versuchen das Jodoform beinahe in allen Hauttaschen so von Eiterkörperchen durchsetzt war, dass es mit denselben eine breiige, eiterförmige Masse bildete, aus welcher Staphylococcen in einigen Fällen herausgezüchtet wurden, so musste hier die Jodoformwirkung eine besonders kräftige sein. Denn zu der supponirten jodabspaltenden Kraft des lebenden Gewebes und seiner Säfte kam noch die der Eiterptomaine. Aber trotz dieser günstigen Bedingungen zeigte sich, dass ein wesentlicher Einfluss auf die Entwicklung der pathogenen Microorganismen dem Jodoform nicht zugeschrieben werden kann. Die tödtliche Infection mit Milzbrand und Kaninchenseptichämie wurde durch das Mittel nicht

verhindert. Freilich starben die Jodoform-Thiere etwas später als die Control-Thiere, eine Erfahrung, die auch DE RUYTER bei ähnlichen Versuchen mit den Milzbrandbacillen beobachten konnte. Vielleicht ist dies aus einer geringen antibacteriellen Wirkung des Mittels zu erklären.

Doch muss man hierbei auch noch folgenden Umstand berücksichtigen: Die Bacillen kamen in die Tasche hinein, vertheilt in der ganzen Jodoformmenge. Die meisten Bacillen wurden also durch das Jodoform von der Berührung mit der Taschenwand zurückgehalten. Nur wenige an der Peripherie der Masse waren in der günstigen Lage, das thierische Gewebe, wenn auch nur mit einem Theile ihres Körpers, zu berühren, während wohl der grösste Theil ihres Leibes bei der Innigkeit der Mischung von Jodoformkrystallen bedeckt wurde. Da nun die Bacillen natürlich um so leichter festen Fuss im thierischen Gewebe fassen, je grösser die eindringende Masse und je inniger ihr Contact mit dem Gewebe ist, so war es natürlich, dass die Controlthiere, deren Hauttaschenwandungen mit fast allen den hineingebrachten Bacillen in inniger Berührung standen, schneller der Infection erlagen als die Thiere, welche mit den in Jodoform gewissermaassen eingebackenen Bacillen inficirt waren.

Da bei der angewandten Applicationsmethode eine, allerdings nur leichte, Blutung nicht immer vermieden werden konnte, so musste man auch an ein directes Hineingelangen der Infectionsmasse in die geöffneten Blutgefässe denken. Einer solchen von vorn herein schon unwahrscheinlichen Annahme widerspricht aber der microscopische Befund an den Hauttaschen: Die massenhafte Anwesenheit der Bacillen in dem kleinzellig infiltrirten Gewebe der inneren Wandschichten, das allmähliche Verschwinden derselben in den mehr äusseren Schichten, wo sie schliesslich nur noch in den Blutgefässen vorkommen, zeigt an, dass die Entwickelung derselben von der Hauttasche aus geschah.

Die Milzbrandbacillen ebenso wie die Kaninchenseptichämiebacillen zeigten in der Jodoformmasse trotz tagelangem Liegen in der Hauttasche bei der microscopischen Untersuchung ein normales morphologisches Verhalten. Degenerationserscheinungen, wie sie SENGER an den Milzbrandbacillen gefunden haben will, konnte ich nicht bemerken. Auch zeigte ein schnelles Auswachsen der aus der Jodoformmilzbrandmasse angelegten Culturen, dass die Milzbrandbacillen in ihrer Wachsthumsfähigkeit nichts verloren hatten.

Ebensowenig wie bei den Milzbrand- und Kaninchenseptichämiebacillen konnte das Jodoform die Infection mit Rotz verhüten. Die mit demselben behandelten Rotzbacillen zeigten in dem die Hauttasche (des an Rotz verstorbenen Thieres) erfüllenden Eiter, der auch Staphylococcen enthielt, ein normales morphologisches Verhalten; an Culturen derselben war ein verzögertes Wachsthum nicht bemerkbar.

In Bezug auf die Tuberkelbacillen konnte ich nur die Beobachtungen P. BAUMGARTEN's bestätigen. In keinem Fall vermochte das Jodoform die Tuberkelbacillen zu verhindern, in dem Gewebe festen Fuss zu fassen und locale, so wie allgemeine Tuberculose zu erzeugen. Ein gleiches Resultat erzielte später auch ROVSING[10]), der Tuberkelknötchen mit Jodoform verknetete und dann ins thierische Gewebe brachte. Einen specifischen Einfluss auf den Tuberkelbacillus hat das Jodoform also nicht; eine solche Wirkung ist allerdings von vielen Chirurgen, in neuerer Zeit namentlich auch von BRUNS und NAUWERCK[11]) dem Mittel zugeschrieben worden. Die letztgenannten Forscher stützen sich mit ihrer Annahme besonders auf die günstigen Erfolge, die sie mit dem Mittel bei Behandlung einer Reihe von tuberculösen Abscessen erzielten. Die Behandlungsmethode bestand darin, dass der Inhalt des Abscesses mittelst einer Spritze durch Aspiration möglichst vollständig entfernt wurde. Dann injicirte man je nach der Grösse des Abscesses circa 30—100 ccm einer 10% Mischung von Jodoform mit gleichen Theilen Glycerin und Alcohol. Dieses Manöver wurde in den meisten Fällen, in denen der Abscess sich wieder mit Eiter füllte, mehrmals wiederholt. Von 54 so behandelten Abscessen gelangten 40 zur Heilung. — Wie viel bei diesem Erfolge den wiederholten Entleerungen des Abscessinhaltes und der Glycerin-Alcoholmischung und wie viel dem Jodoform zuzuschreiben sei, kann man freilich aus den Mittheilungen der beiden Autoren nicht entnehmen. Ohne auf diese Frage näher einzugehen, schreiben die Autoren den Erfolg dem Jodoform zu und nehmen an, dass die Heilung durch einen direct tödtlichen Einfluss des Mittels auf die Tuberkelbacillen eingeleitet werde. Den Beweis für diese Annahme glauben sie durch die Beobachtung erbracht zu haben, dass in den Wandungen der behandelten Abscesse nur wenige oder gar keine Tuberkelbacillen gefunden wurden. Nun ist es aber eine Thatsache, dass gerade in diesen Abscessen fast immer nur wenig, häufig auch gar keine Bacillen gefunden werden. Das Fehlen oder

gar die geringe Anzahl der Bacillen auf eine Jodoformwirkung zu beziehen, erscheint demnach zweifelhaft, da man nicht weiss, wie viel Bacillen vor der Application des Mittels vorhanden waren. Ein specifischer Einfluss des Mittels auf den Tuberkelbacillus ist also durch die Beobachtungen jener Forscher nicht sicher erwiesen. Dass das Jodoform aber eigenthümlich auf das tuberculöse Gewebe wirkt, ist schon durch die von MARCHAND unter P. BAUMGARTEN's Leitung entdeckte Thatsache bekannt, dass durch das Mittel die Bildung von Riesenzellen verhindert wird, die Auswanderung der weissen Blutkörperchen aber zunimmt. Diese nachweisbare „Umstimmung" des Gewebes mag am Ende zur Heilung beitragen, und vielleicht lassen sich auf diesem Wege die Heilerfolge erklären, welche die Chirurgen von dem Jodoform bei tuberculösen Affectionen gesehen haben.

Die Versuche mit dem Staphylococcus aureus zeigten, dass das Jodoform die Abscessbildung durch denselben nicht verhindern kann. Zu demselben Resultat kam später LÜBBERT, der ähnliche Hauttaschen-Versuche mit Staphylococcus und Jodoform wie ich anstellte. Es trat im Allgemeinen die Eiterung in gleicher Ausdehnung ein in den mit jodoformirten, wie in den mit reinen Staphylococcen beschickten Hauttaschen. Ja selbst in Hauttaschen, die mit anderen Bacterien und Jodoform inficirt waren, entwickelte sich Eiterung durch eine zufällige Anwesenheit von Staphylococcus. So liessen sich z. B. aus dem Inhalt der Jodoformhauttaschen in Versuch 19, 15, 16, 27, 5 Culturen von diesem Microorganismus züchten. Ebenso entwickelten sich in einigen, nur allein mit Jodoform beschickten Hauttaschen Abscesse, in denen Coccen nachweisbar waren, als Zeichen dafür, dass das Jodoform nicht einmal der zufälligen Infection mit pyogenen Coccen vorzubeugen im Stande ist; dass die jodoformirten Coccen weder ihre Lebensfähigkeit, noch ihr Fortpflanzungsvermögen verloren hatten, zeigten die Culturen, welche aus dem von ihnen erzeugten Eiter gezüchtet wurden. Die characteristische goldgelbe Farbe trat in allen Fällen auf. Ein Fehlen oder eine Abschwächung derselben, wie DE RUYTER in seinen Culturglasversuchen mit Jodoform bewirkt zu haben meint, konnte ich nicht beobachten. Auch die Behandlung der Abscesse mit Jodoform sprach im Vergleich zu den mit pulverisirter Thierkohle behandelten nicht gerade für eine besondere Wirksamkeit des Mittels. In den meisten Fällen allerdings war der Eiter in den Jodoformtaschen etwas dünnflüssiger wie in den Kohlentaschen.

Eine bemerkenswerthe Wirksamkeit des Jodoformpulvers auf pathogene Microorganismen konnte ich in allen diesen Versuchen nicht beobachten. Eine grössere antibacterielle sah DE RUYTER von Lösungen des Jodoformes in Alkohol und Aether. Da man dabei aber nicht weiss, wie viel von dem günstigen Erfolge auf Rechnung der beiden letztgenannten Mittel kommt, so kann man auf die dabei betheiligte Wirksamkeit des Jodoforms keinen Schluss ziehen.

Zu einem eigenthümlichen Resultat kam ich in Bezug auf die Wirksamkeit des Mittels gegenüber den Fäulnissbacterien. Während nämlich in Culturglasversuchen mit faulendem Eiter diese Bacterien in ihrer Lebensfähigkeit keineswegs gestört wurden, so verschwanden dieselben in den Jodoformtaschen sehr bald, während sie in den Controltaschen sowohl microscopisch nachweisbar waren, als auch ihre sonstigen Eigenschaften, wie Culturversuche ergaben, bewahrt hatten. Dieser Gegensatz zwischen den Culturglas- und Hauttaschenversuchen findet seine Erklärung hauptsächlich darin, dass im Culturglase die Ernährungsverhältnisse für die Fäulnissbacterien bessere waren als in den Hauttaschen, wo ausserdem auch das lebende Gewebe vielleicht einen direct schädlichen Einfluss auf dieselben ausüben konnte. Jedenfalls ist es eine bekannte Thatsache, dass Fäulnissbacterien im Thierkörper sehr leicht untergehen. Bei dieser geringen Widerstandsfähigkeit der Fäulnissbacterien innerhalb des lebenden Körpers wird natürlich schon eine geringe antibacterielle Kraft genügen, um sie zu zerstören. Ist dieser Umstand schon ausreichend, um den Widerspruch, in dem sich die Resultate der Culturglas- und Thierversuche befinden, zu erklären, so bildet er auch ein Moment zur Erläuterung der Beobachtung, dass die Fäulnissbacterien in Hauttaschen dem Jodoform unterliegen, nicht aber die pathogenen Microorganismen, die im thierischen Gewebe selbst ihren besten Nährboden finden. Hierzu kommt noch Folgendes: Nach den Beobachtungen von BEHRING und DE RUYTER müssen wir den Ptomainen und auch andern bei der Entwicklung von Bacterien entstehenden Zersetzungsproducten einen wesentlichen Einfluss auf die etwaige Wirksamkeit des Jodoforms zuschreiben. Da nun aber diese Zersetzungsproducte bei den einzelnen Bacterienarten verschieden sind, der letzteren jodabspaltende Kraft dadurch natürlich differirt, so wird auch die etwaige Wirksamkeit des Jodoforms bei den verschiedenen Arten nicht die gleiche sein können. Nun geht aber die Entwicklung der Fäulnissbacterien unter den lebhaftesten Zersetzungsprocessen einher,

und man darf annehmen, dass unter der grossen Zahl von chemischen Verbindungen, die dabei entstehen, um so eher solche dabei sind, welche das Jodoform zerlegen können. Vom nascirenden Wasserstoff z. B., der ja auch bei der Fäulniss entsteht, ist dies durch Behring direct nachgewiesen. Es ist also kein Wunder, wenn diese, wie oben schon erwähnt, sehr hinfälligen, in dem lebenden Gewebe ihren Nährboden nicht findenden Bacterien dem durch ihre eigenen Zersetzungsproducte in relativ grosser Menge entfesselten Jode erliegen, während die widerstandsfähigen, nur von einer geringen Quantität Jod beeinflussten pathogenen Microorganismen am Leben bleiben. Diese deletäre Wirksamkeit des Jodoforms auf Fäulnisbakterien steht im vollen Einklange mit seinem gerade so sehr gerühmten Heilerfolge bei jauchenden Geschwüren und bei Operationswunden am Munde, After und der Vagina, also an Orten, die leicht durch Fäulnissbacterien verunreinigt werden können. Da die Fäulnissbacterien Saprophyten sind, so darf man wohl dem Jodoform, weil dasselbe bei seiner erwiesenen Unwirksamkeit gegen die pathogenen, im Gewebe lebenden Microorganismen ein Antiparasiticum nicht genannt werden kann, den Namen eines Antisaprophyticums vindiciren. Von Interesse ist auch noch die Frage, ob bei Anwesenheit von Fäulnissbacterien die antibacterielle Wirksamkeit des Jodoforms sich auch auf andere Microorganismen erstreckt. In Bezug hierauf finden sich in unserer Arbeit zwei Versuche. In dem einen (Versuch 24), wo wir Staphylococcus, Fäulnissbacterien und Jodoform vermischt in eine Hauttasche gebracht hatten, waren die Fäulnissbacterien abgetödtet, während der Staphylococcus seine Lebensfähigkeit vollständig bewahrt hatte. Ebenso wurde in Versuch 26, wo eine Hauttasche mit faulendem, Kaninchenseptichämiebacillen enthaltendem Blut beschickt worden war, die Infection mit Kaninchenseptichämie nicht verhindert. In der Hauttasche allerdings hatten sowohl Fäulnis- als auch Kaninchenseptichämiebacillen ihre Lebensfähigkeit verloren, während in der Controltasche die Fäulnissbacterien sicher und vielleicht auch die Kaninchenseptichämiebacillen lebensfähig geblieben waren. Abgesehen von diesem letzteren Umstand, der wegen des bedeutend längern Verbleibens der Bacillen in der Jodoformtasche sehr zweideutig ist, konnte auch trotz Anwesenheit der Fäulnissbacterien eine wesentliche, die Infection verhindernde, antibacterielle Wirksamkeit des Jodoforms auf pathogene Microorganismen nicht bemerkt werden.

Der practischen Chirurgie erwächst also hieraus der Hinweis,

dass der Gefahr der Infection mit specifisch pathogenen Mikroorganismen durch Behandlung fauliger Wunden mit Jodoform nicht vorgebeugt wird. Dagegen wird allerdings einer Intoxication des Körpers mit solublen, fauligen Stoffen wegen der antisaprophytischen Wirkung des Mittels begegnet werden können. Mit anderen Worten: Die septische Intoxication kann verhütet werden, die septische Infection aber nicht.

Litteratur.

1) Mikulicz, Langenbeck's Arch. f. klin. Chirurgie. Bd. XXVII, H. I. 1881.
2) Lübbert, A., Biologische Spaltpilzuntersuchung. Der Staphylococcus pyogenes aureus und der Osteomyelitiscoccus. Würzburg 1886. Stahel.
3) Chr. Heyn und Thorkild Roosing, Fortschritte d. Medicin. Bd. 5. 1887. No. 2.
4) Binz, Archiv f. experiment. Path. u. Pharm. 1878. Bd. VIII.
5) Marchand, E., Ueber die Bildungsweise der Riesenzellen um Fremdkörper und den Einfluss des Jodoforms hierauf. Dissert. inaug. Königsberg 1883 (Leupold) und Virchow's Archiv, Bd. XCIII.
6) Baumgarten, P., Ueber das Jodoform als Antiparasiticum. Berliner klinische Wochenschrift 1887, No. 20.
7) Behring, Ueber Jodoform und Acetylen. Deutsche medicinische Wochenschrift 1887. No. 20.
8) de Ruyter, G., Zur Jodoformfrage. Arch. f. klin. Chir. Bd. XXV. 1887. Heft 4/5.
9) Senger, Deutsche medicinische Wochenschrift 18. 1887. p. 338.
10) Thorkild Rovsing, Fortschritte der Medicin. 1887. No. 9.
11) Lübbert, A., Ueber das Verhalten von Jodoform zum Staphylococcus aureus. Fortschritte der Medicin. 1887. No. 11.
12) Bruns, P., Ueber die antituberculöse Wirkung des Jodoform. Therapeut. Mtshefte. 1887. p. 161—168.

X.

Untersuchungen über die histologischen Vorgänge und das Verhalten des Blutes in doppelt unterbundenen Gefässen.

Von

Dr. Georg Böttcher.

Aus dem pathologischen Institut zu Königsberg i. Pr.

Die histologischen Processe, welche sich an der Ligaturstelle eines unterbundenen Gefässes abspielen und in dem narbigen Verschluss des Lumens ihr Ende erreichen, sind seit einer langen Reihe von Jahren von zahlreichen Forschern mehr oder weniger eingehend studirt worden. Die Vieldeutigkeit der Bilder, welche sich bei der Untersuchung dieser Vorgänge dem beobachtenden Auge darbieten, lässt es wohl erklärlich erscheinen, dass nicht nur im Laufe der Zeit die Anschauungen sehr gewechselt haben, sondern auch bis heute in einigen wichtigen Punkten noch keine vollkommene Einigkeit herrscht. Dass der Thrombus, von dem man ja früher annahm, dass er eine regelmässige Folge einer Gefässunterbindung sei, eine durchaus passive Rolle spiele, ist schon lange nicht mehr zweifelhaft, zumal seit BAUMGARTEN entdeckte, dass die Thrombosirung bei aseptischer Wundheilung gar nicht zu Stande kommt. In zwei anderen Punkten hingegen ist die genauere Abstammung des Narbengewebes, welches den definitiven Verschluss des Gefässlumens an der Ligaturstelle besorgt, noch nicht einspruchslos sichergestellt. Einmal nämlich ist es noch immer Streitfrage, ob und inwieweit eingewanderte Leukocyten sich an dem Aufbau des neuen Bindegewebes betheiligen, ferner steht auch die Anschauung, dass die Gefässendothelien in Folge des durch die Ligatur ausgeübten Reizes in active Proliferation gerathen und zum Verschluss der Gefässe resp. einer Verdickung der Gefässwand mitwirken, nicht unangefochten da. Eine möglichst bestimmte Beantwortung dieser zweiten Frage sollte den Gegenstand der vorliegenden Arbeit bilden. Es mag daher auch aus der reichhaltigen Literatur nur dasjenige herausgehoben werden, was zu der Rolle der Endothelien in näherer Beziehung steht. Der erste, welcher behauptete, dass auch das Gefässendothel an der Bildung der Narbe sich activ betheilige, war COHN (1860). Später

sind es dann vor allen WALDEYER und bald darauf auch THIERSCH, welche die Anschauung vertreten, dass dem Gefässendothel eine bedeutende Proliferationsfähigkeit innewohne. Nach THIERSCH sollte schon in einigen Stunden eine erhebliche Wucherung desselben nachweisbar sein. Den Angaben der bisher genannten Forscher konnte jedoch keine entscheidende Bedeutung beigelegt werden; denn ihre Methoden waren nicht genau genug, vor allem aber existirte damals die ganze Lehre von der Emigrationsfähigkeit und gewebsbildenden Thätigkeit der Leukocyten noch nicht. Eine wirklich umfassende und klare Darstellung der Verhältnisse findet sich erst in zwei fast gleichzeitig erscheinenden Arbeiten. Die eine, grössere, war die von BAUMGARTEN: „Ueber die sogenannte Organisation des Thrombus", Leipzig 1877. Die andere stammt von RIEDEL; sie ist betitelt: „Ueber die Entwickelung der Narbe im Blutgefäss nach der Unterbindung." — BAUMGARTEN kam zu dem Resultate, dass wesentlich zwei Processe es sind, welche die Obliteration des Gefässes an der Unterbindungsstelle besorgen:

„1) eine Wucherung des Gefässendothels,

2) eine von der Unterbindungsstelle her in das offene Gefässlumen und durch seitliche Rissstellen (ev. auch durch die unverletzte Gefässwand) eindringende entzündliche Wucherung der Gefässwand und des umliegenden Gewebes."

Wenngleich nun in Bezug auf die Rolle des Endothels die Anschauung RIEDEL's, dessen Arbeit nach BAUMGARTEN's vorläufiger Mittheilung, wenn auch früher als dessen Hauptarbeit erschien, mit der BAUMGARTEN's im ganzen übereinstimmt, so können doch seine Resultate hinsichtlich ihrer Beweiskraft denen des letztgenannten Forschers nicht völlig gleichgestellt werden. Denn von dem Eindringen von Granulationsgewebe von der Ligaturstelle aus, welches eine Verwechselungsmöglichkeit involvirt, giebt er nichts an; auch zieht er die Möglichkeit, dass die Zellen, welche er für Endothelproducte erklärt, von eingedrungenen Wanderzellen herstammen könnten, zu wenig in Rechnung.

Zu einer ganz anderen Ansicht nun als BAUMGARTEN und RIEDEL gelangte SENFTLEBEN auf Grund einer Reihe von Versuchen, die er unter COHNHEIM's Leitung anstellte. Er brachte doppelt unterbundene Gefässstücke, also ein vollkommen abgestorbenes Material, in die Bauchhöhle von Thieren und fand, wenn er sie nach einiger Zeit wieder herausnahm, das Lumen mit Gewebe angefüllt. Lebensfähige Endothelien waren nicht vorhanden,

wovon anders sollte das Gewebe herstammen als von eingewanderten Rundzellen? Hatte also BAUMGARTEN immer wieder betont, dass seiner Ansicht nach auch nicht ein einziger zwingender Beweis für die gewebsbildende Thätigkeit der Leukocyten beigebracht sei, während er eine solche für die Gefässendothelien als sicher erwiesen annahm, so behauptete SENFTLEBEN nicht nur, dass unter ganz besonderen Verhältnissen die Wanderzellen allein die Gewebsbildung übernehmen könnten, sondern glaubte, dass auch intra vitam dieser Modus der gewöhnliche sei.

BAUMGARTEN wiederholte nun die Versuche SENFTLEBEN's. Er fand in den todten Gefässstücken nach zwölftägigem Aufenthalt in der Bauchhöhle nichts von Gewebe; hatte er sie noch länger liegen lassen, so fanden sich in einigen Fällen in der That Zellenmassen im Lumen vor. Hier aber zeigte sich die schmale adventitielle Gewebsbrücke, welche nach der Rupturirung von Intima und Media allein das Innere des Gefässes abschloss, in ein junges Granulationsgewebe umgewandelt, und es stand der Annahme nichts im Wege, dass dieses, in das Lumen hineinwuchernd, die Bilder, die SENFTLEBEN gesehen, hervorgerufen habe. Eine nochmalige Revision und Nachahmung der SENFTLEBEN'schen Versuche wurde dann von BURDACH auf Anregung E. NEUMANN's vorgenommen. BURDACH nun wies ausser der bereits von BAUMGARTEN hervorgehobenen noch eine andere Fehlerquelle nach, die auch für diejenigen Fälle, in denen sich schon nach kurzem Verweilen in der Bauchhöhle Zellmassen im todten Gefässstücke vorfanden, eine andere Erklärung als die SENFTLEBEN'sche gestattete. Er zeigte nämlich, dass, wenn man die Gefässstücke nicht sehr sorgfältig auswählt, es leicht vorkommen könne, dass kleine Seitenzweige, beim Herausschneiden eröffnet, einer von aussen her eindringenden Gewebswucherung eine bequeme Eingangspforte gewährten.

Was die Endothelfrage anbetrifft, so bewiesen ja hier die Resultate SENFTLEBEN's gar nichts gegen die Anschauungen BAUMGARTEN's und RIEDEL's. Wenn das Endothel unter solchen Verhältnissen, die seine Thätigkeit ausschlossen, die ganze Gewebsbildung anderen Elementen, seien es nun Wanderzellen, sei es von aussen vordringendes Granulationsgewebe, überliess, so brauchte es doch deshalb nicht auch am lebenden Gefässe auf seinen Antheil zu verzichten. Es schien nun aber doch wünschenswerth, einen neuen positiven Beweis dafür beizubringen, dass in der That am lebenden Gefässe in Folge der Ligatur das Endothel proliferirt. Die Lehre

von der Zellvermehrung durch Karyokinese bot hierzu eine gute, bisher noch nicht benutzte Handhabe. Wucherte das Endothel, so musste es bei Anwendung der hierzu geeigneten Methoden gelingen, Kerntheilungsfiguren in demselben aufzufinden. Letzteres war der Zweck der Versuche, die ich im Wintersemester 1885/86 auf Anregung des Herrn Professor BAUMGARTEN unternahm.

Wiederum erschien die Carotis des Kaninchens als das geeignetste Object. Denn das Endothel vertritt hier, wie das BAUMGARTEN in seiner Arbeit hervorgehoben hat, die ganze Intima und setzt sich durch die Lamina elastica interna scharf gegen die Media ab. Wenn jeder Einwurf ausgeschlossen werden sollte, so musste eine Karyomitose gefunden werden, die, der Lamina elastica dicht anliegend, einer Stelle des Gefässes angehörte, welche noch eine einfache Endothellage und keine Leukocyteninfiltration zeigte. Denn alsdann konnte die Kerntheilungsfigur, das sicherste Zeichen der beginnenden Proliferation, nur von einer Endothelzelle hergeleitet werden.

Die Versuche wurden in folgender Weise angestellt. Einem Kaninchen wurden beide Carotiden doppelt unterbunden. Nach einigen Tagen wurden dieselben wiederum freigelegt. Indem dann je eine centrale und eine periphere weitere Ligatur die Verblutung verhüteten, wurden die abgeschnürten Partieen der beiden Gefässe so schnell als möglich herausgeschnitten und sofort in die bereit gestellte Fixationsflüssigkeit gebracht. Das eine Arterienstück kam in 0,2-procentige Chromsäure, das andere in die FLEMMING'sche Mischung von Osmiumsäure, Chromsäure und Eisessig. Nachdem die Präparate hierin 24—48 Stunden gelegen hatten und sodann gewässert und in Alkohol nachgehärtet worden waren, wurden sie in Querschnitte zerlegt. Zur Färbung diente für die Chromsäurepräparate Bismarckbraun, für die durch FLEMMING'sche Mischung fixirten die gleichfalls von diesem Forscher angegebene Safraninlösung.

Bei dem ersten Versuch blieb die Ligatur zehn Tage lang liegen, dann wurde das Kaninchen chloroformirt und die Herausnahme der Präparate in der eben beschriebenen Weise vorgenommen. Die rechte Carotis zeigte sich durch entzündliche Bindegewebswucherungen etwas mit der Umgebung verwachsen, die linke hingegen war ganz leicht zu isoliren.

Das Chromsäurepräparat kam zunächst zur Untersuchung. Die aus der Mitte stammenden Schnitte zeigten deutlich, dass das Endothel

in dieser Gegend seine normale Beschaffenheit durchaus bewahrt hatte. Dies änderte sich jedoch, sobald man sich der Ligaturstelle näherte. Hier vertraten zunächst einzelne grosse, cubische Zellen die Endothelien, endlich, ganz nahe den Unterbindungsfäden, war hie und da an Stelle der einfachen Endothellage eine zwei- bis mehrfache Schicht von epitheloiden Zellen mit grossen, ovalen, bläschenförmigen Kernen getreten.

In diesen Zellenansammlungen liessen sich nun einige Kerntheilungsfiguren, meist in Gestalt einfacher Sterne, nachweisen. Nach längerem Suchen gelang es dann auch, einen Befund festzustellen, der allen oben selbstgestellten Ansprüchen genügte und daher als beweiskräftig betrachtet werden musste. Dicht an der Lamina elastica interna lag eine Kerntheilungsfigur, im Stadium der Sonderung in polare Halbtheile. Das Endothel in der Umgebung war zwar gequollen, aber noch nicht durch eine mehrfache Zellenschicht ersetzt. Eine Leukocyteninfiltration der Gefässwand, die auf die Möglichkeit hätte hinweisen können, dass die Theilungsfigur einer Wanderzelle angehöre, fehlte vollständig.

So blieb denn für das geschilderte Bild keine andere Erklärung übrig als die, dass es sich hier um eine beginnende Proliferation handle und man konnte nun auch die auf anderen Schnitten beobachteten Zellvermehrungen innerhalb der Lamina elastica und die anderen Kerntheilungsfiguren auf dieselbe Quelle zurückführen, um so mehr, als eine etwaige Abstammung aus Wanderzellen durch die Abwesenheit leukocytärer Gebilde an den betreffenden Stellen auszuschliessen war.

Gleichzeitig mit der Beobachtung des Endothels war nun auch das Verhalten des durch die Ligaturen abgesperrten Blutes sowie auch das adventitielle und perivasculäre Bindegewebe näher ins Auge gefasst worden. Das Blut war zwar geronnen, seine Elemente jedoch so wohl erhalten, dass an die Auffassung, es handele sich hier um einen Ligaturthrombus, nicht wohl ernstlich gedacht werden konnte. Viel näher lag es, die Coagulation als eine Wirkung der Fixationsflüssigkeit zu betrachten. Die Conturen der einzelnen rothen Blutkörperchen waren deutlich, vielleicht erschienen sie nicht so scharf wie in normalem Blute. Die Leukocyten nahmen nicht so starke Kernfärbung an als die ausserhalb des Gefässes im Gewebe befindlichen Wanderzellen. An vielen Stellen war die Chromsäuregerinnung in eigenthümlicher, schwer zu beschreibender alveolärer Form erfolgt. Gewöhnlich waren innerhalb solcher Bezirke die

Blutelemente stärker verändert, zuweilen bis zum Zerfalle. Besonders oft konnte dieses Aussehen des (durch die Chromsäure) coagulirten Blutes in der Umgebung von Endothelwucherungen beobachtet werden; doch kam es auch unabhängig von letzteren vor. Eine genügende Erklärung für dieses Verhalten liess sich nicht finden, jedenfalls aber durfte nicht angenommen werden, dass es sich nur um eine besondere Wirkung der Chromsäure auf das an sich gänzlich unverändert gebliebene Blut handle. Das bewies folgender später ausgeführter Versuch: Eine Carotis wurde doppelt unterbunden und das so abgeschnürte Stück sofort schnell herausgeschnitten und in Chromsäure geworfen. Die Untersuchung ergab ein einfaches Festwerden des Blutes unter vollständiger Erhaltung der Form aller Blutelemente.

Von Interesse war noch ein anderer Befund, der auch in den späteren Experimenten immer wieder bestätigt werden konnte. Oft nämlich bemerkte man mitten in dem Blutcoagulum Zellen von deutlich epitheloidem Charakter. Dieselben lagen bald in kleinen Gruppen bei einander, so dass man hätte meinen können, sie gehörten einem Wucherungszapfen des Endothels an, dessen Verbindung mit der Wand durch den Schnitt nicht getroffen worden war, bald aber waren sie vollständig vereinzelt und liessen eine solche Erklärung nicht zu. Aehnliches hat bereits Baumgarten bei seinen Untersuchungen gesehen. Er weist (S. 99) auf die Möglichkeit hin, dass von der wandständigen Wucherungszone sich einzelne amöboide Elemente loslösen und in der (ev. vorhandenen) Thrombenmasse ihre Entwickelung zu fertigen Bindegewebszellen durchmachen könnten. Diese Erklärung scheint in der That die plausibelste zu sein. Dass sich nun solche freie epitheloide Gebilde auch innerhalb eines Blutes vorfanden, das intra vitam wohl sicher flüssig war und nur in Folge einer chemischen Einwirkung erstarrte, beweist, dass ein solches Vordringen von Elementen der Endothelwucherung auch in die flüssige Blutmasse hinein erfolgen kann. Der mehrmalige Nachweis von Kerntheilungsfiguren dient zum Belege, dass die Loslösung der Zellen gerade während des Actus der Zelltheilung und durch denselben vor sich geht[1]).

1) Prof. Baumgarten theilte mir mit, dass er eine solche Ablösung proliferirender Gefässendothelien von der Gefässwand auch in Gefässen mit circulirendem Blute gesehen und in seiner Arbeit über die Histogenese des tuberculösen Processes beschrieben habe.

Ausser den eben besprochenen epitheloiden Zellen waren von fremdartigen Gebilden noch Fettkörnchenkugeln häufig im Blute vorhanden. Besonders deutlich traten dieselben bei den Präparaten hervor, welche mit der FLEMMING'schen Mischung behandelt worden waren. Denn hier hatte die in letzterer enthaltene Osmiumsäure sie schwarz gefärbt. Ob es sich um fettig degenerirte und losgestossene Endothelien handelte oder um verfettete Leukocyten, liess sich an den Schnittpräparaten nicht sicher entscheiden.

Das adventitielle und perivasculäre Bindegewebe zeigte ähnlich wie das Endothel nicht an allen Stellen des Unterbindungsbezirkes das gleiche Verhalten. Auffallend gering war die Alteration in der Mitte zwischen den beiden Ligaturstellen trotz des immerhin doch ziemlich bedeutenden Eingriffes der Isolation des Gefässes von seiner Umgebung. Eine bemerkenswerthe Rundzelleninfiltration war kaum vorhanden. In weit grösserer Anzahl fanden sich Zellen von epitheloidem Charakter, bald in Gruppen, bald mehr verstreut, und als sicheres Zeichen zelliger Proliferation grosse, helle Zellen mit Karyomitosen. Ein ganz anderes Bild bot sich dem Auge bei Betrachtung derjenigen Schnitte dar, welche die in nächster Nähe der Ligaturstellen gelegenen Partieen der Arterie getroffen hatten. Hier wurden die schmalen, länglichen Kerne der fixen Bindegewebszellen immer spärlicher, dagegen bildeten die epitheloiden Zellen grosse Haufen, und auch von lymphoiden Elementen war das Gewebe stark durchsetzt. Bildete dieser Zustand den Uebergang zum Granulationsgewebe, so hatte sich die Umwandlung in letzteres in der unmittelbarsten Umgebung der Unterbindungsfäden vollständig vollzogen. Auffallend war an diesem Granulationsgewebe der ausserordentlich grosse Reichthum desselben an epitheloiden Elementen und es mag hier kurz hervorgehoben werden, in welcher Weise sich dieselben von den Rundzellen unterschieden. Dabei muss denn gleich bemerkt werden, dass Uebergänge von einer Zellform zur anderen sich nicht finden liessen, sondern beide stets gut von einander zu trennen waren, sobald nur der zu untersuchende Schnitt die nöthige Feinheit hatte, um alle Details zur deutlichen Anschauung bringen zu können. Die Kerne der Rundzellen waren stets vollkommen kreisrund, sie hatten sich ebenso regelmässig mit dem zur Tinction verwendeten Farbstoff ausserordentlich stark imprägnirt, und zwar war die Färbung immer so gleichmässig, dass eine Differenzirung der verschiedenen Kernbestandtheile nicht sichtbar war. Als ganz andere Gebilde stellten sich die Kerne der epitheloiden Zellen dar. Sie

trugen in exquisiter Weise den sogenannten bläschenförmigen Charakter. Bei ihnen hatte der Farbstoff in der ganzen Kernsubstanz nur eine blasse Tinction hervorgerufen, um so schärfer hoben sich gegen die erstere die Kernmembran und die Kernkörperchen ab, deren Färbung mindestens so stark wie die der Leukocytenkerne wurde. — Die Epitheloidzellen des adventitiellen Bindegewebes aus lymphoiden Zellen abzuleiten, ist nach diesen Beobachtungen der scharfen histologischen Differenzirung beider Zellformen sowie des Mangels an wirklichen Uebergangsformen zwischen beiden nicht statthaft. Viel besser stimmen die Befunde zu der Annahme, dass die epitheloiden Zellen aus der Umwandlung und Vermehrung der fixen Bindegewebszellen hervorgehen. Aus den Wanderzellen könnte man sie überhaupt nur durch Umwandlung ableiten, denn eine Vermehrung der Wanderzellen innerhalb des Gewebes ist ausser in Lymphdrüsen weder von Andern irgend sicher durch Beobachtung von Kerntheilungsfiguren nachgewiesen noch konnte bei meinen Untersuchungen etwas derartiges bemerkt werden. Nimmt man hingegen an, dass die Epitheloidzellen aus den fixen Zellen hervorgehen und sich dann durch Kerntheilung vermehren, bis der Proliferationsprocess sein Ende erreicht, so stimmen hiermit alle Befunde überein. Die Kerne der fixen Zellen zeigen kaum andere Unterschiede von denen der Epitheloidzellen als eine schmälere Form, es bedarf nur einer geringen Vergrösserung des Kernes und einer Blähung und Granulirung des Zellleibes, um eine fixe Zelle zur epitheloiden werden zu lassen.

So lehrte also auch die Betrachtung des perivasculären Gewebes nur die fixen Gewebszellen als die proliferirenden Elemente erkennen.

Nach dem Chromsäurepräparat kam das mit Flemming'scher Mischung behandelte zur Untersuchung. Wie bereits bemerkt wurde, diente hier die Flemming'sche Safraninlösung zur Färbung. Wie nach der geringen makroskopischen Reaction im umliegenden Gewebe bereits zu erwarten gewesen, war hier auch im Innern des Gefässes die Proliferation unbedeutender, und es gelang in der Endothelwucherung, welche überhaupt nur ganz nahe den Ligaturen zu Stande gekommen war, nicht, Kerntheilungsfiguren aufzufinden. Letztere waren hingegen in dem die Unterbindungsstelle umgebenden Granulationsgewebe reichlich vorhanden. Dieses, das adventitielle Bindegewebe sowie die durch die Unterbindung abgesperrte Blutmasse lieferten im wesentlichen dieselben Bilder wie am Chrom-

säurepräparat. Doch war das histologische Bild im ganzen weit weniger klar und deutlich. Dies war einmal die Folge der weitgehenden Entfärbung durch den salzsauren Alkohol, sodann aber auch einer stärkeren Schrumpfung der Gewebselemente, die die FLEMMING'sche Fixationsflüssigkeit gegenüber der dünnen Chromsäurelösung bedingt. Es dürfte demnach die erstere der letzteren nur bei solchen histologischen Detailuntersuchungen vorzuziehen sein, bei denen es hauptsächlich auf den Nachweis von Karyomitosen überhaupt ankommt.

Die Ergebnisse dieses ersten Versuches wurden ausführlich beschrieben, um Wiederholungen zu vermeiden, weil das meiste, was hier beobachtet werden konnte, sich immer wieder bestätigte. Es muss hervorgehoben werden, dass bei sehr vorsichtigem und streng aseptischem Vorgehen der Reiz ein so geringer sein kann, dass eine Proliferation seitens des Endothels fast vollständig ausbleibt und das umliegende Gewebe die Vernarbung so gut wie allein besorgt. In einem Versuche, in dem die beiden genannten Bedingungen zutrafen, und dazu noch die Ligaturfäden nicht so fest als gewöhnlich zugezogen worden waren, war nach 10 Tagen an keinem der beiden Enden eine Endothelwucherung nachweisbar. Mit Ausnahme solcher einzelner Abweichungen hatten die weiteren Versuche nicht viel neues gebracht, als eine Arbeit von E. PICK aus Prag erschien, welche genau denselben Gegenstand wie die vorliegende behandelt. PICK lehnt sich an die Arbeit BAUMGARTEN'S „Ueber die sogenannte Organisation des Thrombus" an und will die seinige gewissermaassen als eine Ergänzung der genannten BAUMGARTEN'schen betrachtet wissen. Seine Resultate, durch zahlreiche Belege gestützt, stimmen so gut mit den meinigen überein, dass ich mich für berechtigt hielt, die Frage nach der Betheiligung des Endothels an der Narbenbildung im unterbundenen Gefässe als entschieden anzusehen. Ich brach daher die zum Zweck der Beantwortung derselben begonnene Versuchsreihe etwas früher ab, als dies ohne die Dazwischenkunft der PICK'schen Arbeit geschehen wäre, und wandte meine Aufmerksamkeit einigen anderen sich an das Hauptthema anknüpfenden Punkten zu.

Zuvörderst unternahm ich es auf Anrathen von Herrn Prof. BAUMGARTEN, an der Hand einiger besonderer Versuche das Verhalten der zwischen zwei Ligaturen in dem so abgesperrten Gefässstücke eingeschlossenen Blutmasse näher zu prüfen.

Eine lange Zeit hindurch hatte die Anschauung gegolten, eine

Gefässligatur erzeuge stets in ihrem Bezirke eine Gerinnung, den sogen. Ligaturthrombus. Dieser entwickele dann aus sich heraus neues Gewebe, er organisire sich und helfe so das Gefässlumen durch eine Narbenbildung zu verschliessen. Als man dann zu der Ueberzeugung gelangte, dass ein Blutcoagulum als etwas Todtes zu betrachten sei und an vielen Stellen der Vernarbung eher hindernd in den Weg trete als sie befördere, so blieb man zwar dabei, dass der Ligaturthrombus sich jedesmal bilde, man nahm aber an, dass er von dem durch die entzündliche Reaction der Umgebung gelieferten neuen Gewebe durchwachsen und allmählich resorbirt werde. Im Jahre 1877 nun constatirte BAUMGARTEN, dass bei Vornahme einer Gefässunterbindung unter aseptischen Cautelen eine Gerinnung gewöhnlich gar nicht zu Stande käme, sondern das Blut in flüssigem Zustande allmählich Hand in Hand mit dem Fortschreiten der Obliteration resorbirt würde. Damit war zugleich die Anschauung widerlegt, dass eine Stagnation des Blutes für sich genügt, um eine Gerinnung desselben hervorzurufen. Diese Beobachtung BAUMGARTEN's hat jedoch in den Lehrbüchern noch nicht in genügender Weise Eingang gefunden. Die 1886ger Auflage des viel gebrauchten ZIEGLER'schen Lehrbuches erwähnt sie nicht[1]), und auch in der elften Auflage der BILLROTH'schen „Allgemeinen Chirurgie" findet sich noch die Angabe, dass eine Ligatur für gewöhnlich eine Thrombose bewirke. So wollte ich denn noch einmal die Angabe BAUMGARTEN's revidiren und, wenn ich das Blut flüssig vorfand, sogleich eine mikroskopische Untersuchung desselben vornehmen, um etwaige Veränderungen, die als Folge der Stagnation mit den Formbestandtheilen des Blutes vor sich gegangen sein könnten, zu constatiren.

Beim ersten Versuche wurde 15 Tage nach der Ausführung der doppelten Unterbindung die Arterie, wiederum die Carotis eines Kaninchens, auf möglichst unblutige Weise freigelegt und dann das zwischen beiden Ligaturen gelegene Stück mit einer feinen Scheere eingeschnitten. Es entleerte sich ein Tropfen vollkommen flüssigen Blutes, der sofort mit einem Deckgläschen aufgefangen und unter das Mikroskop gebracht wurde. Das Präparat wurde dann noch gänzlich herausgeschnitten, und man konnte sich bei völliger Er-

1) In der erst nach Ausführung dieser Untersuchungen erschienenen 1887ger Auflage des genannten Lehrbuches ist jedoch die Entdeckung BAUMGARTEN's berücksichtigt.

öffnung des abgebundenen Gefässstückes überzeugen, dass auch ganz nahe der Unterbindungsstelle durchaus nichts von Thrombosirung zu Stande gekommen war. Die mikroskopische Untersuchung des Blutes liess an den rothen Blutkörperchen keine deutlichen Veränderungen erkennen, dahingegen waren die Leukocyten in fettiger Degeneration begriffen. Auch einige epitheloide Elemente, über deren Vorhandensein im Blute doppelt ligirter Gefässe bereits oben genauer gesprochen wurde, fehlten nicht.

Ein zweites Versuchsthier ging am 10ten Tage nach Vornahme der Unterbindung an einer unbekannten Erkrankung zu Grunde. Es war demselben ausser der einen Carotis auch noch eine Halsvene unterbunden worden. Bald nach dem Tode wurden die Gefässstücke, wie wenn das Thier noch lebte, herauspräparirt, und es zeigte sich, dass in der Arterie noch keine Gerinnung erfolgt war, wohingegen sich in der Vene ein lockeres Coagulum vom Aussehen eines Leichengerinnsels vorfand. Letzteres wurde zerzupft und untersucht, die rothen Blutkörperchen hatten das Aussehen von normalen. Es war also auch hier von einer etwa bereits intra vitam eingetretenen Thrombose keine Rede.

Noch kürzere Zeit zwischen Operation und Untersuchung verstrich bei einem dritten Versuche. Dieselbe betrug hier 7 Tage. Wiederum war das Blut vollkommen flüssig, die rothen Blutkörperchen intact, an den Leukocyten jedoch war schon der Beginn der Verfettung bemerkbar, also siebentägige Stagnation genügt hienach, um bei diesen Elementen die genannte Degeneration einzuleiten.

Der in neuerer Zeit bekannt gewordene dritte corpusculäre Bestandtheil des Blutes, die sogen. Blutplättchen, waren bisher nicht berücksichtigt worden; ich nahm mir jetzt vor, auch deren Verhalten in einigen Fällen zu prüfen. Es bedurfte, um die nöthige Sicherheit im Auffinden der zarten Gebilde zu erlangen, einiger Vorübungen, bei denen ich mich besonders an die Arbeit von Schimmelbusch, „Die Blutplättchen und die Blutgerinnung", anlehnte. Es handelte sich für meine Zwecke darum, mit Sicherheit die Frage beantworten zu können: Sind in einer Blutmasse, welche durch doppelte Unterbindung eines Gefässstückes zur Stagnation gebracht worden ist, nach Verlauf bestimmter Zeiträume noch Blutplättchen nachweisbar oder nicht? Es kam mir somit auch in den Vorübungen vorzüglich darauf an, zu ermitteln, welche von den hierzu angegebenen Methoden am bequemsten und sichersten ge-

stattet, die Blutplättchen deutlich zu Gesichte zu bekommen. Dagegen sah ich davon ab, eine genauere Untersuchung der specielleren Eigenschaften und Reactionen derselben vorzunehmen, es wäre das über den Zweck meiner Arbeit hinausgegangen. — Es mag nun gleich bemerkt werden, dass alles, was ich gesehen, mit den Angaben von SCHIMMELBUSCH gut übereinstimmte. Die Untersuchung des frischen Bluttropfens liess zwar die Blutplättchen meist deutlich erkennen, doch traten die Veränderungen und der Zerfall so schnell nach der Entleerung ein, dass es rathsamer schien, sich weiterhin mehr der conservirenden Methoden zu bedienen. Von diesen wurden besonders geübt die Herstellung von Trockenpräparaten und die Fixation vermittelst 1 %ger Osmiumsäure. Die erstere gelang am besten so, dass am Deckgläschen ein Blutstropfen aufgefangen wurde, während ein zweites darauf gelegtes letzteren schnell ausbreitete. Dann wurden beide Deckgläschen, nachdem sie voneinander gezogen, rasch in den wärmeren Luftschichten hoch über einer Spiritusflamme getrocknet und darauf dreimal durch dieselbe hindurchgezogen. Endlich wurden sie mit ziemlich concentrirter Methylviolettlösung gefärbt und in Wasser untersucht. Solche Präparate zeigten ausser den rothen und weissen Blutkörperchen eine Menge blaugefärbter Gebilde, die nur die Grösse eines Bruchtheiles eines rothen Blutkörperchens hatten und bei schnellem Verlauf der Manipulation kreisrund, bei etwas langsamerem zackig erschienen. Man konnte dieselben nur als Blutplättchen ansprechen. Ihre Färbung war nicht so stark als die der Leukocytenkerne, welche bei dieser Behandlung sich intensiv tiefblau tingiren. Die Angabe von SCHIMMELBUSCH, dass die Blutplättchen sich häufig an einer Stelle des Präparates in grosser Menge angesammelt finden und sonst überall spärlich sind, was der Autor so erklärt, dass die klebrigen Gebilde am ersten Berührungspunkte des Bluttropfens mit dem Glase letzterem anhaften und der Ausbreitung nicht folgen, konnte vielfach bestätigt werden. — Neben häufigem Gelingen kam ein Missglücken dieser Trockenpräparate doch noch immer oft genug vor, um diese Methode für meine Zwecke etwas misslich erscheinen zu lassen. Denn von dem geringen Blutquantum, welches das abgebundene Gefässstückchen voraussichtlich zur Verfügung stellen würde, durfte nichts verloren gehen. — Desto geeigneter aber erwies sich die Fixation mit 1 %ger Osmiumsäure. Wenn man, der Angabe SCHIMMELBUSCH's folgend, zunächst einen Tropfen der Säure auf die Fingerkuppe oder das

rasirte Kaninchenohr brachte und durch diesen hindurch die Nadel einstach, so waren in jedem Falle die Blutplättchen deutlich und in grosser Anzahl erkennbar. Sie waren in Folge der sofortigen Fixation stets kreisrund und sahen sehr blass und wenig glänzend aus. War das Blut unter dem Gläschen in strömender Bewegung, so offenbarte sich die Scheibennatur der Plättchen aufs schönste. Man sah sie bald aufkippen und dadurch plötzlich ganz schmal werden, bald wieder dem Auge eine der breiten Flächen darbieten.

Menschenblut und Kaninchenblut wurden bei diesen Vorübungen verwandt. Die Blutplättchen des Menschen sind deutlich grösser als die des Kaninchens.

Von den eigentlichen Versuchen wurde der erste an einem Kaninchen vorgenommen, bei dem die Unterbindung vor mehr als vier Wochen gemacht worden war. Das Gefäss erschien zwischen den beiden Ligaturen als ein dünner, blasser Strang. Die Herausnahme erfolgte in der gewöhnlichen Weise, nur wurde hier das Gefäss über einem Tropfen Osmiumsäure, der sich auf einem Objectträger befand, durchschnitten. Es fand sich, dass der grösste Theil des Lumens bereits obliterirt war, doch entleerte sich auf leichten Druck aus jeder Hälfte des durchtrennten Arterienstückes ein kleiner Tropfen flüssigen Blutes. Dieser wurde von der Osmiumsäure aufgefangen und untersucht. Die meisten rothen Blutkörperchen sahen wiederum wie normale aus. An einigen Stellen aber fanden sich eigenthümliche Zerfallsmassen und, in dieselben eingebettet, blasse, undeutlich conturirte Scheiben. Es schien demnach doch ein Zerfall rother Blutkörperchen im Gange zu sein. Die Leukocyten waren stark verfettet, ihre Kerne nicht erkennbar. Von Blutplättchen war gar nichts zu sehen.

Ein zweiter Versuch führte nicht zu dem gewünschten Resultate, weil die unterbundene Gefässstrecke bereits nach 24 Tagen vollkommen obliterirt war. Man sieht daraus, wie der Vernarbungsprocess, wohl je nach dem grösseren oder geringeren Reize, den die Operation ausübte, verschieden lange Zeiten in Anspruch nehmen kann.

So wurde denn nun in einem dritten Falle das Präparat bereits am 7. Tage nach Vornahme der Ligatur herausgeschnitten. Das Blut war wieder vollkommen flüssig geblieben, nur hatte es eine dunkelrothe Färbung angenommen. Die rothen Blutkörperchen waren zum Theil normal, theils erschienen sie blass und glanzlos. Die Leukocyten boten, wie in den früheren Versuchen, die deutlichen Zeichen der Verfettung dar. Die Blutplättchen waren

diesmal wohl erhalten und zeigten sich in grosser Anzahl klar und leicht sichtbar überall im Gesichtsfelde. Siebentägige Stagnation des Blutes genügt also nicht, diese sonst so zarten und resistenzlosen Gebilde zu vernichten.

Es wurde früher bemerkt, dass die Verfettung der Leukocyten, die in Folge der Stagnation eingetreten, den Kern nicht deutlich erkennen liess, es sollte daher noch ein weiterer Versuch gemacht werden, um die Leukocytenkerne auf ihre Tingirbarkeit zu prüfen. 14 Tage nach der Unterbindung wurde die Untersuchung vorgenommen. Die Osmiumsäure wurde diesmal nicht angewendet, weil sie der Färbung hinderlich ist. Das Blut war wiederum flüssig. Nachdem der Blutstropfen schnell auf dem Objectträger aufgefangen und die Integrität der rothen, sowie die Verfettung der weissen Blutkörperchen wieder constatirt worden, wurde das Deckgläschen abgezogen, das Blut schnell angetrocknet und das Präparat dann, nachdem es dreimal durch die Flamme gezogen, mit wässeriger Methylviolettlösung gefärbt. Da zeigte sich denn, dass die Leukocyten trotz ihrer hochgradigen Verfettung die Tingirbarkeit der Kerne nicht einbüssen; alle nahmen den Farbstoff begierig auf. Eine Erscheinung, die auch bei den übrigen Versuchen stets beobachtet wurde, deren aber bisher nur beiläufig Erwähnung geschah, trat in diesem Falle ganz besonders deutlich hervor. Das flüssige Blut nämlich, das aus dem abgebundenen Gefässstücke entleert wurde, hatte seine arterielle Beschaffenheit verloren, es war tief dunkelroth, wie venöses Blut, geworden. Jedenfalls erklärt sich diese Thatsache aus dem Mangel an Sauerstoff, der als Folge der Circulationsunterbrechung eintreten muss.

Da zur weiteren Fortsetzung dieser Versuche die nöthige Zeit mangelte, so mussten diese wenigen zur vorläufigen Orientirung über die vorliegende Frage genügen. Meine Resultate über das Verhalten des Blutes in abgebundenen Gefässstrecken lassen sich in kurzem etwa so zusammenfassen:

1) Die Angabe Baumgarten's, dass das Blut, welches nach doppelter Unterbindung eines Gefässes in dem abgeschnürten Stücke stagnirt, bei einigermaassen aseptischem Operationsverfahren nicht gerinne, habe ich in allen Fällen bestätigt gefunden.

2) Arterielles Blut wird durch längere Stagnation venös.

3) Die rothen Blutkörperchen können sich selbst nach vierwöchentlicher Aufhebung der Circulation noch völlig intact erhalten. In einigen Fällen wurde Entfärbung, Verlust des Glanzes und Zer-

fall beobachtet; doch ist es nicht ganz auszuschliessen, ob nicht vielleicht die Behandlungsart nach der Herausnahme der Präparate solche Veränderungen nachträglich bewirkt hat.

4) Die Leukocyten fallen schon frühzeitig, bereits nach 7 Tagen oder noch früher, einem Verfettungsprocesse anheim. Der Kern wird dadurch verdeckt, behält aber seine Tinctionsfähigkeit.

5) Die Blutplättchen können nach mehrtägiger Stagnation des Blutes noch vollkommen wohl erhalten sein.

Zum Schlusse nahm ich noch einige Zählungen vor, welche die Feststellung des numerischen Verhältnisses zwischen einkernigen und mehrkernigen Formen der Leukocyten im Blute bezweckte. Veranlassung hierzu war für mich die Beobachtung verhältnissmässig reichlichen Vorkommens von kleinen, einkernigen Leukocyten, gegenüber den mehrkernigen, in den Producten der chronisch entzündlichen Wucherungen geworden, welche der Unterbindungsreiz in der Umgebung des Gefässes entstehen lässt. Dieses starke Hervortreten oder hie und da sogar deutliche Ueberwiegen der kleinen mononucleären Rundzellen von dem Charakter der sogenannten Lymphocyten machte sich besonders dort bemerkbar, wo die entzündliche Reaction eine nicht sehr heftige, mehr schleichende war. Viel weniger war dies in unmittelbarer Nähe der Ligaturfäden der Fall. Hier bot sich etwa ein Uebergangsbild zu dem der acuten Entzündung, der typischen Eiterung, dar, indem die polynucleäre Form bereits prävalirte, wenn sie auch noch lange nicht so ausschliesslich in den Vordergrund trat wie bei der acuten Entzündung, wo, wie bekannt, den grossen, protoplasmareichen, mehrkernigen Zellen gegenüber die kleinen einkernigen Leukocyten ganz zurücktreten und oft nahezu fehlen. Dieser Gegensatz zwischen acuter und chronischer Entzündung in Bezug auf die in jeder von ihnen vorherrschenden Leukocytenform ist bereits vielfach constatirt worden, doch fehlt es hierfür noch an einer genügenden Erklärung. — Leitet man mit der überwiegenden Mehrzahl der Autoren die Mehrkernigkeit der in Rede stehenden Gebilde nicht von einer eigentlichen Kernvermehrung etwa durch Kerntheilung ab, sondern hält sie für die Folge eines Kernzerfalles, so hat man sich wohl zur Erklärung für das geschilderte Verhalten vorgestellt, dass die colossale Ueberfluthung eines kleinen Gewebsbezirkes mit auswandernden Zellen, wie sie bei der acuten Entzündung stattfindet, zu Mangel an Sauerstoff und sonstigem Nährmaterial führe und dass dies als Grund des Kernzerfalles anzusehen sei; während bei der

chronischen Entzündung, wo solche Verhältnisse nicht vorlägen, die Kerne einfach blieben. — Damit wäre jedoch der Unterschied der beiden Zellformen in Bezug auf ihren Protoplasmagehalt nicht erklärt. Demzufolge hat man auch an die Möglichkeit gedacht, dass die einkernigen Leukocyten, die sich bei der chronischen Entzündung im Gewebe eingelagert finden, entweder gar nicht aus den Blutgefässen, sondern aus den Lymphgefässen herstammten, oder aber überhaupt keine extravasirten Rundzellen wären, sondern Gewebsproducte d. h. Abkömmlinge proliferirender Bindegewebszellen. Für diese letztere Anschauung wurde als Argument angeführt, dass im Blute die Anzahl der mehrkernigen Leukocyten so sehr über die der einkernigen überwiege, dass man die Menge einkerniger Rundzellen, wie sie bei chronischen Entzündungen aufträte, gar nicht aus dem Blute herleiten könne. Nun war mir gelegentlich der Versuche, die der Endothelfrage wegen unternommen wurden, öfters bei Betrachtung von Gefässquerschnitten aufgefallen, wie viele einkernige Leukocyten sich in den dieselben ausfüllenden Blutscheiben vorfanden. Das stimmte mit dem, was man der gewöhnlichen Anschauung nach hätte erwarten sollen, nicht überein. Es wurde daher beschlossen, dieser Sache näher auf den Grund zu gehen und zu dem Zwecke die oben bereits erwähnten Zählungen anzustellen. Es schienen nun hierzu die Methoden, die zur Darstellung von Kerntheilungsfiguren dienen, viel geeigneter zu sein als die Untersuchung des entleerten Blutstropfens. Während man im letzteren Falle doch nie ganz sicher sein kann, ob nicht kurz nach dem Austritte Veränderungen im Blute etwa im Sinne eines extravasculär sich vollziehenden Kernzerfalles vor sich gegangen sind, so werden im ersteren die corpusculären Elemente durch die angewendeten Flüssigkeiten gewissermaassen mitten im Leben fixirt. — So wurden denn zunächst die bereits vorhandenen Querschnitte unterbundener Carotiden von diesem neuen Gesichtspunkte aus gemustert, und zwar weniger das Hauptgefäss selbst, wo die grosse Anzahl der Zellen die Uebersicht erschwerte, als die kleinen Gefässchen des adventitiellen und perivasculären Bindegewebes. In der That konnte nun hier nicht nur kein numerisches Uebergewicht der mehrkernigen Leukocyten über die einkernigen nachgewiesen werden, sondern es schien sich im Gegentheil die Anzahl der letzteren als die grössere herauszustellen. Um dem Einwande zu begegnen, dass vielleicht solche mehrkernige Formen, bei denen die einzelnen Kerne dicht an einander lagen, in Folge von schlechter

Einstellung des Mikroskopes für einkernige angesehen worden sein könnten, so muss hervorgehoben werden, dass eine solche Verwechselung in der That ziemlich leicht vorkommen kann, dass sie jedoch gerade deswegen um so ängstlicher vermieden wurde und nur solche Zellen als einkernig mitrechneten, deren Kern auch bei genauester Einstellung deutlich einheitlich blieb.

Hierauf wurde dann noch eine Anzahl anderer Präparate durchgesehen, die gleichfalls zu anderweitigen Zwecken angefertigt, ihres Gefässreichthums halber auch zu dem vorliegenden geeignet erschienen. Es waren dies Durchschnitte durch Regenbogenhäute des Kaninchens, die zur Fixation von Kerntheilungsfiguren sofort nach dem Herausschneiden in Chromsäure gebracht worden waren. Hier war es nicht schwer, einige genaue Zählungen vorzunehmen, deren Resultat hier angegeben werden mag. Es fanden sich auf je einem Gefässquerschnitt an Leukocyten:

Siehe Tabelle S. 218.

Wenn somit, wie sich aus der Tabelle ergiebt, auf 135 Gefässquerschnitte zusammen 302 einkernige und 131 mehrkernige Leukocyten kommen, so darf man dies Resultat wohl kaum als ein zufälliges ansehen und muss demgemäss den Schluss ziehen, dass im normalen, unversehrten Blute des Kaninchens die mehrkernigen Leukocyten keineswegs über die einkernigen überwiegen, sondern letztere im Gegentheil die Majorität ausmachen. Eine weitere Durchsicht einer grösseren Anzahl von Querschnitten durch eine Carotis, die genau in der bei Besprechung der Endothelfrage geschilderten Weise behandelt worden war, nur mit dem Unterschied, dass die Herausnahme sofort nach Vornahme der doppelten Unterbindung erfolgte, diente zur weiteren Bestätigung für die Richtigkeit meiner Beobachtung. Auch längere Stagnation scheint an dem geschilderten Verhältnisse nichts zu ändern. Denn ein Trockenpräparat, welches aus einem kleinen Blutquantum gewonnen war, das in einem doppelt abgebundenen Gefässstücke 7 Tage stagnirt hatte, zeigte fast ausschliesslich Leukocyten mit einem sich in Methylviolett intensiv färbenden Kern.

Nach diesen meinen Zählungsresultaten kann ich also der herrschenden Anschauung, dass die Lymphocyten nur einen ganz geringen Bruchtheil der im Blute circulirenden Leukocyten ausmachen, nicht beitreten. Diese herrschende Anschauung ist noch vor wenigen Jahren wieder in einer unter Ehrlich's Leitung verfassten Dissertation von Einhorn (Berlin, 1884) zum Ausdruck

einkern.	mehrk.	einkern.	mehrk.	einkern.	mehrk.	einkern.	mehrk.
6	0	5	0	1	0	1	0
4	1	0	5	0	1	1	2
2	0	0	1	2	0	1	0
2	1	1	1	1	0	1	0
4	0	1	0	2	0	2	1
1	0	2	0	3	1	1	0
2	1	1	0	1	1	2	0
2	1	1	0	1	1	2	1
3	2	1	0	0	1	1	2
3	0	1	0	1	3	4	0
1	1	2	0	4	2	1	3
5	0	3	1	2	1	1	0
1	1	5	0	3	1	2	3
2	0	14	0	1	1	3	5
2	1	1	0	1	6	3	1
4	1	6	0	3	3	2	0
1	0	3	2	1	0	3	0
2	1	0	1	0	1	3	0
3	0	2	0	0	3	2	2
3	1	1	0	2	0	1	1
9	0	1	1	1	3	3	1
4	0	2	0	2	0	1	0
1	4	1	0	5	3	1	1
1	1	1	0	5	2	0	1
4	3	1	0	1	1	3	2
6	3	1	0	3	0	5	0
1	0	1	0	1	1	3	1
1	0	2	0	1	1	0	3
2	0	1	0	9	2	0	1
10	2	1	0	3	2	1	0
0	1	0	1	5	2	1	0
3	3	1	1	1	1	4	2
2	7	1	0	9	4	1	0
4	0	1	0	1	0		

gebracht worden. Doch sind EINHORN's Resultate aus der Untersuchung von Bluttrockenpräparaten gewonnen und scheinen mir daher bei Weitem nicht so einwurfsfrei zu sein als die meinigen. Diesen kann man allerdings vorwerfen, dass sie sich nicht auf menschliches, sondern auf Kaninchenblut bezögen. Doch ist es nicht wahrscheinlich, dass ein Gegensatz zwischen den beiden Blutarten rücksichtlich ihrer corpusculären Elemente in Wirklichkeit bestehe.

Mit dem Nachweis, dass im normalen, unversehrten Blute neben den mehrkernigen und protoplasmareichen eine grosse, wenn

nicht eine Ueber-Zahl einkerniger und protoplasmaarmer Leukocyten circuliren, ist freilich nur der oben erwähnte Einwurf widerlegt, dass letztere wegen ihres zahlreichen Auftretens in chronischen Entzündungsheerden nicht ausgewanderte weisse Blutzellen sein könnten. Die Frage, warum bei den acuten, eitrigen Entzündungen fast ausschliesslich die erstgenannten, bei den chronischen, productiven überwiegend die letztgenannten Formen auftreten, ist damit nicht aufgeklärt. Die Lösung derselben bleibt späteren Untersuchungen vorbehalten.

XI.

Ueber Infectionsversuche mit Typhusbacillen.

Von

Dr. G. Wolffowitz.

Aus der bakteriologischen Abtheilung des pathologischen Instituts zu Königsberg i. Pr.

Die Geschichte der Lehre von den Typhusbacillen darf als so bekannt vorausgesetzt werden, dass ich wohl auf eine speciellere Wiedergabe derselben verzichten kann. Hervorheben will ich nur, dass diese Lehre eine neue Perspective durch die Untersuchungen von FRÄNKEL und SIMMOMDS [1]) erhielt, denen zufolge es, ganz im Gegensatze zu den Angaben GAFFKY's[2]), gelingen sollte, durch Uebertragung reincultivirter Typhusbacillen auf Thiere (Mäuse und Kaninchen) den typhösen Process zu reproduciren. Bestätigung und Ergänzung wurde den Mittheilungen FRÄNKEL's und SIMMONDS in rascher Folge in den Publicationen von A. FRÄNKEL [3]), CURSCHMANN [4]), NEUHAUS [5]), v. FODOR [6]) und C. SEITZ [7]) zu Theil.

Angesichts des völlig ungelösten Widerspruches zwischen den Ergebnissen GAFFKY's einerseits und denjenigen FRÄNKEL's und SIMMONDS und deren Nachfolger andererseits veranlasste mich zu Anfang des Sommersemesters 1886 Herr Prof. Dr. BAUMGARTEN, die Frage nach den pathogenen Eigenschaften der Typhusbacillen in einer eignen Versuchsreihe zu prüfen.

Zu meinen Untersuchungen standen mir die Leichen zweier Typhusfälle aus der medicinischen Klinik hiesiger Universität zu

---

1) Die ätiologische Bedeutung des Typhusbacillus, Hamburg und Leipzig, 1886.

2) Zur Aetiologie des Abdominaltyphus. Mitth. a. d. Kaiserl. Ges.-Amt, Bd. II.

3) Centralbl. f. klin. Med. 1886, No. 10. Orig.-Mitth.

4) Bemerkungen über das Verhalten des Centralnervensystems bei acuten Infectionskrankheiten. Verhdlgn. d. V. Congresses f. innere Medicin, Wiesbaden, Bergmann, 1884.

5) Berl. klin. Wochenschr. 1886, No. 6.

6) Deutsche med. Wochenschr. 1886, No. 36.

7) Bacteriologische Studien zur Typhus-Aetiologie, München, 1886, Finsterlin.

Gebote; meine mikroskopische Untersuchung erstreckte sich besonders auf Milz und Darm.

Beim Falle I (Albert Zimmermann) handelte es sich um einen frischen Abdominaltyphus, während Fall II (Marie Pepping) einen fast abgelaufenen Typhus darstellte. Die Schnittpräparate der Organe wurden folgendermaassen hergestellt: Nachdem die Milz sogleich nach der Entnahme aus der Leiche in 1 p. M. Sublimatlösung abgespült worden, legte ich kleinste, dem Innern des Organs entnommene Stückchen zur Härtung in absoluten Alkohol, fertigte sodann zwischen Speckleber Schnittpräparate davon an, die ich 24 Stunden in jedes Mal frisch bereitete alkalische Methylenblaulösung legte, sodann in Aq. dest. abspülte, in Alkohol entwässerte und in Nelkenöl aufhellte. Die Schnitte des Falles I zeigten meist schon bei schwacher Vergrösserung unregelmässig begrenzte Flecken, die an den Rändern in einzelne Bacillen sich auflösten (Eberth, Koch, Gaffky); bei stärkerer Vergrösserung zeigten letztere durchaus die von Eberth, Koch, Meyer, Gaffky, Fränkel, Simmonds geschilderte Form und Grösse der Typhusbacillen: relativ dicke Stäbchen, deren Länge etwa drei Mal die Breite übertrifft; ihre Länge = ca. $^1/_3$ des rothen Blutkörperchens. Nicht selten sind längere Fäden zu finden, die bei genauerer Betrachtung leicht die Zusammensetzung aus mehreren Gliedern erkennen lassen; auch Differenzen der Breite kommen vor; die Enden der Bacillen sind deutlich abgerundet; nicht selten sieht man Sporenbildung resp. helle, rundliche Stellen in den Stäbchen. Die Lage der Sporen entspricht gewöhnlich der Mitte der Bacillen.

Die Untersuchung des Falles II liess, trotz der grossen Zahl der Schnitte, keine Bacillenherde in der Milz auffinden. Von den Milzen I und auch II legte ich ausserdem Plattenculturen an, indem ich einige Oesen des frischen Milzsaftes in flüssige Gelatineröhrchen vertheilte und auf Platten ausgoss, die nach der Erstarrung bei Zimmertemperatur in feuchten Glocken aufbewahrt wurden. (Eine genauere Beschreibung der Anfertigung der Plattenculturen dürfte überflüssig sein; ich hielt mich dabei streng an die Vorschriften der Koch'schen Methodik.)

Als ich die Platten am dritten Tage untersuchte, zeigten die 6 Platten des Falles I massenhafte charakteristische (s. unten) Bacillenherde, aber die des Falles II blieben, mit Ausnahme einer Platte, die sehr spärlich Bacillenherde enthielt, alle steril. Den

bewachsenen Platten, sowohl von Fall I als auch von Fall II, entnahm ich Material zu zahlreichen Stichculturen auf Gelatine, von denen 3 des Falles II die Gelatine verflüssigten, während alle übrigen das charakteristische Wachsthum der Typhusbacillen (s. u.) darboten; von den Gelatinestichculturen legte ich zahlreiche Culturen auf Kartoffeln an.

Die Untersuchung der verflüssigten Culturen zeigte massenhafte Coccen und vereinzelte lange Fäden.

Die Thatsache, dass im Falle I die typhösen Bacillen sehr zahlreich waren, im Falle II dagegen nur ganz vereinzelt gefunden wurden, kann zur Bestätigung der Angaben von EBERTH, GAFFKY und MEYER dienen, dass, je jünger der Process ist, desto verbreiteter die Bacillen vorhanden sind.

Die Milz des Falles I verwahrte ich in Sublimattüchern bei Zimmertemperatur; 24 Stunden nach der Aufbewahrung legte ich zum zweiten Male Milzstückchen in absol. Alkohol, nach 48 Stunden zum dritten Male. Die mikroskopische Untersuchung dieser später conservirten Stücke zeigte keine Vermehrung der Typhusbacillen; in den Schnitten der letzten Stücke fand ich vielmehr eine Vermehrung der Fäulnissbacillen; ich vermag demnach die Angaben von FRÄNKEL und SIMMONDS nicht zu bestätigen, dass postmortal noch eine weitere Wucherung der Typhusbacillen stattfinden soll, lege jedoch auf die Differenz wegen der geringen Zahl meiner Beobachtungen kein grosses Gewicht. Dagegen beweist die Untersuchung von Fall II die Richtigkeit der Annahme GAFFKY's, dass das Plattenculturverfahren sicherer zum Nachweise der Typhusbacillen führt, wie die mikroskopische Untersuchung.

Ich controlirte weiterhin auch diejenigen FRÄNKEL-SIMMONDS'schen Versuche, welche darin bestanden, Stückchen Typhusmilz absichtlich der Einwirkung des Fäulnissprocesses auszusetzen. In dem ersten hierher gehörigen Versuche verwahrte ich ein Stückchen Typhusmilz unbedeckt unter einer Glasglocke; im zweiten legte ich das Organ in ein Gefäss mit Leitungswasser, in beiden Fällen blieben die Gefässe bei Zimmertemperatur stehen. Als ich am 8. Tag beide Milzstücke mittels des Plattenverfahrens untersuchte, so fand ich, in Uebereinstimmung mit FRÄNKEL und SIMMONDS, massenhafte Fäulnissbacillen und Micrococcencolonien, aber keine Typhusbacillen mehr. Es giebt das Resultat dieser Beobachtungen einen weiteren Beleg dafür, dass pathogene Mikroorganismen ausser-

halb des lebenden Thierkörpers den Kampf mit den Fäulnissbacterien nicht bestehen können und in demselben sehr bald unterliegen.

Die Infectionsversuche an Thieren stellte ich theils mit den von mir selbst aus menschlichen Typhusmilzen rein gezüchteten Bacillen, theils mit Reinculturen an, welche von einer Herrn Prof. Dr. BAUMGARTEN seitens des Herrn Regierungsrath Dr. GAFFKY überlassenen Cultur des Typhusbacillus abstammten.

Ich verglich zunächst die GAFFKY'schen und die von mir rein gezüchteten Bacillen und fand, dass sie vollständig untereinander übereinstimmten. Bei der Wichtigkeit, welche die Feststellung dieser Identität für meine Untersuchung besitzt, erlaube ich mir, das Ergebniss meiner bakterioskopischen Prüfung eingehender zu schildern.

1) Das morphologische und tinctorielle Verhalten. Die Länge der Stäbchen gleicht ca. d. $^1/_3$ eines rothen Blutkörperchens, die Breite beträgt etwa den dritten Theil der Länge; die Enden der Stäbchen sind abgerundet; zuweilen erscheinen die Bacillen als lange Fäden, die aber, bei genauerer Betrachtung, aus mehreren Gliedern zusammengesetzt sind. Es kommen nicht selten auch Breitendifferenzen vor, die vielleicht auf die verschiedenartige Färbungsmethode [1]) oder auf Temperaturdifferenzen bei den bezüglichen Züchtungen zurückzuführen sind; aber eine Hauptrolle spielt dabei, wie ich ganz sicher beobachtet zu haben glaube, der Nährboden, auf welchem die Bacillen gewachsen sind: beim Uebertragen auf Kartoffeln nehmen die Bacillen an Breite zu und erscheinen dann als dickere Stäbchen, wie auf den Galatineculturen. Manche der Bacillenzellen zeigen ungefähr in der Mitte ovale, stark lichtbrechende, ungefärbte Körperchen, welche innerhalb des Protoplasma's der Bakterienzelle liegen und wohl zweifellos als endogene Sporen anzusprechen sind. Die gegebene Beschreibung bezieht sich auf Deckglastrockenpräparate von den beiderlei Reinculturen, die mit Methylviolett oder Fuchsin in einfacher kalter Lösung gefärbt waren. Ausser Fuchsin und Methylviolett nehmen die Bacillen auch noch andere basische Anilinfarbstoffe an Deck-

1) GAFFKY, Mittheilungen aus dem Kaiserl. Gesundheitsamt, 1884, Bd. II.

glaspräparaten leicht auf; durch Säuren, sowie durch Nachfärbung in einer contrastären Anilinfarbe werden sie entfärbt.

2) Auf hohlem Objectträger im hängenden Tropfen untersucht, bieten die Bacillen exquisite Eigenbewegung dar.

3) Das culturelle Verhalten. Mittels „Stich" auf 10 % Fleischwasserpeptongelatine übertragen, beschränkt sich die Wucherung der Bakterien zunächst nur auf die Stichstelle, und zwar erscheint letztere anfangs feingekörnt, mehr grau, nachher weisslich; nach 24 Stunden tritt die Vegetation in der Impflinie stärker hervor; am 3.—5. Tag ist die Culmination des Wachsthums in der Impflinie erreicht, so dass sich hierselbst von da ab makroskopisch keine weiteren Differenzen im Aussehen der Cultur nachweisen lassen; nachher beginnt die Ausbreitung an der Oberfläche, von der Einstichstelle an allmählich bis zum Rande des Reagensgläschens fortschreitend. Die Ausbreitung geht sehr langsam vor sich; endlich bedeckt sich die Oberfläche der Gelatine mit einem zarten, grauweissen, gleichmässigen oder an den Rändern etwas ausgezackten Belag. Verflüssigung oder Verfärbung der Gelatine tritt dabei nicht ein. Die Beobachtung von Fränkel-Simmonds, dass beim weiteren Wachsen der Stichcultur die anfangs klare Gelatine eine leichte, permanent bleibende Trübung dicht unter der Oberfläche erfahre, habe ich an meinen Culturen nicht machen können. Nach Uebertragung auf die Oberfläche von erstarrtem Blutserum bilden die Bacillen einen schnellwachsenden, weissen Belag; die Stichculturen im Serum verhalten sich wie die in Gelatine. In Gelatine-Plattenculturen bemerkt man in den ersten 24 Stunden keine Veränderungen; nach 24—48 Stunden zeigen sich kleine, weisse Pünktchen im Innern der Platte, auf der Oberfläche kleine, zarte, runde Herdchen, die bei auffallendem Lichte ein blass-graues Aussehen haben; nach längerem Stehen vergrössern sich die Herde, werden dicker und nehmen eine weisse Farbe an; nach 2—3 Tagen erscheinen sie bei schwacher Vergrösserung von blassgelblicher oder gelbbräunlicher Farbe, leicht granulirt, fast von demselben feinen Chagrin, wie Micrococcencolonien, aber bei stärkerer Vergrösserung sieht man deutlich, dass die Colonie aus kleinen, kurzen, dem Formtypus der Typhusbacillen entsprechenden Stäbchen zusammengesetzt ist. Die Platten bleiben bis zuletzt geruchlos. — Was das Wachsthum auf Kartoffeln betrifft, so ist nach den ersten 24—48 Stunden ein etwas glänzendes, feuchtes Aussehen der geimpften Stellen zu be-

obachten; im weiteren Verlaufe gewinnt man den Eindruck, als bedeckten sich die Kartoffelflächen mit einer resistenten, fast farblosen Haut; schabt man mit der Platinöse ein wenig von dieser Haut ab und untersucht das entnommene Partikelchen in geeigneter Weise frisch im hohlen Objectträger oder an Deckglaspräparaten, so erhält man das oben beschriebene Bild der typischen Typhusstäbchen. — In Agar-Agar wuchsen die Bacillen kräftig, aber in keiner Weise characteristisch. In Bouillon gediehen die Bacillen ebenfalls, doch war die Vegetation wenig kräftig.

Nach allen diesen Criterien konnte kein Zweifel darüber obwalten, dass ich im Besitz der echten Eberth-Koch-Gaffky'schen Typhusbacillen war, und ich durfte nunmehr zur Vornahme der Uebertragungsversuche schreiten. Ich benutzte zu den Experimenten Kaninchen, graue Hausmäuse und Meerschweinchen.

Als Infectionsflüssigkeit benutzte ich fast immer die Kartoffelculturen, da die Bacillen sehr schnell auf diesem Boden sich entwickeln und wochenlang darauf ihre Lebensfähigkeit bewahren. Der Bakterienbelag auf der Oberfläche der Kartoffeln wird mit einem sterilisirten Messer oder Löffelchen abgetragen und in einer physiologischen NaCl-Lösung verdünnt, bis die Flüssigkeit ein milchiggetrübtes Aussehen erhält.

Zur Injection benutzte ich bei meinen Versuchen ausschliesslich die Koch'sche, blos aus Metall und Glas bestehende Spritze; dieselbe wurde vor jedem Experiment nach gründlicher Reinigung über eine Stunde im Trockenschrank bei 150° C. sterilisirt, auch wurden die Nadeln, Fäden etc. nach antiseptischen Vorschriften behandelt.

Als Injectionsmodus wählte ich bei Kaninchen die intravenöse Injection, bei Mäusen die intraperitoneale und bei Meerschweinchen die Darminjection nach vorheriger Laprarotomie. Zur intravenösen Injection zog ich die V. jugularis der Ohrvene vor, welche letztere zwar sehr bequem liegt, aber unsichere Resultate giebt, da die Ohrvene sehr dünn ist und daher leicht mit der spitzen Canüle durchstossen wird, so dass man, statt in das Blut, in das Intercellulargewebe injicirt. Vor jeder Injection unterliess ich nie, die mikroskopische Untersuchung der injicirten Cultur vorzunehmen.

Versuche:

I. 1) Kaninchen: 21. 6. 86. $2^1/_2$ Pravaz-Spritzen einer Gaffky'schen Kartoffelcultur-Aufschwemmung in $^3/_4$ % NaCl-Lösung injicirt. Das Thier zeigte in den ersten Wochen nach der Injection nicht die geringsten Krankheitserscheinungen; allmählich magerte es etwas ab und starb am 18. 7. 86. Section 12 Stunden p. m. ergab: rechte Lungenspitze zeigt einen 5pfenniggrossen, circumscripten Herd von roth-brauner Farbe. In der Leber 3 kl. nadelspitzgrosse, weisse Herdchen. Mesenterial-Lymphdrüsen etwas vergrössert. Die Impfstelle zeigte eine 5 mm lange u. 2 mm breite, käsige Vereiterung. Alle übrigen Organe boten keine Veränderung. Milz absolut normal, desgleichen die Darmschleimhaut. Die genaueste mikroskopische, sowie culturelle Untersuchung der in Betracht kommenden Organe liess darin keine Typhusbacillen erkennen.

II. 2) Kaninchen: 27. 6. 86. 3 Pravaz'sche Spritzen einer Kartoffelcultur Gaffky. Verhalten während des Lebens wie bei I. Kothabgänge bis zuletzt normal. Section d. 3. 8. 86 ergab keine anatomischen Veränderungen. Mikroskopische Untersuchung negativ. Mehrfache Impfstiche (Peptongelatine) aus Milz und Leber blieben steril.

III. 3) Kaninchen: 13. 7. 86. 3 Pravaz-Spritzen injicirt Cultur Gaffky. Das Thier bleibt gesund, stirbt aber d. 4. 8. 86 an den directen Folgen eines Impfversuches mit Tuberkelbacillen. Section am 5. 8. — rechter Oberlappen der Lunge — einen kl. 5 mm grossen, circumscripten, käsig-breiigen Herd; alle übrigen Organe normal. Milz, Leber, Lungen zeigen bei genauer mikroskopischer und cultureller Untersuchung keine Bacillen.

IV. 4) Kaninchen: 16. 7. 86. $2^1/_2$ Pravaz, Cultur Gaffky (Peptongelatine) injicirt. Verhalten während des Lebens wie bei I. u. II. Section 19. 8. 86 — keine anatomischen Veränderungen. Auf Milzschnitten: keine Stäbchen. Platten und Impfstiche aus der Milz bleiben steril; Impfstiche des Darmes verflüssigten die Gelatine und zeigten bei mikroskopischer Untersuchung Micrococcencolonien.

V. 5) Kaninchen: 9. 8. 86. 2 Pravaz meiner Cultur, Fall I injicirt. Das Thier ging $^1/_2$ Stunde nach der Injection durch Verblutung ein.

VI. 6) Kaninchen: 10. 8. 86. 3 Pravaz einer sehr concentrirten Aufschwemmung meiner Typhusbacillen-Cultur des Falles I injicirt; am 14. 9. 86 paraplegische Lähmung der hinteren Extremitäten. Section den 17. 9. 86 ergab: Peritonitis; Lunge: linker, oberer Lappen atelectatisch; in allen Lappen der rechten Lunge: graue Hepatisation. Milz etwas vergrössert, ebenso die Mesenterialdrüsen. Darm: Schwellung der Peyer'schen Plaques. Alle übrigen Organe normal. Mikroskopische Untersuchung: in den geschwellten Peyer'schen Plaques und Mesenterialdrüsen keine Bacillen. Zahlreiche Stichculturen der Milz bleiben steril.

VII. 7) Kaninchen: 15. 8. 86. $2^1/_2$ Pravaz meiner Bacillen Fall II injicirt. Section 25. 9. 86: Keine anatomische Veränderungen. Unzählige Schnitte von Milz und Darm lassen keine Bacillen erkennen. Impfstiche der Milz und des Herzblutes bleiben steril.

VIII. 8) Kaninchen: Injection von drei Pravaz einer sehr concentrirten Suspension meiner Typhusbacillencultur auf Kartoffeln, Fall I, in die Vena jugularis d. 4. 9. 86. Das Thier zeigte in seinem Verhalten keine irgendwie „typhösen" Krankheitserscheinungen; die Section d. 29. 10. 86 ergab nur negative Resultate; die bakterioskopische Untersuchung der Milz, Darm, Leber, Nieren, Herz blieb ohne positives Resultat.

IX. 9) Kaninchen: 7. 10. 86. 3 stark saturirte Pravaz meiner Gelatineculturen, Fall II, injicirt. Das Thier stirbt 4 Tage nach der Injection — 11. 10. 86. Sectionsbefund: In den Lungen einige gelbe, ziemlich weiche, trockne Herde von Stecknadelkopf- bis Erbsengrösse; in der Leber zahllose gelbe, hirsekorngrosse, unregelmässig begrenzte Herdchen. Milz, Darm, Nieren makroskopisch normal. Die mikroskopische Untersuchung liess weder in den beschriebenen Krankheitsherden, noch in der Milz und in den Darmfollikeln eine Spur von typhusbacillenähnlichen Mikroorganismen, noch überhaupt von Mikroorganismen (nach der angewandten, auf Typhusbacillen zielenden Färbungsmethode) nachweisen.

X. 10) Kaninchen: 29. 10. 86. 3 Pravaz meiner Kartoffelcultur-Aufschwemmung, Fall I, injicirt. Section den 4. 11. 86 — Milz, Darm, Lymphdrüsen etc. liessen keine Veränderungen erkennen. In der Lunge fanden sich (an 3 Stellen) lobulär-pneumonische Producte. Die mikroskopische Untersuchung der angefertigten Schnitte ergab, ausser in den pneumonisch afficirten Stellen, wo sich Micrococcen nachweisen liessen, nichts von Bakterien. Mehrere Stichculturen der Milz blieben ohne Erfolg.

XI. 1) Maus: 23. 7. 86. $^1/_2$ Pravaz Kartoffelcultur-Aufschwemmung, Cultur Gaffky, in die Peritonealhöhle injicirt. Das Thier blieb leben.

XII. 2) Maus: 23. 7. 86. $^2/_3$ Pravaz Gaffky'scher Cultur injicirt. Sectionsbefund (10. 9. 86) ergab bei der makro- und mikroskopischen und bakterioskopischen Untersuchung der inneren Organe ein völlig negatives Resultat.

XIII. 3) Maus: 13. 8. 86. $^1/_2$ Pravaz stark concentrirter Cultur Gaffky injicirt. Der Eingriff verläuft ohne jede Reaction; das Thier bleibt leben.

XIV. 4) Maus: 13. 8. 86. $^2/_3$ Pravaz milchiggetrübter Gaffky'scher Kartoffelcultur in die Peritonealhöhle injicirt. Ohne Erfolg.

XV. 5) Maus: 18. 8. 86. $^2/_5$ Pravaz meiner stark saturirten Gelatinecultur, Fall I, injicirt. Section (19. 8. 86) ergab: Mesenterialdrüsen u. Milz etwas vergrössert, alle übrigen Organe normal. Mikroskopische Untersuchung der Milz, Mesenterialdrüsen, des Blutes: keine Typhusbacillen. Zahlreiche Plattenculturen der Milz blieben steril.

XVI. 2 Meerschweinchen: 4. 9. 86. 1 Pravaz Gaffky'scher Kartoffelcultur-Aufschwemmung in den Darm injicirt. Sectionsergebniss (getödtet am 5. 10. 86): keine Spur von Peritonitis. Follikelgruppe des Sacculus rotundus etwas geröthet; im linken oberen Lungenlappen 2 stecknadelkopfgrosse, circumscripte, weisse Herdchen. Mikroskopische Untersuchung des Darms, der Milz, Leber, Nieren, Herzmusculatur: keine Bacillen. Stichculturen der Milz und des Herzblutes gehen nicht an.

Epikrise.

Die Zahl meiner Experimente ist keine grosse; äussere Umstände zwangen mich, die Untersuchungen früher abzubrechen, als ich im Interesse der Sache gewünscht hätte. Immerhin gestattet das Resultat meiner Versuche, gewisse Schlüsse zu ziehen.

In den Vordergrund muss ich stellen, dass ich nach meinen Befunden die Fränkel-Simmonds'schen Experimentalergebnisse zu bestätigen nicht in der Lage bin. Von 32 Kaninchen gingen in den Fränkel-Simmonds'schen Versuchen 19, also die grössere Hälfte, von 31 Mäusen 27, also fast alle, nach der Injection zu Grunde, und zwar spätestens innerhalb der ersten 4 Tage post injectionem; bei der Autopsie zeigte sich Schwellung der Milz und der Darmfollikel und in den erkrankten Organen wurden die Typhusbacillen durch mikroskopische Untersuchung und durch Cultur nachgewiesen.

In meinen Versuchen dagegen starb von den Kaninchen (abgesehen von dem durch Verblutung zu Grunde gehenden) nur ein einziges am 4ten Tage nach der Injection, und bei diesem Thier fand sich nicht eine Spur von Schwellung der Milz und Darmfollikel, sondern Herde in Lungen und Leber, welche mit typhösen Veränderungen nicht die geringste Aehnlichkeit darboten und in denen auch nicht eine Spur eines typhusbacillenähnlichen Gebildes gefunden wurde. Die übrigen Kaninchen zeigten in den ersten Wochen nach dem Eingriff keinerlei Krankheitserscheinungen, und als sie später getödtet wurden oder starben, fanden sich in ihrem Leibe entweder gar keine anatomischen Veränderungen oder wiederum solche, die pathologisch-histologisch in nichts an typhöse

Processe erinnerten und sich als frei von Typhusbacillen, sowohl nach dem mikroskopischen als culturellen Befunde, erwiesen.

Von den Mäusen starb nur eine; in ihrem Körper konnten keine Typhusbacillen aufgefunden werden; die anderen blieben trotz Injection z. Th. colossaler Dosen von Bacillen dauernd gesund. Das letztere war auch bei den Meerschweinchen der Fall, welchen die Typhusbacillen in den Darmcanal eingespritzt wurden. Ich muss es demnach bis auf Weiteres als in hohem Grade zweifelhaft hinstellen, dass die gegenwärtig als die specifischen Erreger des menschlichen Typhus betrachteten „Typhusbacillen" für die geprüften Thierspecies (Mäuse und Kaninchen) pathogen, d. h. im Leibe dieser Thierspecies proliferationsfähig und dadurch krankheitserregend für sie sind.

Wodurch der Tod, welcher mehrere meiner Versuchsthiere schliesslich ereilte, herbeigeführt wurde, dies zu erörtern und zu ergründen erscheint mir, dem erwähnten Ergebniss gegenüber, von nebensächlicher Bedeutung; denkbar ist, dass der Tod ganz zufällig erfolgte, also gar nichts mit dem Experiment zu thun hatte: Kaninchen sterben ja in unseren Ställen, auch ohne dass an ihnen experimentirt war, sehr häufig, und es gelingt dann oft genug nicht, eine Todesursache aufzufinden; denkbar ist aber auch, dass eine unbeabsichtigte Infection mit anderweitigen Bakterien bei dem Experimente stattthatte, deren Nachweis mir entging, weil ich zielgemäss nur die Auffindung der Typhusbacillen im Auge hatte, und die betreffenden Mikrobien vielleicht überhaupt gar nicht durch das angewandte Untersuchungsverfahren zum Vorschein gebracht wurden. An den Typhusbacillen und noch viel weniger am Typhus ist sicherlich keines meiner Versuchsthiere zu Grunde gegangen.

Wie sind nun aber die anders lautenden Resultate von Fränkel und Simmonds und der diese Resultate bestätigenden Forscher zu erklären?

Wenn ich nicht annehmen will, dass die in Rede stehenden Experimentatoren überhaupt nicht mit den Eberth-Gaffky'schen Bacillen, sondern mit andern, ihnen zwar sehr ähnlichen, aber nicht mit ihnen identischen Mikrobien arbeiteten, eine Annahme, die unleugbar etwas sehr Gezwungenes hat, so bleibt nichts übrig, als zu supponiren, dass der Tod und die Krankheitssymptome der Versuchsthiere in den Experimenten meiner Vorgänger durch toxische Substanzen hervorgerufen wurden, die sich in den von

ihnen benutzten Culturen gebildet hatten. Mit dieser letzteren Auffassung harmoniren in der That die Erscheinungen, welche bei den Versuchsthieren der FRÄNKEL-SIMMONDS'schen Experimente hervortraten, aufs vollständigste. Der meist sehr schnelle Tod, die Nothwendigkeit der Application grosser Dosen, die relativ geringe, mit der In- und Extensität der geweblichen Veränderungen sich zugestandener Maassen keineswegs deckende Zahl von Bacillen, welche in dem Körper der verendeten Thiere gefunden wurden, dies alles entspricht durchaus obiger Auffassung.

Nach den Ergebnissen meiner Versuche wird aber nicht angenommen werden dürfen, dass die Typhusbacillen nothwendig oder regelmässig auf todten Nährsubstraten Stoffe bilden, welche einen im Sinne der FRÄNKEL-SIMMONDS'schen Experimente wirkenden schädlichen Effect auf Mäuse und Kaninchen auszuüben im Stande sind, sondern es muss der Vorstellung Raum gegeben werden, dass noch nicht näher sicher zu präcisirende Nebenumstände (chemische Qualität des Nährbodens, Alter der Culturen u. s. w.?) eine bedeutsame Rolle bei der Production des Typhusbacillen-Toxins spielen.

Hat nun aber ein Process, der eventual durch ein von den Typhusbacillen auf todten organischen Substanzen gebildetes Gift hervorgerufen wird, das Recht, als ein typhöser bezeichnet zu werden? Ich glaube darauf entschieden mit „Nein" antworten zu müssen. Ich bin der Ansicht, dass Krankheitsprocesse, die durch von den Bakterien auf todten organischen Substanzen erzeugte Giftstoffe ins Leben gerufen werden, scharf getrennt werden müssen von denjenigen Krankheitsvorgängen, die das Resultat des Wachsthums und der Vermehrung bestimmter Bakterien innerhalb des lebenden Thierkörpers sind. Nur die letztgenannten Processe gehören in das Gebiet der Infectionskrankheiten, erstere sind Vergiftungserscheinungen, analog den Folgen einer Arsenik- oder Cyankaliumvergiftung; ob die Gifte organisch oder anorganisch, von Bakterien oder anderen lebenden Wesen oder von Menschenhand gebildet sind, ändert an dem Charakter der durch sie erzeugten Krankheiten nichts.

Der menschliche Typhus ist nun aber eine echte Infections-, „eine echte Bakterienkrankheit" — daran zweifelt wohl Niemand. Wer den Beweis führen will, einen dem menschlichen Typhus analogen Process bei Thieren reproducirt zu haben, wird daher in

erster Reihe darzuthun haben, dass die betreffende Krankheit der Versuchsthiere den Charakter einer echten Bakterienkrankheit hat, d. h. dass sie bedingt und unterhalten wird durch die Ansiedelung und fortschreitende Entwickelung einer bestimmten Bakterienspecies innerhalb des lebenden Körpers der betreffenden Versuchsthiere. Diesen Beweis vermisst man in den Experimenten FRÄNKEL's und SIMMONDS' und ihrer Nachfolger durchaus; diese Forscher haben zwar dargethan, dass einige Zeit nach der Injection der Typhusbacillen diese Bakterien durch mikroskopische Untersuchung sowohl, als namentlich auch durch das Culturverfahren in mehr oder weniger vereinzelten Exemplaren noch als im Körper, speciell in der Milz und in Lymphfollikeln, vorhanden demonstrirt werden konnten, aber diese Demonstration beweist nicht die Vermehrung der Bakterien im Körper, da sie ja auch, wie die Untersuchungen von WYSSOKOWITSCH [1]) über jeden Zweifel festgestellt haben, gelingt nach der Incorporation solcher Bakterien, welche entschieden nicht im lebenden Körper zu wachsen befähigt sind, sondern unfehlbar darin in mehr oder minder kurzer Frist bis auf den letzten nachweisbaren Rest zu Grunde gehen. Ist hiernach die Vermehrung der Typhusbacillen im lebenden Körper der Versuchsthiere von FRÄNKEL-SIMMONDS und ihren Nachfolgern nicht bewiesen, so wird dieselbe in hohem Grade unwahrscheinlich durch die Angabe der Autoren, dass die injicirten Bacillen stets nur spärlich in den Gewebsschnitten der afficirten Organe nachgewiesen werden konnten. Bei der stets relativ gewaltigen Zahl der einverleibten Bacillen hätte, falls letztere wirklich vermehrungsfähig im Leibe der Versuchsthiere gewesen wären, in den positiven, den beabsichtigten „Infections-Tod" herbeiführenden Experimenten, nach aller Analogie zu schliessen, eine überwältigende Menge in den der Ansiedelung günstigen Organen dem Auge sich darbieten müssen. Es wird demnach mit vollem Rechte ausgeschlossen werden können, dass die Erkrankung der FRÄNKEL-SIMMONDS'schen Versuchsthiere eine eigentliche Bakterienkrankheit war, und allein schon von diesem Gesichtspunkte aus muss der genannten Krankheit die Bedeutung abgesprochen werden, ein Analogon des menschlichen Typhus zu repräsentiren.

Wenn sich FRÄNKEL und SIMMONDS auf R. KOCH und GAFFKY

1) Arbeiten a. d. hygienischen Institut zu Göttingen, 1886.

mit der Ansicht berufen, dass es bei Uebertragungsversuchen mit auf ihre specifische Pathogenität zu prüfenden Bakterien nur darauf ankomme, überhaupt Krankheitsprocesse bei den Thieren mit den betreffenden Bakterien hervorzurufen, um ihre Bedeutung als Erreger des Processes, bei welchem sie ursprünglich gefunden werden, als festgestellt zu betrachten, so muss ich dies als ein Missverständniss bezeichnen. KOCH gerade und wohl nicht minder GAFFKY fordern für die Anerkennung der specifisch-pathogenen Bedeutung eines Bacteriums den Nachweis der Vermehrungsfähigkeit des betreffenden Bacteriums im Leibe der erkrankten Individuen und nicht nur dies, sondern sogar, dass sich die Erscheinungen der krankhaften Processe von der Localisation und Vermehrung der betreffenden Mikroben in dem erkrankten Organismus ungezwungen ableiten lassen.

Nur die Identität der Symptome bei der natürlichen und der entsprechenden künstlichen Infectionskrankheit fordern KOCH und GAFFKY nicht unbedingt, wenngleich sie in dieser Hinsicht, und zwar mit vollem Rechte, nur graduelle, nicht aber essentielle Abweichungen zulassen. In Betreff des letztern Punktes, der Aehnlichkeit also zwischen den Symptomen des menschlichen und dem Mäuse- und Kaninchen-Typhus von FRÄNKEL und SIMMONDS, könnte man sich mit dem Effect, welchen letztere Forscher erzielt, allenfalls zufriedengestellt erklären (obwohl ein Typhus, der bereits wenige Stunden nach der Infection auf der Höhe seiner Entwicklung anlangen kann, ein etwas problematisches Ding ist), wenn eben nur unzweifelhaft bewiesen wäre, dass die auftretenden Krankheitserscheinungen das Product einer Wucherung der Typhusbacillen im Körper der Versuchsthiere gewesen seien. Dies ist aber, wie wir gesehen, nicht der Fall, und so fehlt mithin der zwingende Grund, in der Krankheit der FRÄNKEL-SIMMONDS'schen Versuchsthiere, trotz ihrer mangelnden Congruenz mit dem menschlichen Typhus, die Aeusserung eines typhösen Processes zu erblicken.

Es ist mir erfreulich gewesen, zu ersehen, dass sowohl BEUMER und PEIPER [1]), als auch SIROTININ [2]) in ihren nach Abschluss meiner Untersuchungen publicirten ebenso umfassenden als gründlichen

1) Zeitschrift f. Hygiene, Bd. I, Heft 3, ausgegeben am 30. December 1886.

2) Ibidem.

Arbeiten zu dem nämlichen Ergebniss hinsichtlich der Auffassung der FRÄNKEL-SIMMONDS'schen Versuche gelangt sind, wie ich, obwohl der objective Erfolg ihrer Experimente ein anderer war als der meine, da es ihnen gelang, das Symptomenbildung des FRÄNKEL-SIMMONDS'schen Typhoids der Versuchsthiere zu reproduciren. Durch den von BEUMER und PEIPER erbrachten Nachweis, dass an sich ganz unschuldige Wasserbakterien, wenn sie in grösseren Quantitäten den Versuchsthieren einverleibt werden, letztere gleichfalls unter genau den Erscheinungen jenes Typhoids zu tödten vermögen, ist dieser FRÄNKEL-SIMMONDS'sche Experimentalerfolg, dessen zuverlässiges Eintreten ich auf Grund meiner Versuche bezweifeln muss, jedenfalls aller Specificität entkleidet, und es kann demnach dieser Erfolg jetzt auch nicht mehr als ein ausschlaggebendes diagnostisches Kriterium in zweifelhaften Fällen benutzt werden.

XII.

Beitrag zur Frage nach der Tenacität der Tuberkelbacillen.

Von

Dr. Max Voelsch.

Arbeit aus dem pathologischen Institute zu Königsberg i. Pr.

Die Frage nach der Tenacität der Tuberkelbacillen, d. h. ihrer Widerstandsfähigkeit gegen äussere auf sie einwirkende Einflüsse ist in mannigfacher Beziehung von wesentlichstem Interesse. Einmal durfte und darf von der definitiven Beantwortung dieser Frage eine Aufklärung über manche bisher noch dunklen Verhältnisse in der Aetiologie der Tuberkulose erwartet werden. Wenn auch seit der Entdeckung des Tuberkelbacillus, d. h. seitdem man in der Lage war, das zu Experimenten verwendete Material in Bezug auf seine specifische Virulenz genau zu prüfen, die bis dahin so differirenden Ergebnisse der Impfversuche mit tuberkulösem Material zu schwanken aufhörten, und bald der ziemlich unbestrittene Satz aufgestellt werden konnte, dass Impfungen mit tuberkulösem, d. h. bacillenhaltigem Material fast ausnahmslos eine allgemeine Tuberkulose hervorrufen, so konnte doch eine Einigung in Betreff der Fütterungstuberkulose, in Betreff der Frage nach der Infection des Körpers vom Digestionstraktus aus nicht so schnell erreicht werden. Die Forscher kamen nach wie vor zu durchaus widersprechenden Resultaten.

Es lag nun nahe, in den zahlreichen bei den verschiedenen Individuen wechselnden, und selbst bei demselben Individuum zeitweise bedeutend schwankenden Einflüssen, denen die Bacillen nach der Fütterung im Körper der Reihe nach ausgesetzt sind, einen Schlüssel für diese Widersprüche zu suchen, und thatsächlich ist, wie wir weiter sehen werden, die Frage nach der Tenacität der Tuberkelbacillen auch von diesem Gesichtspunkte aus in Angriff genommen worden.

Die Lösung dieser Frage war ferner in praktischer Beziehung von grosser Wichtigkeit. Wollte man gegen die verheerende Wir-

kung der Tuberkulose unter der Menschheit mit Aussicht auf Erfolg ankämpfen, so musste man zunächst versuchen, die Mittel und Wege zu finden, durch die der von den Kranken fortwährend producirte Ansteckungsstoff, die Bacillen, aus der Welt geschafft resp. unschädlich gemacht, desinficirt werde. Auch von dieser Seite hat man sich in den letzten Jahren der bezüglichen Frage durch umfassende und exakte experimentelle Untersuchungen zu nähern versucht, ohne übrigens bis jetzt ein praktisch allgemein durchführbares Desinfectionsmittel des Auswurfs der Phthisiker gefunden zu haben.

So mannigfach und ausgiebig nun die in den letzten Jahren über die Tenacität der Tuberkelparasiten angestellten Untersuchungen sind, so wenig gestatten dieselben ein definitiv abschliessendes Urtheil, so oft und wesentlich differiren die aus ihnen gewonnenen Resultate und Schlüsse. Es seien hier einige der wichtigsten Differenzpunkte angeführt: Eine der hervorstechendsten Fragen auf diesem Gebiete ist die, ob die Fäulniss im Stande sei, die Wirkung der Tuberkelbacillen zu vernichten resp. abzuschwächen. Die Ergebnisse der hierüber angestellten Versuche sind geradezu entgegengesetzte.

Auf der einen Seite haben BAUMGARTEN [1]) und FISCHER [2]) bei Gelegenheit von Untersuchungen über die Fütterungstuberkulose bei ihren diesbezüglichen Experimenten absolut konstante Resultate erhalten und darauf hin die Vernichtung resp. Abschwächung des Tuberkelvirus durch die Fäulniss mit aller Entschiedenheit behauptet. Die Fütterungsmassen wurden hierbei aus tuberkulösen Kaninchenlungen gewonnen, und schon fünftägiges Faulen dieser Lungen genügte, um das Zustandekommen der sonst regelmässig nach Genuss dieser Nahrung entstehenden Tuberkulose zu verhindern. Durch die hierbei ausgeführten Kontrollversuche wurden zugleich die annähernd gleichzeitig angestellten Versuche FALK's in Betreff der Impftuberkulose bestätigt. Derselbe [3])[4]) kommt nämlich auf Grund

1) Centralblatt für klinische Medicin 1884 No. 2. Ueber die Uebertragbarkeit der Tuberkulose durch die Nahrung und über Abschwächung der pathogenen Wirkung der Tuberkelbacillen durch Fäulniss.

2) Archiv für experimentelle Pathologie und Pharmakologie Bd. XX.

3) Archiv für patholog. Anatomie und Physiologie und für klin. Medicin Bd. XCIII Heft 2. „Ueber das Verhalten von Infektionsstoffen im Verdauungskanal". p. 195 ff.

4) Berliner Klinische Wochenschrift 1883 No. 50. „Beitrag zur Impftuberkulose."

seiner Untersuchungen zu denselben Schlüssen für die Impftuberkulose. Wenn er menschlichen Leichen bei der Obduktion entnommene Lungentheilchen etwa acht Tage an der Luft bei mittlerer Temperatur aufbewahrte und dann auf Meerschweinchen verimpfte, so hatten sie „unverkennbar ihre Infektionskraft eingebüsst." Er erhielt entweder einen gänzlich negativen Befund oder eine umschriebene lokale Tuberkulose. Ihm hat sich in neuerer Zeit auch De Toma [1]) angeschlossen. Auch er hat die Aufhebung der Virulenz des tuberkulösen Sputums durch die Fäulniss nach fünf bis zehntägiger Einwirkung, je nach der Intensität und Art derselben, für die Impftuberkulose gefunden.

In direktem Gegensatz zu diesen Versuchen stehen die Ergebnisse einer im Kochschen Laboratorium von Schill und Fischer [2]) angestellten Reihe von Experimenten.

Dieselben haben unter ihren zahlreichen Versuchen über die Desinfection des tuberkulösen Sputums auch e i n e n solchen mit faulendem Sputum angestellt und gefunden, dass selbst wochenlanges Faulen das tuberkulöse Sputum nicht unschädlich macht, denn „als mit einem 10, 41 und 43 Tage lang faulenden Sputum, welches frisch, sowie am 43ten Tage bei der mikroskopischen Untersuchung zahlreiche Tuberkelbacillen neben Unmassen von Fäulnissbakterien enthielt, je 2 Meerschweinchen geimpft wurden, erwies es sich in allen Fällen noch wirksam, sämmtliche Thiere wurden tuberkulös." Mit Rücksicht auf diese letzten Versuche hält auch Koch [3]) die Fäulniss den Tuberkelbacillen gegenüber auf weite Zeitdauer hin für nicht abschwächend.

Endlich hat auch Wesener [4]) in Betreff der Fütterungstuberkulose mit gefaultem Sputum zweifelhafte Resultate erhalten und „kann mithin die Angaben Falk's und Baumgarten's einstweilen nicht bestätigen."

---

1) Sulla virulenza dello sputo tuberkulare. Nota preventiva. Annali Universali di medicina chirurgia, Luglio 1886.

2) Mittheilungen aus dem Kaiserlichen Gesundheitsamt Bd. II. „Ueber die Desinfektion des Auswurfs der Phthisiker S. 543.

3) Mittheilungen aus dem Kaiserlichen Gesundheitsamt Bd. II. „Die Aetiologie der Tuberkulose." S. 78.

4) „Kritische und experimentelle Beiträge zur Lehre von der Fütterungstuberkulose." Akademische Habilitationsschrift, Freiburg 1885, S. 86, 87.

Es ist noch nicht gelungen, zwischen diesen sich so lebhaft widersprechenden Ansichten eine sichere Brücke zu schlagen.

Kaum weniger unsicher und unklar ist das Verhalten der Tuberkelbacillen einigen anderen Einwirkungen gegenüber. So ist z. B. noch nicht sicher erwiesen, wie sich dieselben dem Aufkochen gegenüber verhalten. Schill und Fischer[1]) geben für tuberkulöses Sputum an, dass nach zweiminutenlangem Kochen es noch gelungen ist, Thiere zu inficiren, nicht mehr nach fünfminutenlangem. Wesener[2]) giebt ganz kurz an, dass Siedehitze die Bacillen sicher, die Sporen meist tödte.

De Toma[3]) behauptet auch eine Abschwächung der specifischen Wirksamkeit des Sputum durch längeres Aufbewahren in höherer Temperatur beobachtet zu haben, was von Falk in früheren Versuchen geleugnet wurde. Nirgends finden sich Angaben darüber, ob mehrmaliges Aufkochen zur Vernichtung der Tuberkelbacillen genügt.

Die Frage ist von eminenter Wichtigkeit in Betreff des Genusses der Milch tuberkulöser Thiere.

Aehnliche wenn auch unerheblichere Differenzen und Unklarheiten haben sich in Betreff der Virulenz eingetrockneter tuberkulöser Massen herausgestellt.

Endlich sei hier noch der doppelten Anschauungen gedacht, welche sich in Betreff der hierauf bezüglichen Eigenschaften des Magensaftes, sowie der übrigen Verdauungssäfte geltend gemacht haben. Von der einen Seite, Falk[4])[5]), Baumgarten[6]) und Fischer[7]) wird jegliche Beeinflussung tuberkulöser Nahrung durch dieselben geleugnet, während andererseits Wesener[8]) auf Grund zahlreicher Experimente zu dem Schluss kommt, dass die in dem Magensaft enthaltene Säure analog dem bei den Milzbrandbacillen

1) l. c. S. 140.
2) l. c. S. 91.
3) l. c.
4) Falk, Berl. klin. Wochenschrift 1883, No. 50 „Beitrag zur Impftuberkulose" S. 773.
5) „Ueber das Verhalten von Infektionsstoffen im Verdauungskanal", Archiv für pathologische Anatomie und Physiologie und für klinische Medicin, Bd. XCIII, Heft 2.
6) l. c.
7) l. c.
8) l. c.

angenommenen Vorgange (s. Anmerk.) bei genügender Einwirkung die sämmtlichen Bacillen tödte und nur die Sporen verschone, und während er die Frage nach der Wirksamkeit der übrigen Verdauungssäfte noch offen lässt.

Woher kommen nun diese zahlreichen und so eingreifenden Widersprüche? Da sich dieselben aus der Art der Verwendung des Materials nicht wohl erklären lassen dürften, so hat man an das Material selbst gedacht. Zuerst hat WESENER in seiner erwähnten Arbeit darauf hingewiesen, dass es einen sehr wesentlichen Unterschied machen könne, ob man mit sporenfreiem oder sporenhaltigem Material arbeite; er nimmt an, dass z. B. bei der Fütterungstuberkulose „gerade auf der Vernachlässigung des doch mit grosser Wahrscheinlichkeit vorhandenen Unterschiedes die anscheinend so widersprechenden experimentellen Resultate beruhten."

Bekanntlich vermehren sich die Tuberkelbacillen auf ihrem Wachsthum günstigem Nährboden durch Theilung, bilden jedoch, sobald das zu ihrer Ernährung nöthige Material nicht hinreichend vorhanden ist, in ihrem Innern Dauersporen. KOCH bildet dieselben in seinem citirten Werke als rundovale, fensterförmige in der Substanz der Bacillen theils einzeln, theils mehrfach liegende Kügelchen ab, die die EHRLICH'sche Färbung nicht annehmen. In der That ist analog dem Verhalten anderer Bacillen und Sporen die WESENER'sche Annahme durchaus berechtigt; es ist sehr wohl möglich, dass sich diese Sporen in Bezug auf ihre Tenacität anders verhalten als die Bacillen, oder dass die Sporen in den verschiedenen Altersstufen eine verschiedene Widerstandsfähigkeit besitzen. Es könnte auch möglich scheinen, einzelne der oben angeführten Widersprüche von diesem Gesichtspunkte aus zu erklären, da WESENER, SCHILL und FISCHER mit Sputum, das thatsächlich meist sehr viel sporenhaltige Bacillen enthält, BAUMGARTEN und FISCHER hingegen mit jungem tuberkulösem Gewebe gearbeitet haben, das dem gegenüber vorzugsweise sporenfreie Bacillen enthält. Ausserdem erwähnt WESENER ausdrücklich, dass das von ihm verwendete Sputum stets

---

Anmerkung: Neuerdings ist in einer Arbeit von DYRMONT „Einige Beobachtungen über die Milzbrandbacillen" (Archiv für experimentelle Pathologie und Pharmakologie Bd. XX, 1886 p. 309) mitgetheilt, dass eine 24stündige Einwirkung selbst einer 0,5 % Salzsäurelösung weder die Form noch die Virulenz der Milzbrandbacillen aufhebe, während der normale Magensaft nur 0,2 % Salzsäure enthält.

sporenhaltige Bacillen enthielt, FISCHER hingegen sagt, dass in seiner Fütterungsflüssigkeit solche nicht zu entdecken gewesen wären. In der That hat auf Grund dieser Thatsachen BAUMGARTEN es für wahrscheinlich erklärt, dass die Differenz zwischen den Resultaten von FALK's, seinen und FISCHER's Tuberkel-Fäulniss-Experimenten einerseits, denen SCHILL-FISCHER's und WESENER's andererseits auf der erwähnten Differenz der Art des benutzten Materials beruhe.

Auf Anregung des Herrn Prof. BAUMGARTEN beschloss ich durch eigne Versuche die strittige Frage nach der Tenacität der Tuberkelbacillen zu prüfen. Es sollten Versuche einerseits mit exquisit sporenhaltigem, andererseits mit sporenfreiem Material gemacht werden.

Es wurden demnach zunächst die betreffenden Impfmassen bereitet und genau auf ihren Bacillen- und Sporengehalt geprüft; da der erste Versuch zur Herstellung einer gänzlich sporenfreien Impfflüssigkeit aus jungem tuberkulösem Gewebe, wie wir unten sehen werden, misslang, vielmehr eine Mischung von sporenfreien und sporentragenden Bacillen entstand, so wurde zuerst eine Reihe von Versuchen mit diesem Material angestellt.

Die möglichst nur sporenfreie Bacillen enthaltende Impfmasse für die zweite Versuchsweise wurde dann aus Reinkulturen, die exquisit sporenhaltige für die dritte aus phthisischem Sputum gewonnen.

Diese Impfmassen wurden nun einer Reihe von Einflüssen unter möglichst gleichen Verhältnissen ausgesetzt. Es wurde dazu zunächst einfaches Aufkochen bis zum Blasenwerfen, sodann doppeltes Aufkochen, d. h. Aufkochen, dann Abkühlen und nochmaliges Aufkochen gewählt; ferner wurden Seidenfäden mit der Impfmasse getränkt und sodann theils bei Zimmertemperatur, theils im Wärmeschrank, d. h. bei einer constanten Temperatur von ca. 38—40° C. eingetrocknet.

Endlich wurden die Flüssigkeiten der Fäulniss ausgesetzt. Die besonderen Bedingungen, unter denen dies geschah, sind bei den einzelnen Experimenten auseinandergesetzt.

Sodann wurden die behandelten Impfmassen den Versuchsthieren, zu welchen ausschliesslich Kaninchen verwendet wurden, subcutan injicirt resp. die Fäden in Hauttaschen gebracht, zugleich Controlthiere mit dem unveränderten Material geimpft. Die Thiere wurden, soweit sie nicht früher starben, nach Ablauf von ca. 15 Tagen

getödtet, in welcher Zeit die Entwickelung einer lokalen Tuberkulose zu erwarten war, und die Resultate verglichen. Leider gestattete es der Mangel an Zeit nicht, die Thiere länger am Leben zu lassen und den eventuellen Ausbruch einer allgemeinen Tuberkulose abzuwarten, vielmehr musste ich mich auf die Prüfung des lokalen Befundes beschränken.

Die einzelnen Versuche wurden mit den möglichst grössten Vorsichtsmassregeln zur Vermeidung zufälliger Infectionen angestellt. Die Gefässe wurden stets mit Sublimat, dann mit Alkohol, dann mit destillirtem Wasser ausgespült, die Instrumente ausgeglüht, namentlich wurden die Injectionen mit 1 Gramm Flüssigkeit enthaltenden Koch'schen Spritzen vorgenommen, die vorher ca. 1 Stunde lang im Hitzeschrank bei einer Temperatur von 150° C. gelegen hatten.

Die Thiere wurden in besonderen Behältern untergebracht. Die mikroskopische Untersuchung der Präparate wurde nach der Koch-Ehrlich'schen Färbemethode vorgenommen.

I. Versuchsreihe.

Versuche mit gemischtem Material.

1. Bereitung der Impfflüssigkeit.

Als Ausgangsmaterial zur Beschaffung der nöthigen Impfmasse wurde ein vor circa 10 Wochen im hiesigen pathologischen Institute mit tuberkulöser Masse geimpftes Kaninchen verwendet. Bei der Section fand sich eine haselnussgrosse harte Anschwellung an der Impfstelle im Unterhautbindegewebe, in der Nähe einige geschwollene Lymphdrüsen. In Lungen und Milz sitzen sehr reichliche, in Leber und Nieren spärlichere Tuberkelknötchen. Diese werden aus den Organen möglichst frei von anderem Gewebe mit der Scheere entfernt und wegen der nicht ganz unbeträchtlichen mitentfernten Blutmenge, die bei der folgenden Injection in die Jugularvene eine Fibringerinnung hätte bewirken können, sorgfältig in $^3/_4$ % Kochsalzlösung abgespült, sodann in eben solcher Lösung so lange zerstampft und zerdrückt, bis ein dickflüssiger Saft möglichst ohne grössere feste Bestandtheile entsteht. Dieser wird durch ein Tuch coliert. Die Colatur zeigt bei der Deckglasuntersuchung nur sehr mässigen Tuberkelbacillengehalt. Die Bacillen sind theils sporenfrei, theils sporenhaltig. Die mit dieser Masse angestellten subkutanen Impfversuche sollen an einer anderen Stelle erwähnt werden.

Ein Theil derselben wird zum Zwecke der Bereitung einer möglichst sporenfreien Impfflüssigkeit dem mittelgrossen Kaninchen No. 1 in die vena jugularis injicirt.

Der ursprüngliche Plan, das Thier schon nach 14 Tagen bis 3 Wochen zu tödten, um eine womöglich gänzlich sporenfreie Impfmasse zu erhalten, wurde aufgegeben, weil mit Rücksicht einmal auf den geringen Bacillengehalt der injicirten Flüssigkeit, ferner auf den zu dieser Zeit absolut günstigen Ernährungszustand des Thieres zu fürchten war, dass sich der tuberkulöse Process noch nicht genügend über den ganzen Körper würde verbreitet haben. Das Thier wurde daher erst am 19. Februar d. h. am 31. Tage getödtet. Dasselbe war mittlerweile stark abgemagert, athmete oberflächlich. Aeusserlich fühlt man an der Impfstelle eine harte drei Markstück grosse Verdickung.

Bei der Eröffnung des Thieres, die übrigens mit allen antiseptischen Kautelen vorgenommen wird, da eine Uebertragung von ihm auf Kulturen beabsichtigt war und auch ausgeführt wurde, findet sich ein dicker, Markstück grosser, harter, weisser, käsiger Knoten an der Impfstelle um die Vene herum, der zweifellos von etwas vorbeigetröpfelter Impfflüssigkeit herrührt. Der Befund an den inneren Organen war folgender:

Die Lungen sind überall dicht mit Tuberkelknötchen besetzt, deren Grösse von der eines Stecknadelkopfes bis zu der eines kaum sichtbaren Punktes schwankt.

Die Leber enthält ebenfalls sehr zahlreiche grössere und kleinere Tuberkel; doch ist ihre Entwickelung schon vorgeschrittener.

Noch bedeutendere Tuberkelknoten finden sich in der Milz, die daneben auch ganz kleine Knötchen enthält.

Die Nieren dagegen enthalten nur ganz kleine punktförmige, zum Theil nur mit der Lupe sichtbare Knötchen in der Rindenschicht; die Markschicht scheint frei zu sein.

Das Netz enthält ebenfalls zahlreiche kleine Tuberkel.

Alle diese Organe mit Ausnahme der Milz, deren Knoten schon zu sehr entwickelt scheinen, und mit Auslassung der grösseren Knoten in der Leber, um eine möglichst sporenfreie Masse zu erhalten, werden zur Bereitung der Impfflüssigkeit in möglichst kleine Stücke zerschnitten und in einer sterilisirten Schale mit einer Mörserkeule zerstampft. Nach $1^1/_2$stündigem Stossen, Drücken und Quetschen hat sich, nachdem allmählich etwa ein Reagenzglas voll sterilisirter, d. h. gekochter und abgekühlter Kochsalzlösung zugesetzt ist, ein dicker Brei gebildet, in dem grössere Stücke nicht mehr sichtbar sind. Diese breiige Masse wird sodann durch ein Tuch filtrirt und der so erhaltene Saft in einem sterilisirten Gefäss aufgefangen. Der Saft, dem noch etwas Kochsalzlösung zugesetzt wird, ist stark blutig und gänzlich dünnflüssig. Das aus häufigen genauen Untersuchungen in den angefertigten Deckglaspräparaten gewonnene Bild ist das folgende:

Die Bacillen sind durchweg relativ dicke und mässig lange ganz gerade oder nur leicht gebogene blaue Stäbchen. Die grössere Hälfte

derselben hat ein völlig kompaktes, glattes Aussehen; die blauen Contouren sind nirgends irgendwie unterbrochen. Bei einer grossen Anzahl von Bacillen finden sich jedoch auch Sporen, die deutlich in die Substanz derselben eingebettet sind. Oft erscheinen dieselben als sehr scharf von der blauen Masse unterscheidbare fensterförmige farblose Oeffnungen in derselben, genau so wie sie Koch [1]) abgebildet hat. Bei einem weiteren Theil sind die Sporen nicht ganz so deutlich sichtbar und erscheinen oft nur als momentan bei einer gewissen Einstellung aufleuchtende hellglänzende Punkte. Allen diesen mit völlig glatten ununterbrochenen Rändern versehenen Bacillen steht ein minimaler Rest von Exemplaren gegenüber, die in verschiedene Theile zerfallen zu sein scheinen, die ein mehr oder weniger deutlich gekörntes Aussehen darbieten, wie es weiter unten bei den Sputumbacillen noch genauer beschrieben werden wird.

Man hatte somit aus dem nach ca. vier Wochen getödteten Thier eine nicht, wie erwartet war, sporenfreie, sondern eine Impfmasse gewonnen, in der sich die sporenfreien und sporenhaltigen Exemplare an Zahl annähernd gleich sind, oder die ersteren wenigstens nicht sehr beträchtlich überwiegen. Dennoch schien es nicht unangemessen, auch dieses Material zu einer Reihe von Versuchen zu verwenden. Denn wenn es die ursprüngliche Absicht war, nur gänzlich sporenfreie Impfmasse mit exquisit sporenhaltiger mit Bezug auf ihre Tenacität zu vergleichen, so schien es von Interesse zu sein, auch dieses gemischte Material, bei dem die Sporen im Gegensatz zu den meisten Sporen im phthisischen Sputum noch dazu zweifellos jung, erst kürzlich entstanden waren, mit jenen zu vergleichen.

2. Versuche.

Es wurden zu dieser Reihe im Ganzen 9 Kaninchen und 1 Meerschweinchen, letzteres zu einer durch ein Versehen bedingten Kontrollimpfung verwendet.

A. Impfungen mit der unveränderten Flüssigkeit.

Thier No. 2. Am 19. 2. wird von der Impfmasse eine Injektionsspritze voll unter die Haut injicirt. Das Thier wird am 5. 3., also nach 14 Tagen getödtet. Es befand sich anscheinend ganz wohl. Aeusserlich an der Impfstelle findet sich eine harte, stark wallnussgrosse Anschwellung. Im Unterhautbindegewebe ein ovaler, im Längendurchmesser etwa $2^1/_2$ cm haltender, etwas abgeflachter, von der Umgebung nicht sehr deutlich abgegrenzter Knoten, in dessen Mitte sich eine dickflüssige Masse findet. In seiner Umgebung in der Haut und namentlich auf den darunter liegenden Muskelfasern zahlreiche kleine Tuberkelknötchen. Die benachbarten Lymphdrüsen der Achselhöhle sind stark geschwellt, einzelne in der Mitte bereits verkäst. — Die inneren Organe

1) l. c. Tfl. X Fig. 47.

sind gesund. — Es werden nach vorhergehender Härtung des Knotens in Alkohol Schnitte ungefähr durch die Mitte desselben angelegt. In denselben finden sich in allen Theilen sehr zahlreiche, fast ausnahmslos sporenfreie Tuberkelbacillen.

Thier No. 3. Am 19. 2. wird eine Spritze der Impfmasse ins Unterhautgewebe injicirt. Getödtet am 5. 3. (14 Tage).

Befund. An der Impfstelle äusserlich ein fünfmarkstückgrosser harter Tumor, innen unter der Haut ein fast dreimarkstückgrosser, mit ihr verwachsener, fast kugelförmiger, nur wenig abgeflachter, umschriebener weisser Knoten, im Centrum verkäst; benachbarte Lymphdrüsen angeschwollen; innere Organe frei.

Die Untersuchung der durch das Centrum gelegten Schnitte ergiebt mässig hohen Bacillengehalt, geringer als bei Thier No. 2.

B. Impfungen mit ein Mal aufgekochter Flüssigkeit.

Thier No. 4. Am 19. 2. wird nicht ganz eine Spritze voll unter die Haut injicirt. Getödtet am 5. 3. (14 Tage). Aeusserlich deutlicher harter wallnussgrosser Tumor; innen weisser scharf umschriebener abgeflachter Knoten von der Grösse und Gestalt einer halben Wallnuss, im Centrum verkäst. In der Umgebung kleinste tuberkulöse Knötchen. Geschwollene Lymphdrüsen. Innere Organe gesund.

Die durch die Mitte des Knotens gelegten Schnitte zeigen an einzelnen Stellen ziemlich zahlreiche Bacillen; andere Stellen sind frei.

Thier No. 5. Am 19. 2. wird eine Spritze voll injicirt. Getödtet am 5. 3. (14 Tage). An der Impfstelle äusserlich wallnussgrosser harter Knoten, innen ein über fünfzigpfennigstückgrosser ziemlich flacher, nicht scharf umschriebener, mit der Umgebung sehr verwachsener innen verkäster Knoten. Die Umgebung mit kleinen Knötchen besetzt. Lymphdrüsenanschwellungen nicht nachweisbar. In beiden Pleurahöhlen ein ziemlich reichlicher seröser Erguss. In den Lungen, sowie den übrigen Organen nichts nachweisbar.

In den durch das Centrum des Knotens gelegten Schnitten finden sich viele Stellen völlig bacillenfrei, an anderen Stellen spärliche Bacillen.

C. Impfungen mit doppelt aufgekochter Flüssigkeit.

Thier No. 6. Am 19. 2. Injection, eine Spritze voll. Getödtet am 5. 3. (14 Tage).

Befund. Aeusserlich ein kaum haselnussgrosser, innen ein etwas über erbsengrosser scharf umschriebener, ganz weisser, innen verkäster Knoten.

Es finden sich in einem der vier untersuchten Schnitte recht reichliche, in den übrigen nur spärliche Tuberkelbacillen.

D. Impfungen mit gefaulter Masse.

Es wird ein Theil der Flüssigkeit auf einer sterilisirten Glasplatte ausgegossen, derselben zum Zwecke des Faulens einige Stückchen des im Filtertuche zurückgebliebenen dicken Rückstandes zugesetzt; diese Masse wird in einer feuchten Kammer bei Zimmertemperatur 10 Tage lang aufbewahrt. Am 1. 3. ist dieselbe exquisit faulig zerfallen und übelriechend.

Die auf Deckglaspräparaten vorgenommene Untersuchung der Masse ergiebt nunmehr einen sehr geringen Gehalt an theils sporenfreien, theils sporentragenden Tuberkelbacillen. Dagegen finden sich sehr reichliche Fäulnissbakterien.

Thier No. 7. Am 1. 3. wird auf dem Rücken des Thieres nach vorhergehender Abtragung der Haare und Desinfection eine Hauttasse angelegt und in dieselbe möglicht viel von der fauligen Impfmasse gebracht, darauf die Wunde vernäht. Getödtet am 15. 3. (14 Tage.)

Befund. An der Impfstelle äusserlich ein etwas über haselnussgrosser weicher Knoten, innen ein circa $2^1/_2$ cm langer, $1^1/_2$ cm breiter nierenförmiger, etwas abgeflachter, von der Umgebung gut abgrenzbarer, weisser eingekapselter Abscess, mit dickem, weissem, übelriechendem Eiter gefüllt. Nirgends Tuberkelknötchen. Innere Organe gesund.

Die mikroskopische Untersuchung des Eiters auf Deckgläsern ergiebt trotz sorgfältigen Suchens auch nicht einen Tuberkelbacillus. An einzelnen Stellen undeutliche Coccenhäufchen. In den Präparaten finden sich dagegen sehr reichliche kurze plumpe Stäbchenbacterien. Histologisch besteht der Eiter aus lauter typischen wohlerhaltenen Eiterkörperchen.

Der Knoten wird in Alkohol gehärtet und Schnitte durch die Abscessmemben angelegt.

Die äusseren Lagen derselben bestehen aus festem Bindegewebe, das nach innen in deutliches Spindelzellengewebe übergeht. Hierauf eine Granulationsgewebslage, nach innen zum Theil der Nekrose (fibrinoide Entartung, Neumann) anheimgefallen. Die nekrotische Schicht erscheint mit reichlichem freiem Eiter bedeckt. In der nekrotischen Zone zahlreiche coccenähnliche Körnchen, z. Th. in zellenähnlichen Figuren. (Mastzellen oder Coccen?) Nirgends sieht man Tuberkel oder Tuberkelbacillen.

Thier No. 8. Am 1. 3. Einführung einer ziemlich grossen Menge der fauligen Masse in eine Hauttasche. Gestorben den 10. 3. (Am 9. Tage.)

An der Impfstelle ein flacher, etwa thalergrosser eingekapselter Abscess im Unterhautbindegewebe, schon äusserlich fühlbar. Derselbe ist mit dickem, weissem, stinkendem Eiter gefüllt. Keine Tuberkelknötchen. Innere Organe gesund. Die Untersuchung des Eiters auf Deckgläschen ergiebt keinen Gehalt an Tuberkelbacillen, ebenso wenig an anderen Bakterien. Ebenso fällt die Untersuchung des Blutes auf etwaige Kaninchensepticämiebacillen negativ aus.

Die Schnitte aus der in Alkohol gehärteten Abscesswand zeigen genau den bei dem vorigen Thiere geschilderten Befund.

E. Impfung mit eingetrockneter Impfmasse.

Die nach der oben angegebenen Weise bereiteten Seidenfäden wurden neun Tage lang bei Zimmertemperatur resp. im Wärmeschrank aufbewahrt. Die völlig trockenen Fäden wurden alsdann durch einige Tropfen sterilisirter Kochsalzlösung aufgeweicht und in die Hauttaschen von Kaninchen gebracht. Es sei hierbei bemerkt, dass die zur Imprägnirung der Fäden verwendete Flüssigkeit nicht mehr ganz frisch war, sondern in Folge eines Versehens bereits 24 Stunden bei einer Durchschnittstemperatur von — 1 bis 0° C. gestanden hatte. Wenn auch eine hieraus resultirende Einwirkung auf die Bacillen in keiner Weise wahrscheinlich war, so wurde doch zur Controlle

Thier No. 9, ein Meerschweinchen, mit dieser Masse (eine Spritze voll ins Unterhautgewebe) am 20. 2. geimpft. Dasselbe starb am 14. 3.

Befund: Aeusserlich grosse weiche Geschwulst an der Impfstelle. Im Unterhautgewebe ein über Fünfmarkstück grosser ziemlich flacher Abscess mit dickem grauem stinkendem Eiter. An der Impfstelle ein weisslich grauer haselnussgrosser, etwas flacher, innen verkäster Knoten. In seiner Umgebung finden sich undeutlich und nicht ganz sicher kleinste Tuberkelknötchen. Deckglaspräparate des Eiters zeigen zahlreiche, kurze, glatte, meist sporenfreie Tuberkelbacillen, fast gar keine Eiterkörperchen.

a) Impfung mit bei Zimmertemperatur eingetrockneter Masse.

Es wurde zunächst eine mikroskopische Untersuchung der angetrockneten und mit etwas Kochsalzlösung aufgeweichten Massen vorgenommen, und ergab dieselbe nur sehr mässigen Bacillengehalt, weit geringer als in der ursprünglichen Impfmasse.

Thier No. 10. Am 1. 3. wird der erwähnte Faden in eine Hauttasche gebracht. Getödtet am 15. 3. (14 Tage). An der Impfstelle äusserlich ein haselnussgrosser, äusserlich schwer abtastbarer Tumor; innen ein circa $1^1/_2$ cm langer, 1 cm breiter Knoten, weich, mit dickem, weissem Eiter gefüllt, abgekapselt. In der Umgebung einzelne kleinste, nicht mit Sicherheit als Tuberkel anzusprechende Knötchen. Bei der mikroskopischen Untersuchung des Eiters finden sich ganz vereinzelte, zum Theil nicht einmal absolut sichere Tuberkelbacillen, fast gar keine Eiterkörperchen. Die Untersuchung der durch das Centrum des Knotens angelegten Schnitte ergiebt die Zusammensetzung desselben aus einer äusseren Bindegewebs- und einer inneren ziemlich mächtigen Granulationsschicht. Die Nekrose ist hier sehr viel geringer ausgesprochen, als bei Thier 7 und 8. In der Granulationsschicht markiren sich tuberkelartige, aus Epithelioidzellen bestehende umschriebene Gebilde, in denen sehr wenig Tuberkelbacillen vorhanden sind.

b) Mit im Wärmeschrank eingetrockneter Masse.

Die in derselben Weise wie bei dem vorigen Versuch vorgenommene mikroskopische Untersuchung der aufgeweichten Impfmasse ergiebt gar keine Tuberkelbacillen.

Thier No. 11. Der erwähnte Faden wird am 1. 3. in eine Hauttasche gebracht. Das Thier stirbt am 14. 3. (13 Tage).

Befund. Aeusserlich nichts nachweisbar. Innen an der Impfstelle ein kleiner bohnengrosser Knoten, der den Faden und etwas eitrige Masse einschliesst. Keine Tuberkelknötchen. Es besteht ziemlich hochgradige eitrige Peritonitis. Die Untersuchung des Eiters auf Deckgläsern ergiebt keine Tuberkelbacillen, doch recht erheblichen Reichthum an Eiterkörperchen.

Der Faden wird zerzupft und genau nach der bei Schnitten nach der bekannten Koch'schen Vorschrift angewandten Methode mit Fuchsin gefärbt, mit Methylenblau untergefärbt. In den den Fäden anliegenden blauen Massen in den Präparaten finden sich spärliche, doch zweifellose Tuberkelbacillen.

Fassen wir die Ergebnisse dieser Versuchsreihe nun kurz zusammen, so finden wir, dass zunächst einmaliges Aufkochen nur eine minimale, wenn überhaupt eine Abschwächung der Virulenz dieser theils sporenfreien, theils sporenhaltigen Bacillen, hervorruft. Eine geringe Differenz im Schlussresultat mit den von den Thieren No. 2 und 3 gewonnenen Befunden scheint sich allerdings sowohl in der verschiedenen Grösse der Knoten, als in der nicht unerheblich differirenden Zahl der Bacillen auszusprechen.

Sehr deutlich ist jedoch die Abschwächung der Wirkung des Materials nach doppeltem Aufkochen. Hier fand sich ein ganz erheblich kleinerer Knoten, der, wenn auch relativ viele, so doch, bei Berücksichtigung seiner geringen Ausdehnung, absolut viel weniger Bacillen barg, wie die früheren Knoten. Immerhin hat der Process des doppelten Aufkochens nicht vermocht, das Virus zu vernichten, die Bacillen sind hingegen nicht in dem Maasse, wie einfach aufgekochte oder gar ungekochte gewuchert. Ob diese Abschwächung nur auf der Tödtung einer Reihe von Bacillen, z. B. der sporenfreien, oder auf einer Veränderung der Wachsthumsenergie aller Bacillen beruht, muss einstweilen noch dahin gestellt bleiben.

Bei den Versuchen mit fauliger Injektionsmasse fällt zunächst die Verringerung der Tuberkelbacillen, die sich sowohl auf sporenfreie wie auf sporentragende erstreckt, durch den Fäulnissprocess

ins Auge. Was dann den Erfolg der Impfungen anbelangt, so hat sich bei beiden hier in Betracht kommenden Thieren im Laufe von 14 resp. 9 Tagen an der Impfstelle ein Abscess gebildet; doch wie die histologische Untersuchung zur Evidenz ergiebt, ist derselbe zweifellos nicht tuberkulöser Natur und höchstwahrscheinlich durch die in dem Eiter nachzuweisenden Kokken (oder die kurzen relativ dicken Bacillen?) hervorgerufen. Es hat somit hier, analog den erwähnten Versuchen von BAUMGARTEN, FISCHER und FALK eine Aufhebung des tuberkulösen Virus durch die Fäulniss stattgefunden.

Was dann endlich die mit der eingetrockneten Masse angestellten Experimente anbetrifft, so fällt auch hier die Abnahme des Bacillengehalts durch die langsame Eintrocknung im Zimmer, seine anscheinende Vernichtung durch die schnellere im Wärmeschrank auf. Immerhin waren diese Massen noch im Stande einen tuberkulösen Process im Versuchsthiere hervorzurufen. Derselbe schien jedoch einen weit schwächeren und verlangsamten Verlauf, namentlich bei der im Wärmeschrank eingetrockneten Masse, als nach den Injektionen der unveränderten Flüssigkeit zu nehmen.

Die Behauptung, dass durch den Eintrocknungsprocess namentlich im Wärmeschrank eine gewisse Abschwächung der Impfmasse herbeigeführt worden sei, dürfte mit Rücksicht auf den so evident differirenden Sektionsbefund auch dann ihr Recht behalten, wenn man in Betracht zieht, dass bei den Versuchen mit unveränderter Impfmasse eine andere Methode, nämlich die der Injektion angewendet wurde und dass demgemäss bei denselben eine immerhin nicht unbedeutend grössere Menge Bacillenmaterial den betreffenden Thieren einverleibt wurde.

II. Versuchsreihe.

Versuche mit sporenfreiem Material.

1. Bereitung der Impfflüssigkeit.

Am 23. 1. wurde eine Ueberimpfung tuberkulöser Massen von einer GRAFFKY'schen Reincultur auf Blutserum vorgenommen. Der Rest der Cultur wurde zur Injektion für 2 Kaninchen verwendet, worüber später.

Von den angelegten Culturen gedieh nur eine gut; von dieser wurden am 15. 2. weitere zahlreiche Uebertragungen auf Blutserum gemacht, die meist gut gediehen.

Ferner wurden am 19. 2. Reinculturen von einem tuberkulösen Thier direkt angelegt, die jedoch nur ein schwaches Wachsthum zeigten.

Von dem Rest der erwähnten, am 15. 2. verarbeiteten Cultur wurde nun am 22. 2., also nach vierwöchentlichem Bestand derselben die Impfflüssigkeit hergestellt.

Die Schüppchen wurden, natürlich nach gründlicher Sterilisation der Instrumente und Gefässe, mit einer Platinnadel herausgeholt und in $^3/_4$ % Kochsalzlösung gebracht, theils auch direkt durch Kochsalzlösung herausgeschwemmt, und nun in ihr so lange gedrückt und gequetscht, bis eine ziemlich feinkörnige Suspensionsflüssigkeit entstand. Die mikroskopische Untersuchung derselben ergab nun einen sehr erheblichen Tuberkelbacillengehalt. Dieselben lagen zum Theil noch in grossen Klumpen zusammen, zum Theil ausgebreitet. Sie sind durchschnittlich ca. $^1/_2$ bis $^2/_3$ mal kürzer als die durch Thierimpfung gewonnenen, erscheinen ferner auch dünner, sind fast durchweg glatte homogene Stäbchen, bei denen von Sporenbildung nichts zu sehen ist; bisweilen sind sie ganz leicht gekrümmt, meist ganz gerade. Nur selten haben sie ein leicht gekörntes Aussehen und nur ein ganz minimaler Theil zeigt einigermaassen deutliche Sporenbildung, nie so deutlich wie die oben beschriebenen Fenster bei den Bacillen der Impftuberkulose.

Es war somit gelungen ein fast durchweg sporenfreies Impfmaterial herzustellen, und wurden nun hiermit die folgenden Versuche angestellt.

2. Versuche.

Es wurden zu dieser Reihe wiederum 9 Kaninchen verwendet.

A. Versuche mit unveränderter Flüssigkeit.

Thier No. 12 erhielt am 22. 2. eine Spritze voll in das Unterhautbindegewebe injicirt. Getödtet am 11. 3. (17 Tage). Es findet sich äusserlich an der Impfstelle ein ziemlich ausgebreiteter harter höckriger Knoten. Im Unterhautbindegewebe an dieser Stelle ein ca. zwanzigpfennigstückgrosser weisser, innen käsig zerfallener, etwas abgeflachter Knoten; in der Umgebung eine thalergrosse flache weissliche Infiltration, die dicht mit kleinsten Tuberkelknötchen besetzt ist. Lymphdrüsen angeschwollen; innere Organe gesund. Die mikroskopische Untersuchung des Eiters ergiebt massenhafte Tuberkelbacillenentwickelung; sie sind alle klein und glatt, meist sporenfrei, jedoch ein nicht unerheblicher Theil sporentragend." Es werden durch das Centrum des Knotens Schnitte gelegt; dieselben zeigen deutlichen tuberkulösen Bau mit Tuberkeln und Riesenzellen; streckenweise finden sich darin recht reichliche Tuberkelbacillen.

Thier No. 13 erhielt am 22. 2. eine Spritze voll ins Unterhautbindegewebe. Getödtet den 11. 3. (17 Tage).

Befund: Aeusserlich an und vor der Impfstelle eine weiche ziemlich ausgebreitete flache Verdickung; innen ein ganz ähnlicher Knoten wie bei dem vorigen Thiere, Umgebung ebenso infiltrirt, noch etwas deutlicher umschrieben, und mit Tuberkeln besetzt. Innere Organe gesund.

Mikroskopischer Befund: massenhafte Bacillenentwickelung im Eiter; in den Schnitten, die denen vom Thier 12 ganz analogen Bau zeigen, an den meisten Stellen recht reichliche, an einzelnen massenhafte Bacillen.

B. Versuche mit einmal aufgekochter Flüssigkeit.

Thier No. 14. Den 22. 2. eine Spritze voll subkutan. Getödtet am 11. 3. (17 Tage).

Befund: Aeusserlich kleiner undeutlich fühlbarer Knoten; innen an der Impfstelle findet sich eine weisse ziemlich harte etwa thalergrosse Infiltration, keine deutliche käsig flüssige Eiterbildung.

In der Mitte der Infiltration ist die Masse dagegen etwas bröcklich. Ein deutlicher umschriebener Knoten ist nicht nachweisbar. Die Umgebung der Infiltration ist mit feinsten Tuberkelknötchen besetzt; Lymphdrüsen etwas geschwollen. Innere Organe gesund.

Mikroskopische Untersuchung der erwähnten bröcklichen Masse auf Deckgläsern zeigt fast gar keine Tuberkelbacillen. In den durch die Mitte der Infiltration gelegten Schnitten finden sich sowohl Tuberkel, als auch an einzelnen Stellen vereinzelte Bacillen.

Thier No. 15. Am 22. 2. eine Spritze voll subcutan. Getödtet am 11. 3. (17 Tage).

Befund: Aeusserlich kleiner harter haselnussgrosser Knoten an der Impfstelle. Innen ein kleiner, sehr flacher weisser, in der Mitte mit dickflüssigem käsigen Eiter gefüllter Knoten von dem Umfang eines Haselnusskernes. Umgebung infiltrirt, hart und mit kleinsten Knötchen besetzt.

Bei der Untersuchung des Eiters finden sich ziemlich zahlreiche, hauptsächlich sporenfreie Bacillen. Es sei hier erwähnt, dass die von den beiden letzten Thieren angefertigten Deckglaspräparate nicht unerheblich dünner waren, als die von Thier 12 und 13, was bei dem Vergleich der in ihnen enthaltenen Bacillenzahl von Belang sein könnte. In den durch die Wandung des Knotens gelegten Schnitten finden sich Tuberkel in der inneren lockeren Granulationsschicht, während der Knoten nach aussen zu durch festes Bindegewebe abgeschlossen ist. In den Knötchen sieht man etwas reichlichere Bacillen, als in den Schnitten von 14.

C. Versuch mit doppelt aufgekochter Flüssigkeit.

Thier No. 16. Am 22. 2. eine Spritze voll subcutan. Getödtet am 11. 3. Aeusserlich nichts nachweisbar. Innen ein hanfkorngrosses Knötchen im Unterhautbindegewebe. Organe gesund. Es wird ein Deckglasquetschpräparat von dem Knötchen verfertigt. Bei der Untersuchung finden sich dann recht zahlreiche, oft noch in grossen Haufen zusammenhängende Bacillen, wie sie vermuthlich direkt injicirt sind.

D. Versuche mit gefaulter Flüssigkeit.

Es wird zum Zweck der Herbeiführung der Fäulniss ein Theil der Suspensionsflüssigkeit am 22. 2. mit etwa der gleichen Masse sehr dünner Bouillon versetzt und sodann noch ein Stückchen faulenden Gewebes hinzugefügt. Die Mischung wird nun in einem ganz leicht mit einem Wattepfropf verschlossenen Reagenzgläschen bis zum 4. 3., d. h. 10 Tage lang bei Zimmertemperatur aufbewahrt. Nach einigen Tagen wird ein sehr lebhafter Fäulnissgeruch wahrgenommen; derselbe hat sich am 4. 3. jedoch wieder verloren. Die Flüssigkeit ist leicht getrübt und gänzlich geruchlos. Bei der mikroskopischen Untersuchung gelang es nicht, auch nur einen Bacillus nachzuweisen. Die Flüssigkeit wurde darauf verimpft.

Thier No. 17. Am 4. 3. $^3/_4$ einer Koch'schen Spritze voll. Getödtet den 21. 3. (17 Tage).

Befund: Aeusserlich kleiner harter Knoten fühlbar. Innen im Unterhautbindegewebe ein 3 cm dicker, weisser, knolliger, scharf umschriebener, über haselnussgrosser Knoten mit dickem, weissem, stinkendem Eiter gefüllt. In der Umgebung viele sehr kleine Knötchen. Organe gesund. Die mikroskopische Untersuchung des Eiters ergiebt eine Zusammensetzung aus Gewebsdetritus, daneben auch Eiterkörperchen. Spärliche vereinzelte Tuberkelbacillen. Die durch das Centrum des Knotens gelegten Schnitte zeigen bei schwacher Vergrösserung sehr deutliche Tuberkel, bei starker, mässigen Bacillenreichthum der letzteren.

Thier No. 18. Am 4. 3. $^3/_4$ einer Koch'schen Spritze subcutan. Getödtet am 21. 3. (17 Tage).

Befund: Aeusserlich nichts fühlbar. Innen an der Impfstelle einige kleine flache, etwas über stecknadelkopfgrosse, weisse Infiltrationen im Unterhautbindegewebe, einen dicken Eiter enthaltend. In der Umgebung einzelne sehr kleine, nur mit der Loupe deutlich erkennbare Tuberkelknötchen.

Der Inhalt einer der kleinen Infiltrationen wird auf dem Deckglas ausgebreitet und untersucht. Es finden sich sehr wenig Eiterkörperchen, ganz vereinzelte Tuberkelbacillen.

E. Versuche mit eingetrockneter Impfmasse.

Genau so, wie oben angegeben, wurden Seidenfäden am 22. 2. mit der Suspensionsflüssigkeit imprägnirt und bis zum 4. 3. (10 Tage lang) aufbewahrt, dann mit sterilisirter Kochsalzlösung aufgeweicht und verimpft.

a) Impfung mit bei Zimmertemperatur getrockneter Masse.

Die Untersuchung der aufgeweichten Masse auf Deckgläsern ergab hier ziemlich reichlichen Tuberkelbacillengehalt. Eine erhebliche Ab-

nahme gegen die ursprüngliche Suspensionsflüssigkeit hat jedenfalls nicht stattgefunden.

Thier No. 19. Am 4. 3. wird der Faden in eine Hauttasche gebracht. Getödtet am 21. 3. (17 Tage).

Befund. Aeusserlich an der Impfstelle ein Schorf, darunter eine kleine haselnussgrosse weiche Verdickung. Innen ein ganz flacher weicher, ca. fünfzigpfennigstück grosser, weisser, mit der Umgebung verwachsener Knoten, den Faden und etwas dicken käsigen Eiter enthaltend. Ringsum zahlreiche kleine Tuberkelknötchen. Innere Organe gesund.

Die mikroskopische Untersuchung des Eiters zeigt eine nur sehr geringe Anzahl von Tuberkelbacillen, daneben an einzelnen Stellen sehr reichliche deutliche Eiterkörperchen, an anderen formlose Detritusmassen, ferner sehr viel grössere und kleinere Fettnadeln, die sich von den Tuberkelbacillen jedoch deutlich durch ihre Farbe unterscheiden. Fäulnissbakterien sind nicht nachweisbar. Da sich der den Faden enthaltende Knoten mit dem Microtom nicht in Schnitte zerlegen lässt, werden Zupfpräparate von verschiedenen Stellen des Fadens gemacht und diese ganz analog den Schnitten bei den übrigen Thieren gefärbt. Die Präparate zeigen deutliche Tuberkelbacillen.

b) Impfung mit bei erhöhter Temperatur eingetrockneter Masse.

Es muss hier erwähnt werden, dass die Masse langsam eingetrocknet ist, weil in dem Wärmeschranke ohne Wissen des Verfassers aus anderen Gründen Schälchen mit Wasser zum Verdunsten gesetzt waren und der Raum dadurch feucht erhalten wurde. Als dies am 2. Tage bemerkt wurde, wurde sie bis zum 4. 3. in einer Ofenröhre aufbewahrt, in der die Temperatur im Laufe des Tages etwa von 30° bis 60° C. schwankte.

Bei der mikroskopischen Untersuchung der aufgeweichten Massen wird trotz sorgfältigen Durchforschens der Präparate auch nicht ein Tuberkelbacillus gefunden.

Thier No. 20. Am 4. 3. wird der Faden in die Hauttasche gebracht. Getödtet am 31. 3. (17 Tage). Aeusserlich an der Impfstelle ein Schorf, sonst nichts nachweisbar. Innen an der Impfstelle ein kleiner weisser bohnengrosser umschriebener Knoten mit dickem, weissem Eiter gefüllt. Derselbe giebt bei der mikroskopischen Untersuchung genau das bei No. 19 entworfene Bild. Es werden Schnitte von der Abscesswand angelegt. Dieselben geben nicht das typische Bild von Tuberkeln, wohl aber findet sich in dem von derben Bindegewebszügen umgebenen Granulationsgewebe eine ganz vereinzelte Gruppe von Bacillen.

In den Lungen viele kleine harte Tuberkelknötchen, daneben grössere an der Oberfläche gelegene lappenartige weissliche Anhängsel.

Im Dünndarm dicht vor der Ileocoecalklappe einzelne punktförmige bis stecknadelkopfgrosse in den äusseren Darmschichten sitzende Tuberkel, innen dicht vor der Klappe ein tuberkulöses Geschwür. Im

processus vermiformis zahlreiche grössere und kleinere Tuberkel. In der Leber zahlreiche Psorospermien. Die übrigen Organe normal. Es handelt sich hierbei wohl zweifellos um die Entwickelung einer spontanen Tuberkulose, vermuthlich vom Darme aus. Es ist daher für unsere Versuche nur der lokale Befund verwerthbar.

Blicken wir nun auf die Resultate dieser Versuchsreihe zurück, so finden wir auch hier, dass einmaliges Aufkochen eine deutliche zweifellose Abschwächung oder gar Aufhebung der pathogenen Wirkung der Bacillen nicht hat bewirken können. Denn, wenn die auch bei Berücksichtigung der bereits constatirten Verschiedenheit in der Dicke der betreffenden Präparate sehr erhebliche Differenz in der Zahl der Bacillen in den Präparaten der Thiere 12 und 13 einerseits, der Thiere 14 und 15 andererseits, deutlich auf eine Abschwächung der Virulenz hinzuweisen scheint, so steht dem der makroskopische Befund gegenüber: es wurde bei einem der mit aufgekochter Masse geimpften Thiere ein deutlicher den Befunden bei Thier 12 und 13 an Grösse und Beschaffenheit durchaus ähnlicher Knoten gefunden, bei dem anderen eine sehr ausgebreitete Infiltration, ferner bei beiden eine grosse Zahl von Tuberkelknötchen, genau wie bei Thier 12 und 13.

Die doppelt aufgekochte Masse erwies sich dagegen als zweifelsohne sehr viel weniger wirksam, als die unbehandelte. Sowohl fand sich ein viel kleinerer Knoten, als auch war die Differenz in der Zahl der Bacillen, wenn man in Betracht zieht, dass das eine Mal nur eine minimale Eiterpartie des etwa haselnussgrossen Knotens, das andere Mal das ganze hanfkorngrosse Knötchen zum Präparat verwendet wurde, eine sehr beträchtliche. Da jedoch die immerhin recht reichliche Bacillenwucherung auf die so ganz seltenen sporentragenden Bacillen im Ausgangsmaterial nicht wohl bezogen werden kann, so muss angenommen werden, dass doppeltes Aufkochen die sporenfreien Bacillen in ihrer Wachsthumsenergie zwar erheblich schwächt resp. aufhält, sie jedoch nicht gänzlich zu tödten vermag, so zwar, dass dabei wiederum entweder jeder einzelne Bacillus etwas von seiner Wirksamkeit einbüsst, oder dass einzelne Bacillen (z. B. die jüngeren) ganz zu Grunde gehen, während andere (z. B. die älteren) annähernd ihre volle Infektionskraft behalten.

Was die mit gefaultem Material angestellten Versuche anbetrifft, so finden wir auch hier wieder nach 10tägiger Fäulniss mindestens eine auffallende Verminderung der Tuberkelbacillen. Es wurden

in der gefaulten Impfmasse, wie oben gesagt ist, auf den Deckglaspräparaten keine Tuberkelbacillen gefunden, im schroffen Gegensatz zu dem sehr erheblichen Bacillenreichthum der Ausgangsflüssigkeit. Da nun die erstere trotzdem im Stande war, bei Versuchsthieren eine zwar relativ geringgradige aber zweifellose, lokale Tuberkulose zu erzeugen, da ferner ein Zerfall der Bacillen in Sporen während des Fäulnissprozesses wegen der Armuth der letzteren an sporenhaltigen Bacillen ausgeschlossen ist, muss wohl angenommen werden, dass sich in der Impfmasse doch eine gewisse Anzahl von Tuberkelbacillen erhalten hatte, die sich zufällig in den angefertigten Präparaten nicht fanden. Ferner müssen dieselben ihre Infektionskraft behalten haben. Eine Erklärung für den verschiedenen Grad der Erkrankung bei den Thieren 17 und 18 kann darin gesucht werden, dass die Bacillen im Ausgangsmaterial vielfach in grösseren Haufen zusammen lagen und so leicht einmal eine weit grössere Menge derselben injicirt werden konnte, als das andere Mal. Somit kann, ähnlich wie bei den Versuchen mit einmal aufgekochter Impfmasse, eine abschwächende Wirkung der Fäulniss in dieser Versuchsreihe mit Sicherheit nicht constatirt werden, wenn dieselbe immerhin, auch abgesehen von der schon makroskopisch so viel weniger intensiven Affektion des Thieres 18, durch die sehr frappante Differenz im Bacillengehalt der Krankheitsprodukte als sehr wahrscheinlich wird angenommen werden müssen.

Bei den Versuchen mit eingetrockneter Masse könnte genau ebenso auf Grund der sehr bedeutenden Differenz in der Anzahl der Bacillen im Abscesseiter von Thier 19 und 20 einer-, von Thier 12 und 13 andererseits mit Sicherheit auf eine gewisse Alteration des tuberkulösen Virus durch diesen Prozess geschlossen werden, wenn dem nicht, genau wie bei der einmaligen Aufkochung der makroskopische Befund entgegenstände, der im Vergleich zu den Befunden bei Thier 12 und 13 allerdings auf eine ebenso intensive Affektion schliessen lässt.

Bei der bei höherer Temperatur anfänglich im Wärmeschrank, dann im Ofen aufbewahrten Flüssigkeit ist sodann wiederum auch die Abnahme der Bacillen durch den Eintrocknungsprocess zu constatiren.

III. Versuchsreihe.

Versuche mit exquisit sporenhaltigem Material.

1. Bereitung der Impfflüssigkeit.

Es wird ein reichliche Tuberkelbacillen enthaltendes Sputum, das von einem an deutlicher Lungen- und Kehlkopfphthise leidenden Patienten expektorirt war, mit etwa der gleichen Menge sterilisirter $^3/_4$ % Kochsalzlösung in einem Mörser verrieben, bis eine dünnflüssige, wenn auch noch fadenziehende Impfflüssigkeit entsteht.

Die Untersuchung auf Deckglaspräparaten ergiebt recht reichlichen Bacillengehalt. Das Aussehen der Bacillen ist etwa das folgende: dieselben erscheinen zunächst durchschnittlich weit länger als die Bacillen der Impftuberkulose und besonders die Culturbacillen. Die grosse Mehrzahl derselben hat kein gerades und kein glattes Aussehen. Vielmehr erscheinen sie fast alle mehr oder weniger gebogen, gekrümmt und geknickt, zum grossen Theil gekörnt, in ihrer Kontinuität unterbrochen, oft fast das Bild einer Coccenreihe darbietend. An einem anderen Theil sieht man bei einer bestimmten Einstellung, oft nur momentan, die Grundmasse von farblosen hellglänzenden Punkten unterbrochen. Eine so deutliche fensterförmige Sporenbildung, wie an einzelnen der Impftuberkelbacillen ist hier nicht nachweisbar. Neben dieser Mehrzahl der Bacillen kommen dann auch ziemlich reichliche gerade, ungekrümmte und glatte vor; letztere sind meist sporenfrei, zeigen bisweilen jedoch ebenfalls Sporenbildung.

Das ist das Bild bei Fuchsinfärbung. Bei der zum Vergleich mit den früheren Bacillen weiterhin vorgenommenen Färbung mit Methylviolett tritt bei den längeren der Contur etwas deutlicher hervor, sie erscheinen etwas dicker. Es macht den Eindruck, als ob das körnige Aussehen hier etwas zurück, das deutlich sporenhaltige mehr in den Vordergrund tritt.

Irgend welche andere Bakterien wurden in dem Sputum nicht bemerkt. Es dürfte dieses Material somit als exquisit sporenhaltig betrachtet werden.

2. Versuche.

Im Ganzen wurde hier wieder an 9 Kaninchen experimentirt.

A. Versuche mit unveränderter Flüssigkeit.

Thier No. 21. Am 26. 2. $^3/_4$ einer Koch'schen Spritze voll subcutan. Getödtet am 13. 3. (15 Tage).

Befund. Aeusserlich ein mittelharter rundlicher wallnussgrosser Knoten. Innen an der Impfstelle im Unterhautbindegewebe ein ungefähr wallnusskerngrosser eingekapselter mit Haut und Fascie verwach-

sener Abscess, aus dem sich beim Anschneiden der Abscessmembran ein sehr reichlicher weisser, dickflüssiger, sehr übelriechender Eiter entleert. Nirgends Tuberkelknötchen. In dem Eiter finden sich keine Tuberkelbacillen, in den durch die Abscessmembran angelegten Schnitten Tuberkel und Riesenzellen, keine Bacillen, ebenso wenig die mit Rücksicht auf den Befund bei dem folgenden Thiere erwarteten Kaninchensepticämiebacillen.

Thier No. 22. Am 26. 2. $^3/_4$ Spritze subcutan. Gestorben am 2. 3. (4. Tag.)

Befund: Aeusserlich nichts nachweisbar. Innen an der Impfstelle eine klebrig zähe weisse käsige Eitermasse. Bei mikroskopischer Untersuchung finden sich keine Tuberkelbacillen. Dagegen sind sehr zahlreiche Kaninchensepticämiebacillen vorhanden. Dieselben erscheinen als dicke kurze plumpe Stäbchen mit abgerundeten Enden, deren Mitte ungefärbt ist, so dass an vielen die Stäbchennatur nicht deutlich erkennbar ist, dieselben vielmehr ganz das Aussehen zweier zusammengelegener Kügelchen, von Diplococcen haben. Bisweilen liegen auch mehrere, 3 bis 4, dieser Kügelchen zusammen und geben dann das Bild eines Streptococcus. Dieselben Bacillen finden sich auch sehr reichlich im Blute, das auf Deckgläser gebracht wird. Dieselben werden an der Luft getrocknet, dreimal durch die Flamme gezogen, für 5 Minuten in Ehrlich'sche Fuchsinlösung gelegt, dann für einige Sekunden in Alkohol gebracht und in Wasser abgespült und untersucht. Kapseln um diese Bacillen sind nirgends nachweisbar. Zwei aus dem Blute angelegte Culturen gedeihen weiterhin nicht. Der Befund der Organe ist normal.

B. Versuche mit einmal aufgekochter Flüssigkeit.

Thier No. 23 erhält am 26. 2. $^3/_4$ Spritze voll subcutan. Getödtet den 13. 3. (15. Tag.)

Befund: Aeusserlich ein etwa haselnussgrosser Knoten, hart und höckerig. Dementsprechend im Unterhautbindegewebe ein harter haselnussgrosser Knoten, in der Mitte etwas käsige bröckliche Masse, kein dünner Eiter. Die Umgebung ist etwas infiltrirt, keine deutlichen Tuberkelknötchen.

In der Leber zahlreiche Psorospermien; sonst sind die inneren Organe gesund.

Es wird ein Deckglaspräparat von der bröcklichen centralen Masse angelegt, und es finden sich darin mässig reichliche Tuberkelbacillen, die theilweise sehr lange gekrümmte sporenhaltige, zum grösseren Theil kürzere gerade und sporenfreie Exemplare sind. In den durch den Knoten gelegten Schnitten finden sich bei schwacher Vergrösserung zahlreiche deutliche, doch nicht immer sehr scharf begrenzte, aus gefässlosen Epithelioidzellenheerden bestehende Tuberkel. In diesen spärliche Bacillen.

Thier No. 24 erhält am 26. 2. $^3/_4$ Koch'sche Spritze subcutan. Gestorben den 8. 3. (10ter Tag). Bei der Section findet sich ein grosser von der Impfstelle her an der unteren Bauchwand sich ausbreitender Abscess. Derselbe besteht aus dickflüssigem, missfarbigem, übelriechendem Eiter. Deckglaspräparate von diesem Eiter sowohl wie vom Blute enthalten ziemlich reichliche Kaninchensepticämiebacillen; von Kapseln ist an denselben wieder nichts sicheres nachweisbar, obgleich bisweilen um die Bacillen herum farblose oder nur ganz leicht gefärbte ovale Höfe sich zu finden scheinen. Tuberkelbacillen finden sich in dem Eiter nicht. Eine aus dem Herzblut unter allen Kautelen angelegte Gelatinecultur gedeiht sehr gut.

C. Versuche mit doppelt aufgekochter Masse.

Thier No. 25. Am 26. 2. $^3/_4$ Spritze subcutan. Getödtet den 13. 3. (15. Tag).

Befund. Aeusserlich kleiner harter Tumor. Im Unterhautgewebe an der Impfstelle ein etwa kirschkerngrosser, mit dickem weissem Eiter gefüllter eingekapselter Abscess.

Der Eiter enthält, wie die mikroskopische Untersuchung ergiebt, einzelne Tuberkelbacillen, ebenso die durch die Abscessmembran gelegten Schnitte, in denen sich bei schwacher Vergrösserung Tuberkel nicht nachweisen lassen.

D. Versuche mit gefaulter Masse.

Die Ausgangsmasse wurde in einem mit einem dünnen Wattepfropf versehenen Reagenzglas bei Zimmertemperatur 11 Tage lang aufbewahrt. Am 11ten Tage hatte sich das Sputum in der verdünnten Kochsalzlösung zu Boden gesenkt. Es war nur sehr schwacher Fäulnissgeruch wahrnehmbar. Die Flüssigkeit wurde wieder durchgeschüttelt und injicirt.

Die mikroskopische Untersuchung ergiebt ziemlich reichlichen Bacillengehalt, jedenfalls nur eine geringe Abnahme gegenüber dem Ausgangsmaterial.

Thier No. 26. Am 9. 3. eine Koch'sche Spritze voll subcutan. Getödtet am 23. 3. (14 Tage). Aeusserlich an der Impfstelle ein fast hühnereigrosser, harter Tumor. Derselbe erscheint innerhalb als weit über wallnussgrosser, etwas länglicher, dicker, verwachsener Knoten, mit dickem weissem stinkendem Eiter gefüllt. Tuberkelknötchen nicht sicher nachweisbar. Der Eiter enthält sehr viel Eiterkörperchen, Fibrinmassen, keine Tuberkelbacillen, einzelne Fäulnissbacillen. In den durch die Abscessmembran gelegten Schnitten finden sich keine Tuberkel; bei starker Vergrösserung in vier Schnitten ein vereinzelter langer Tuberkelbacillus.

Thier No. 27. Am 9. 3. eine Spritze subcutan. Getödtet am 23. 3. (14. Tag).

Befund: Aeusserlich nur eine flache Verdickung. Innen von der einen Finger breit rechts von der Wirbelsäule gelegenen Impfstelle aus hat sich eine sehr diffuse, phlegmonöse jauchige Eiterung entwickelt. Dieselbe nimmt die ganze rechte Thoraxhälfte ein und verbreitet sich über das Brustbein noch weit bis auf die linke. Innere Organe normal.

Im Blut spärliche, sowie im Eiter reichliche Kaninchensepticämiebacillen; der Eiter zeigt ausserdem zahlreiche andere Bakterien. In den beiden Präparaten findet sich ein einzelner Tuberkelbacillus.

E. Versuch mit eingetrockneter Masse.

Auch hier wurden Seidenfäden in der oben beschriebenen Art bereitet und 11 Tage lang aufbewahrt.

a) Mit bei Zimmertemperatur getrockneter Masse.

Die mikroskopische Untersuchung der aufgeweichten Masse ergiebt keine erhebliche Abnahme der Zahl der Bacillen.

Thier No. 28. Am 9. 3. wird der Seidenfaden inokulirt. Gestorben am 17. 3. (9 Tage).

Befund. Aeusserlich nichts nachweisbar. Innen an der Impfstelle ein über fünfmarkstückgrosser ganz flacher Abscess, aus dickem, weissem, stinkendem Eiter bestehend. Derselbe ist mit der Umgebung verwachsen. Keine Tuberkelknötchen. Deckglaspräparate vom Blut zeigen mässigen Gehalt an Kaninchensepticämiebacillen, die vom Eiter dieselben neben zahlreichen Coccen; keine Tuberkelbacillen, viel Eiterkörperchen.

b) Mit bei erhöhter Temperatur eingetrockneter Masse.

Auch hier musste aus den oben angeführten Gründen die Masse nach 2 Tagen aus dem Wärmeschrank entfernt und unter denselben Verhältnissen wie dort aufbewahrt werden. Die Untersuchung mit dem Mikroskop ergiebt das Vorhandensein von ganz vereinzelten Bacillen.

Thier No. 29. Am 9. 3. wird der betreffende Faden in eine Hauttasche gebracht. Getödtet am 23. 3. (14. Tag). Aeusserlich harter Knoten. Innen an der Impfstelle ein ca. 2 cm langer, 1 cm breiter, nierenförmiger Abscess mit dickem weissen Eiter gefüllt. Tuberkelknötchen nicht sicher nachweisbar. Die histologische Untersuchung des Eiters zeigt sehr viel Eiterkörperchen, keine Tuberkelbacillen, keine Fäulnissbakterien, ebenso findet sich in den Schnitten durch die Abscesswand kein Tuberkel und kein Bacillus.

Bei Betrachtung der Ergebnisse dieser Versuchsreihe muss zunächst wieder der Verminderung der Zahl der Bacillen bei der Eintrocknung bei höherer Temperatur gedacht werden, während sich

eine solche nach Einwirkung der Fäulniss und nach Einwirkung bei Zimmertemperatur nicht so eklatant bemerkbar machte.

Sodann erscheinen die Resultate der Impfungen als sehr schwankende und überraschende.

Versuchen wir für dieselben eine Erklärung zu finden: Zunächst enthielt das Sputum, das als Ausgangsmaterial verwendet wurde, zweifellos Kaninchensepticämiebacillen und wurden dieselben bei der ersten Untersuchung übersehen. Vermuthlich fanden dieselben sich in einzelnen Sputumtheilen in grösserer Menge als in anderen, denn es erkrankte eines der mit der unveränderten Masse geimpften Thiere (No. 22) ganz akut und starb am 4. Tage an typischer Kaninchensepticämie, während das andere (No. 21) entweder ganz von dieser Krankheit verschont blieb, oder, was wahrscheinlicher ist, einen leichteren Grad der Erkrankung durchmachte; denn es fand sich ein sehr erheblicher Abscess, der auf die sehr minimalen histologischen tuberkulösen Erscheinungen keinenfalls allein wird zurückgeführt werden können. Man kann also vielleicht annehmen, dass eine lokale septische Erkrankung mit der Entwickelung der Tuberkulose Hand in Hand gegangen ist, dass sie die Entwickelung der Tuberkulose aufgehalten, jedoch nicht verhindert hat und dass dann schliesslich die Septicämiebacillen abgestorben sind, nachdem ihre Thätigkeit durch Bildung des abgekapselten Abscesses gewissermassen erschöpft war.

Ganz ähnlich liegen die Verhältnisse bei der aufgekochten Flüssigkeit, nur dass hier ein Thier (No. 23) eine typische Tuberkuloseentwickelung zeigt, während bei dem andern (No. 24) eine mehr chronische Form der Kaninchensepticämie Platz gegriffen hat.

Das mit doppelt aufgekochter Impfmasse behandelte Kaninchen (No. 25) zeigte im Vergleich zu dem mit einmaligem Aufkochen vorgenommenen Versuch eine durch diesen Process hervorgerufene erhebliche Abschwächung des Virus, ein positives Resultat dieser Versuchsreihe.

Von den mit gefaultem Sputum geimpften Thieren zeigte eines einen sehr erheblichen Grad jener chronischen Form der Kaninchensepticämie, der das Thier (No. 27) zweifellos in kürzester Zeit hätte erliegen müssen; das andere einen sehr grossen abgekapselten Abscess ohne Septicämiebacillen, aber mit einigen anderen Bakterienformen (grösseren Stäbchen). Dieser letztere Fall (Thier 26) dürfte mit No. 21 verglichen werden, nur ist es hier zu einer Tuberkulose

überhaupt nicht gekommen, denn die erwähnten einzelnen Tuberkelbacillen in einem Schnitte aus dem Knoten dieses Thieres, sowie in dem Eiter No. 27 sind zweifellos als Ueberreste aus der Injektionsmasse aufzufassen und nicht auf eine Bacillenentwickelung zu beziehen, was schon aus ihrem mit der grossen Mehrzahl der Sputumbacillen übereinstimmenden langen gekrümmten Aussehen hervorgeht.

Ganz dem Befunde bei diesem Thier entsprechend ist der bei No. 29, dem der in erhöhter Temperatur getrocknete Faden inokulirt war: ein allerdings viel kleinerer Abscess ohne irgend welche Bacillen; beim Thier 28 endlich (im Zimmer getrockneter Faden) findet sich wieder die chronische Septicämie. In beiden Fällen fand sich keine Spur von einer tuberkulösen Erkrankung.

Der Grund für diese Mannigfaltigkeit der Krankheitsbilder muss nun doch wohl darin gesucht werden, dass das septicämische Virus in dem Sputum sehr ungleichmässig vertheilt, vielleicht an einzelne Bestandtheile desselben gebunden, vorkommt. Diese Erklärung erscheint allerdings nicht ganz ungezwungen, wenn man bedenkt, dass einmal eine gründliche mechanische Verreibung der verwandten Sputummasse vorgenommen ist, und wenn man die Regelmässigkeit ins Auge fasst, mit der von vier Paaren von Versuchen, bei denen jedesmal ungefähr genau dasselbe, genau denselben Bedingungen ausgesetzte Quantum Injektionsmasse verwendet war, bei je einem Thier eine typische Kaninchensepticämie, bei dem andern jedesmal eine leichte Abscessbildung ohne diese Bacillen resp. eine ganz andersartige Erkrankung (No. 21) hervorgerufen wurde. Doch wird man nothgedrungen zu dieser Erklärung gedrängt, wenn man nicht eine individuelle Disposition der Kaninchen für diese Form der Septicämie annehmen will, was mit Rücksicht auf die konstanten Resultate der neuerdings zahlreich angestellten Impfversuche mit Reinkulturen unthunlich erscheint, die ausnahmslos zur Entwickelung einer typischen Kaninchensepticämie bei dieser Thierspecies geführt haben. Man muss sodann je nach der Menge der injicirten Parasiten eine ganz akut und eine mehr chronisch verlaufende Form von Kaninchensepticämie, der die Thiere zum Opfer fallen können, annehmen; bei der akuten Form finden sich die Septicämiebacillen viel reichlicher im Blute. No. 22 (akute Form) starb am 4., No. 28, 24 am 9. resp. 10. Tage, während No. 27 noch am 14. Tage lebte, der Befund aber auf ein baldiges spontanes Ende schliessen

liess. Ferner wird man vielleicht auch die Bildung der umschriebenen abgekapselten Abscessknoten bei No. 21, 26 und 29 auf die Wirkung dieser, in noch geringerer Zahl, eingebrachten Bacillen zurückführen können, und dann annehmen dürfen, dass bei dieser milderen Form die Infektion nicht hinreichte, die Thiere zu tödten, dass die Bacillen, nachdem sie den Abscess gebildet, vielmehr nach Verlauf einiger Zeit abstarben und zerfielen.

Sodann scheint mit Bezug auf diese Erkrankung durch die obigen Versuche festgestellt, dass die Kaninchensepticämiebacillen weder durch einmaliges Aufkochen, noch durch 14tägige Eintrocknung, noch durch einen, allerdings wohl nicht sehr lebhaften Fäulnissprozess unschädlich gemacht werden; vielleicht erleiden sie dadurch eine Abschwächung. In Bezug auf die Tuberkulose lässt sich hier nur sagen:

1. Dass ihr Zustandekommen durch die Entwickelung jener Parasiten verhindert oder sehr aufgehalten wird; denn nur so lässt sich der absolut negative Befund bei Thier 26, 27 und 29, sowie der fast negative bei Thier 21 erklären, da nach 14 resp. 15 Tagen im entgegengesetzten Falle bereits eine reichliche Tuberkelbacillenwucherung hätte stattgefunden haben müssen.

2. Dass einmaliges Aufkochen diese sporenhaltigen Bacillen nicht tödtet.

3. Dass doppeltes Aufkochen eine nicht unerhebliche Abschwächung, doch keine Aufhebung ihrer Virulenz hervorbringt.

Es werden sich also die Resultate dieser Versuchsweise, so mannigfaltig getrübt durch das Dazwischentreten der Septicämie, fast durchweg bei einem kritischen Vergleich der aus den Versuchsreihen gewonnenen Ergebnisse und bei der Aufstellung der daraus zu ziehenden Schlüsse nicht verwerthen lassen und es bleibt uns soweit nur die Aufgabe, die erste und zweite Versuchsreihe von diesem Gesichtspunkte aus zu prüfen.

Bevor wir uns jedoch zu dieser Prüfung wenden, sei hier noch einmal an eine nahezu konstante Erscheinung erinnert, an die numerische Verringerung resp. das gänzliche Verschwinden der Bacillen aus den Präparaten nach Einwirkung der Fäulniss resp. Eintrocknung der Impfmasse. Sowohl die sporenfreien als die gemischten Bacillen konnten nach 10—11tägiger Einwirkung der Fäulniss und der Eintrocknung bei erhöhter Temperatur (konstant 40° C. oder zwischen 30° und 60° C. schwankend) entweder gar nicht oder

nur in sehr verringerter Anzahl nachgewiesen werden, während auf die Sputumbacillen nur die Eintroknung, nicht aber die Fäulniss einen wesentlichen Einfluss in dieser Beziehung auszuüben schien, und während endlich nach Eintrocknung bei Zimmertemperatur eine erhebliche Aenderung bei allen drei Bacillenarten nicht sicher bemerkbar war. Diese Beobachtungen standen theilweise nun anscheinend in striktem Gegensatz zu den früheren Angaben Baumgarten's. Seine Untersuchungen über die Wirkung der Fäulniss auf die Tuberkelbacillen [1]) hatten ihn nämlich zu den Resultaten geführt, dass „selbst nach Monaten die Tuberkelbacillen in faulenden, tuberkulösen Substanzen in derselben Reichhaltigkeit, Gestalt und Tinktionsvermögen enthalten sind."

Auch Schill und Fischer [2]) haben in faulendem Sputum noch nach 43 Tagen reichliche Tuberkelbacillen gefunden. Um dieser Frage noch etwas näher zu treten, wurden nun noch einige Versuche mit tuberkulösem Material gemacht. Leider konnten es wegen der Kürze der mir zur Disposition stehenden Zeit nur wenige sein. Es wurde deshalb sehr hochgradig bacillenhaltiges Material aus einer vier Wochen alten Reinkultur, das in derselben Weise wie oben gewonnen war und übrigens wieder genau dieselben kleinen sporenfreien Bacillen zeigte, sowie ein tuberkulöses Sputum, das reichliche sporenhaltige Tuberkelbacillen enthielt, den verschiedenen Arten der Eintrocknung sowie der Fäulniss ausgesetzt. Das Resultat war kurz das folgende: In den Kulturbacillenpräparaten fanden sich nach 10tägiger Fäulniss neben zahlreichen Fäulnissbakterien sehr mässig reichliche Bacillen, oft in Klümpchen zusammenliegend, so dass man erst mehrere Gesichtsfelder durchgehen muss, ehe man einen oder mehrere zu Gesicht bekommt. In der im Wärmeschrank getrockneten Masse waren die Bacillen etwas reichlicher, in der bei Zimmertemperatur getrockneten fand sich nur eine geringe Abnahme. Das Sputum wurde 14 Tage der Fäulniss ausgesetzt und fand sich nach Verlauf dieser Zeit auch nicht ein Tuberkelbacillus in sechs Präparaten; die im Wärmeschrank eingetrocknete Masse zeigte eine nicht unerhebliche Abnahme, die bei Zimmertemperatur kaum eine sicher constatirbare.

Wenn die geringe Zahl dieser Beobachtungen vorläufig ein

---

1) Centralbl. f. klin. Med. 1884 No. 2.
2) l. c. p. 135.

irgendwie abschliessendes Urtheil in dieser Frage nicht gestattet [1]), so legt die Konstanz, mit welcher die fragliche Erscheinung auftritt, natürlich unbeschadet der positiven Beobachtungen von BAUMGARTEN, SCHILL und FISCHER doch den Gedanken nahe, dass es Verhältnisse giebt, unter denen die Fäulniss und die Eintrocknung bei höherer Temperatur die Form oder das Tinktionsvermögen der Tuberkelbacillen zu vernichten im Stande ist. Namentlich scheint mir die Frage, ob das auffallende Ergebniss meiner diesbezüglichen Untersuchungen nicht durch eine unter Umständen eintretende Veränderung des Tinktionsvermögens (cfr. unten den Befund bei Thier 32 und 33) bedingt sein könne, weiterer Untersuchungen werth zu sein. Dass die Erhaltung der Form resp. der Färbbarkeit überhaupt an gewisse Zeitgrenzen gebunden ist, wird durch eine, mir von Herrn Professor BAUMGARTEN gütigst zur Disposition gestellte, seit über einem halben Jahre faulende tuberkulöse Flüssigkeit bewiesen, in der vor längerer Zeit noch sehr reichliche Bacillen nachweisbar waren, während jetzt nur sehr vereinzelte Exemplare gefunden wurden.

Durchmustern wir nun die Resultate der ersten und zweiten Versuchsreihe, dieselben Punkt für Punkt vergleichend, so finden wir zunächst, dass die Kulturbacillen in unverändertem Zustande eine weniger intensive Wirksamkeit entfalteten, als die Impfbacillen. Denn die durch die letzteren hervorgerufenen Lokalerscheinungen waren viel stürmischer und umfangreicher, als die Erkrankungen, welche durch die ersteren bedingt waren, obgleich die Zahl der injicirten Kulturbacillen eine zweifellos grössere war. Eine Erklärung hierfür ist leicht gefunden: Die künstlich ernährten, auf den künstlich bearbeiteten Nährboden angewiesenen Kulturbacillen, die schon äusserlich eine kleine, sehr feine Gestalt besitzen, konnten

1) Die in Rede stehende anscheinende Differenz der Beobachtungsresultate liegt meines Erachtens wesentlich in der etwas differenten Anordnung der Versuche von VOELSCH gegenüber den früheren von mir. Bei meinem Verfahren war eine ganz gleichmässige Vertheilung der Bacillen in der Untersuchungsflüssigkeit und demnach eine hinreichend sichere Beurtheilung der numerischen Verhältnisse möglich, was bei VOELSCH's Methode nicht in demselben Masse der Fall war. So kann die von VOELSCH gefundene numerische Verringerung der Bacillen durch Fäulniss etc. vielleicht nur auf ungleichmässiger Vertheilung beruhen, also nur eine scheinbare Verringerung der Zahl bedeuten. Baumgarten.

naturgemäss nicht dieselbe Kraft und Wirksamkeit entfalten, als die in dem lebenden Thierkörper sich entwickelnden, schon äusserlich grösser, dicker und so zu sagen viel saftiger erscheinenden Impfbacillen. Und wenn KOCH, der zum entgegengesetzten Resultat kam und fand, dass Reinkulturen eine schnellere Entwickelung der Impftuberkulose hervorbrachten, als tuberkulöses Gewebe, so trifft seine hierfür gegebene Erklärung, „dass bei Verimpfung tuberkulösen Gewebes die Tuberkelbacillen von letzterem eingeschlossen sind und deshalb auch nicht eher zur Wirkung kommen können, bis das Gewebe resorbirt ist, während sie in den Reinkulturen unverhüllt in das subcutane Gewebe der Versuchsthiere gelangen und sofort in Aktion treten können", für seine Versuche, bei denen er Gewebstheile inokulirte, wohl zu, nicht aber für die unsrigen, bei denen die Bacillen in dem Impfsaft frei enthalten waren.

Bei den Versuchen mit einmal aufgekochtem Material lässt sich in beiden Versuchsreihen keine sichere Abnahme der Virulenz konstatiren, wenn dieselbe bis zu einem gewissen Grade auch äusserst wahrscheinlich ist; bei denen mit doppelt aufgekochtem tritt in allen drei Reihen eine solche sehr deutlich zu Tage, ohne dass im übrigen eine der Reihen wesentlich andere Verhältnisse aufwiese, als die übrigen.

Etwas anders verhält es sich mit den Fäulnissversuchen. Hier würde man nicht nur nicht keine geringere Tenacität des sporenfreien Materials der zweiten gegenüber dem sporenhaltigen der ersten Reihe, sondern umgekehrt sogar eine die der ersten Reihe übertreffende annehmen müssen, wenn nicht die Einwirkung der Fäulniss dort eine viel weniger intensive gewesen wäre, als hier. Dort ein inniger Kontakt der durch die ganze Masse verbreiteten Fäulnissbakterien mit den Tuberkelbacillen, hier dieselben zum grössten Theil an das sich im Reagenzglas zu Boden senkende faulende Gewebsstück gebunden. Wenn man nun weiter in Betracht zieht, dass trotz dieses mangelhaften Fäulnissprocesses die Wirkung der gefaulten Impfmasse eine weit weniger intensive war, als die der ungefaulten, so wird man zu dem Schluss kommen, dass auch bei der zweiten Versuchsreihe bei etwas längerer und intensiverer Fäulniss ein völliges Absterben des Tuberkelvirus erzielt worden wäre. Es stehen diese Resultate also mit den Angaben BAUMGARTENS, FISCHERS und FALK's in Betreff der Aufhebung resp. Abschwächung der pathogenen Wirkung der Tuberkelbacillen durch die Fäulniss im Einklang.

Was dann den Eintrocknungsprocess angeht, so scheint es, als ob durch denselben der Verlauf der Tuberkulose etwas aufgehalten und verzögert wird. Mit Sicherheit lässt sich in dieser Beziehung auf Grund unserer Untersuchungen noch nichts feststellen, und noch weniger ist eine grössere Abschwächung bei den sporenfreien Bacillen dem gemischten Material gegenüber zu behaupten.

Das Schlussresultat dieser Versuche wäre also, dass dieselben eine irgend erhebliche Differenz der Tenacität der sporentragenden und sporenfreien Bacillen nicht zu Tage gefördert haben, dass mit anderen Worten auch die Tenacität der sporenfreien Tuberkelbacillen eine relativ sehr erhebliche ist. Dass unter anderen Versuchsbedingungen nicht doch eine Differenz in der Tenacität zu Gunsten der sporenhaltigen Tuberkelbacillen hervortrete, ist damit natürlich nicht ausgeschlossen.

Es sei mir nun noch gestattet, hier der Vollständigkeit wegen einige weitere Versuche anzuführen, von denen gehofft wurde, dass sie, unter anderen Verhältnissen, wie jene drei Versuchsreihen durchgeführt, doch eine Bestätigung der aus jenen gewonnenen Resultate bringen würde.

Es wurde zunächst die oben erwähnte, aus den Tuberkelknötchen eines vor ca. 10 Wochen mit tuberculösem Material geimpften Kaninchens gewonnene theils sporenfreie, theils sporenhaltige Impfmasse zu einigen weiteren Versuchen benutzt. Dieselbe wurde aufgekocht, ein anderer Theil bei Zimmertemperatur und im Wärmeschrank sechs Tage lang auf Glasplatten getrocknet, und, nachdem die angetrockneten Massen in Kochsalzlösung aufgeweicht waren, diese, die gekochte und die unveränderte Flüssigkeit je einem Kaninchen injicirt, die Thiere nach sechs Wochen getödtet.

Thier No. 30. Am 19. 1. $^3/_4$ einer Koch'schen Spritze von der unveränderten Flüssigkeit subcutan injicirt. Getödtet am 2. 3. (42 Tage). An der Injektionsstelle ein dicker, über haselnussgrosser, weisslicher innen verkäster Knoten. Lungen, Milz und Nieren mit zahlreichen kleineren und grösseren Tuberkeln besetzt. Dieselben enthielten ziemlich reichlich meist glatte homogene Bacillen.

Thier No. 31 erhielt am 19. 1. nicht ganz die Hälfte der Spritze von der einmal aufgekochten Flüssigkeit subcutan injicirt. Gestorben 2. 3. (42 Tage).

Befund. Aeusserlich nichts nachweisbar. Innen an der Impfstelle ein grosser weisser Knoten; dieser sowohl wie die angrenzenden Lymphgefässe und Lymphdrüsen sind dicht mit Tuberkelknötchen besetzt. Die inneren Organe sind frei.

Wenn somit hier eine bedeutende Differenz der Wirkung zwischen der unveränderten und der einmal aufgekochten Flüssigkeit vorliegt, so muss man dieselbe jedenfalls zum grossen Theil, vielleicht ganz auf die durch die geringe Menge der zu Gebote stehenden Flüssigkeit bedingte Differenz in dem in den beiden letzten Fällen verwendeten Quantum beziehen. Immerhin dürfte dieser Versuch für die oben mehrfach gemachte Angabe, dass gemäss dem Ausgang der früheren Versuche eine gewisse Abschwächung des tuberkulösen Virus durch einmaliges Aufkochen sehr möglich oder wahrscheinlich, nur nicht sicher erwiesen sei, eine Stütze sein.

Auch die beiden folgenden Versuche scheinen die oben mit derselben Reserve ausgesprochene Ansicht, dass Eintrocknung, namentlich bei erhöhter Temperatur, eine gewisse Verzögerung in der Wirkung der Tuberkelparasiten herbeiführen könne, zu bestätigen; nur ist auch hier nicht zu vergessen, dass bei der komplicirten Methode der Eintrocknung und Aufweichung viele Bacillen auf den Glasplatten zurückbleiben, und nicht in die Impfflüssigkeit gelangen konnten. Die mikroskopische Untersuchung der aufgeweichten Massen ergab keine sehr wesentliche Veränderung des Bacillengehaltes; doch wurde bemerkt, dass sich einige derselben auffallend schwach gefärbt zeigten.

Thier No. 32. Am 25. 1. eine Spritze voll der bei Zimmertemperatur eingetrockneten und aufgeweichten Masse injicirt. Getödtet am 9. 3. (43. Tag).

Befund: An der Impfstelle ausgebreitete, über fünfmarkstückgrosse, harte, weisse dicht mit Tuberkelknötchen besetzte Verdickung. Lungen mit wenigen zerstreuten älteren und jüngeren Tuberkeln besetzt. Uebrige Organe normal.

Thier No. 33. Am 25. 1. eine Spritze von der im Wärmeschrank getrockneten und aufgeweichten Masse injicirt. Getödtet am 9. 3. (43. Tag).

Befund: Innerhalb der Impfstelle ein sehr ähnlicher, doch weit kleinerer Knoten. Lunge mit spärlichen Tuberkelknötchen besetzt; einzelne Knötchen auch in Netz, Nieren und Milz. Leber und Darm frei. Sonst nichts abnormes.

Zwei weitere Versuche, die mit einer aus einer circa zehn Wochen alten, viele, meist sporentragende Tuberkelbacillen enthaltenden Reinkultur hergestellten, im Zimmer und im Wärmeschrank getrockneten und wieder aufgelösten Flüssigkeit am 2. 2. resp. am 7. 2 gemacht wurden, verliefen resultatlos, da beide Thiere

No. 34 und 35 nach wenigen Tagen ohne erkennbare Ursache starben.

Der letzte Versuch endlich wurde mit der oben erwähnten, Herrn Professor BAUMGARTEN gehörigen, über ein halbes Jahr gefaulten Flüssigkeit angestellt. Es waren mit derselben schon vor einigen Monaten negativ ausfallende Impfungen vorgenommen, obgleich sie damals noch sehr reichliche Tuberkelbacillen enthielt. Am 4. 3. waren davon, wie oben gesagt, nur noch ganz wenige zu entdecken.

Thier No. 36 erhielt am 4. 3. eine Spritze davon subcutan injicirt. Getödtet am 22. 3. (18. Tag).

Befund: An der Impfstelle einige kleine weissliche Infiltrationen in der Haut; etwas weiter nach vorne ein fast wallnussgrosser weisser mit dickem Eiter gefüllter Knoten. In dem Eiter sehr viele Eiterkörperchen, keine Tuberkelbacillen oder andere Bakterien. Auch die durch die Abscesswand, sowie durch die kleinen Infiltrationen gelegten Schnitte zeigten absolut nichts von einer tuberkulösen Erkrankung.

Es handelt sich also um einen einfachen Abscess, und es bestätigt dieser Versuch die früheren Resultate, wonach der, hier allerdings weit länger dauernde Fäulnissprocess die Virulenz der Tuberkelbacillen aufhebt.

XIII.

Ueber Pigmentbildung in Extravasaten.

Von

Dr. Otto Skrzeczka.

Aus dem pathologischen Institute zu Königsberg i. Pr.

Die ersten genaueren Untersuchungen über die Entstehung der Pigmente, welche sich in Blutextravasaten bilden, rühren von Virchow[1]) her. In dem ersten Bande seines Archivs hat derselbe auf Grund zahlreicher anatomischer und chemischer Beobachtungen, die er an Leichenmaterial ausführte, eine Theorie dieser Pigmentbildung entwickelt, welche noch heute die Grundlage der darüber herrschenden Anschauung bildet. Er unterschied ein diffuses, ein körniges und ein krystallinisches Pigment und leitete diese verschiedenen Formen des Pigmentes ab von dem Farbstoff der rothen Blutkörperchen des Extravasates, indem er eine chemische Metamorphose desselben annahm. Seiner Ansicht nach tritt dabei der Farbstoff zum grossen Theile aus den rothen Blutkörperchen heraus, und es bleiben zunächst als Residuen derselben die entfärbten Stromata zurück, als deren wesentlichsten morphologischen Bestandtheil er eine sehr blasse, doch deutlich sichtbare Membran beschreibt; von dieser eingeschlossen liegen gewöhnlich am Rande, selten in der Mitte der Zelle mehrere scharf begrenzte, sehr kleine, farblose Körnchen, die grosse Aehnlichkeit mit kleinsten Fetttheilchen haben, sich von diesen aber durch ihr chemisches Verhalten unterscheiden. Etwas Positives über die Genese dieser Körnchen giebt er nicht an; weist aber die Möglichkeit ihrer Entstehung aus dem Hämatin, bewirkt durch Auflösung desselben in einzelne Körner, wegen der Grösse des zwischen beiden Substanzen bestehenden Farbenunterschiedes entschieden zurück, auch für den Fall, dass man eine leichte gelbliche Färbung der Körnchen, wie sie Ecker für diese Fälle postulirt, von der aber Virchow sich nicht überzeugen konnte,

1) Virchow, Die pathologischen Pigmente. Virchow's Archiv I, 379.

zugeben wollte. Charakteristisch für diese Körnchen sowohl wie für die Membran ist ihre grosse Resistenzfähigkeit gegen Reagentien. Die weitern Schicksale dieser Stromata sind gekennzeichnet durch allmähliche Schrumpfung der Zellen, durch Blasserwerden und Schwund der Membran, Erscheinungen, die auf den allmählich fortschreitenden Untergang hinweisen. Mit dem Verschwinden der sich am längsten erhaltenden Körnchen wird derselbe definitiv, und somit eine weitere Betheiligung dieser Blutbestandtheile an den in dem Extravasate vor sich gehenden Veränderungen ausgeschlossen. Diese concentriren sich vielmehr auf den von seinen Trägern getrennten Farbstoff der rothen Blutkörperchen, der nunmehr, gemischt mit dem Blutserum des Extravasates, sich in die umliegenden Theile diffundirt, und zwar theils in die weissen Blutkörperchen und das Fibrin des Blutes, theils in das das Extravasat einschliessende Gewebe. Demnach lässt Virchow auch das aus dem Farbstoff entstehende Pigment zuerst als diffuses Pigment auftreten und erst später durch eine Präcipitation dieses gelösten Pigmentes körnige und krystallinische Pigmentmassen entstehen. Gleichzeitig macht er darauf aufmerksam, dass mit Vorliebe die am Ort des Extravasates vorhandenen zelligen Elemente den Blutfarbstoff aufnehmen, und dass als Resultat des Processes demnach häufig Zellen zu finden sind, welche diffuses, körniges und krystallinisches Pigment enthalten, dass hingegen die grossen unregelmässigen Pigmentschollen, wie er sie namentlich in zellarmen Partieen gefunden, am wahrscheinlichsten als Produkte des in geronnenen Faserstoff imbibirten Blutfarbstoffes aufzufassen seien.

Uebrigens betrachtet Virchow diese Entstehung der Pigmente aus diffundirtem Blutfarbstoff nicht als den ausschliesslich vorkommenden Modus, sondern suchte auch zu constatiren, dass unter Umständen rothe Blutkörperchen, isolirt oder gewöhnlich mehrere zu einem Haufen zusammengeballt, ihren Farbstoff beibehaltend direkt sich zu Pigmentkörnern umgestalten können, wobei er als wesentliches Moment für die Entstehung der Pigmentkörner eine auch bei der erstgenannten Art der Pigmentmetamorphose stattfindende Verdichtung des Hämatins betont.

Die Frage, wodurch die Verschiedenheit der Pigmentmetamorphose in ihrem frühesten Stadium bedingt wurde, warum in dem einen Fall der Farbstoff aus den rothen Blutkörperchen heraustritt, in dem anderen in ihnen zurückbleibt, beantwortet er nicht in

bestimmter Weise, glaubt aber auf Grund seiner Beobachtung, dass entfärbte rothe Blutkörperchen hauptsächlich da zu finden waren, wo das Extravasat in Folge mangelhafter Resorption mit reichlicher Flüssigkeit vermischt lag, den Feuchtigkeitsgrad der hier in Betracht kommenden Theile als den für die Entscheidung dieser Frage wichtigsten Faktor ansehen zu müssen.

Ein weiteres Verdienst seiner Arbeit ist es ferner, den chemischen Charakter dieses Pigmentes genauer festgestellt zu haben und besonders die von ihm zuerst als Hämatoidin bezeichneten Krystalle eingehender studirt zu haben, so dass er schon damals auf die grosse Uebereinstimmung derselben mit dem Gallenfarbstoff hinweisen konnte, die sich namentlich in dem Verhalten gegen Mineralsäuren zeigt.

Bedeutungsvolle weitere Untersuchungen über denselben Gegenstand lieferte sodann später Langhans [1]). Er unterwarf die Frage zuerst einer sorgfältigen experimentellen Prüfung, indem er bei Kaninchen, Meerschweinchen und Tauben Blut, welches diesen Thieren entnommen war, nach vollzogener Gerinnung desselben in den Körper, meistens in das subcutane Gewebe durch Wunden einführte und die allmählich vorschreitende Umwandlung dieser Blutklumpen verfolgte. Die Resultate, zu denen er hierbei gelangte, schienen in mehrfacher Beziehung der erwähnten Virchow'schen Theorie zu widersprechen. Langhans konnte sich nicht davon überzeugen, dass aus den in das Gerinnsel eingeschlossenen rothen Blutkörperchen der Farbstoff intra vitam diffundirt, und ist geneigt, anzunehmen, dass überall, wo eine solche Diffusion beobachtet wird, dieselbe erst als postmortale Erscheinung oder ausserhalb des Körpers als Kunstprodukt stattfindet. Dagegen lehrten ihn seine Beobachtungen, dass die rothen Blutkörperchen des Extravasates in grosser Zahl in Zellen, deren Contractilität er festzustellen im Stande war, aufgenommen wurden, und dass in diesen blutkörperchenhaltigen Zellen, deren Vorkommen in Extravasaten bereits früher gelegentlich beobachtet war, die Blutkörperchen zu Pigmentkörnern sich umwandeln, indem die Substanz derselben eine chemische Umwandlung eingeht, und sie gleichzeitig einschrumpfen und zu kleineren Körnern zerfallen. Das von Virchow als erstes Stadium hingestellte diffuse Pigment

1) Langhans, Beobachtungen über Resorption der Blutextravasate und Pigmentbildung in denselben. Virchow's Archiv XLIX, 66ff.

betrachtet LANGHANS demnach als eine erst in späteren Stadien durch Auflösung der Pigmentkörnchen zu Stande kommende Bildung.

Pigmentkrystalle konnte LANGHANS bei Kaninchen nicht finden, beobachtete sie dagegen bei Meerschweinchen und Tauben, äussert sich aber nicht in bestimmter Weise über die Entstehung derselben, betont nur an mehreren Stellen, dass er dieselben nicht im Innern von Zellen, sondern frei im Gewebe oder im Faserstoff gefunden habe. Seine Ansicht über die Entstehung dieser Krystalle scheint demnach die zu sein, dass sie sich aus dem diffusen Pigment bilden, welches aus einer Auflösung der Pigmentkörnchen hervorgeht, zu welchen sich die in Zellen eingeschlossenen Blutkörperchen umwandeln.

Noch in einem anderen Punkt tritt LANGHANS Virchow's Angaben entgegen; er bezweifelt auch eine extracelluläre, direkte Umwandlung der Blutkörperchen in Pigmentkörnchen. —

Inzwischen war die Kenntniss der chemischen Constitution der aus Blutextravasaten hervorgehenden Pigmente auch durch eine Beobachtung von PERLS [1]) gefördert worden. Derselbe wies unzweifelhaft nach, dass die chemische Zusammensetzung derselben keine übereinstimmende ist, sondern dass vielmehr ein Theil des Pigmentes bei Behandlung mit gelbem oder rothem Blutlaugensalz und Salzsäure Gehalt von Eisenoxyd resp. Eisenoxydul erkennen lässt, ein anderer Theil dagegen dieser Reaktion gegenüber sich als eisenfrei darstellt. Er glaubt sich davon überzeugt zu haben, dass alles aus Blutextravasaten hervorgehende körnige Pigment eisenhaltig ist, während er das diffuse und krystallinische Pigment eisenfrei fand. Die mikroskopische Untersuchung über diesen Vorgang, die Bildung der verschiedenen Pigmente, hat PERLS nicht angestellt.

Sehr interessante Beiträge zur Lehre von den Pigmenten lieferte ferner J. ARNOLD [2]) durch seine Untersuchungen über Diapedese, die er, nach Analogie des bekannten COHNHEIM'schen Verfahrens, an Fröschen in der Weise anstellte, dass er durch Unterbindung einer Vene in der Froschzunge künstlich eine Blutung per diapedesin erzeugte und die Vorgänge dabei direkt unter dem Mikroskop am lebenden Objekt studirte; und zwar galten seine Beobachtungen hierbei ausschliesslich den Veränderungen der rothen Blutkörperchen, denen bei den eingehenden Studien über den Austritt der

1) PERLS, Virchow's Archiv XXXIX.
2) J. ARNOLD, Virchow's Archiv LVIII, 203 ff.

weissen Blutzellen bisher nur wenig Beachtung geschenkt war. Als nächsten Effekt der durch die Ligatur bewirkten Stase des Blutes beschreibt er die schon früher constatirte Erscheinung des Austritts der rothen Blutkörperchen im Gebiet des zur unterbundenen Vene gehörigen Capillarsystems; dabei benutzen die rothen Blutkörperchen mit Vorliebe feinste präexistirende Oeffnungen in der Gefässwand, sog. Stigmata, die durch den innerhalb der Capillaren gesteigerten Druck zu etwas grösseren Lücken, sog. Stomata, erweitert werden. Die Beobachtung, dass auch nach gelöster Ligatur und bei wiederhergestellter Circulation noch ein Theil von den in der Axe des Blutstromes schwimmenden rothen Blutkörperchen austritt, erklärt er durch die Annahme einer vom Axenstrom nach den offenstehenden Stomata gerichteten Strömung.

Die wesentlichsten Veränderungen der ausgetretenen rothen Blutkörperchen, welche ihre durch den Durchtritt durch die Gefässwand modificirte Gestalt zum grossen Theil auch nach demselben beibehalten, so dass neben normalen scheibenförmigen vielfach kuglige und birnförmige Gebilde zu finden sind, bestehen seiner Beschreibung nach in einem Austritt des Farbstoffes aus den rothen Blutkörperchen; und zwar beobachtete er eine zweifache Form desselben; entweder tritt der Farbstoff an einer oder mehreren Stellen der Peripherie nach aussen heraus oder er concentrirt sich nach einem Punkte innerhalb des Blutkörperchens, gewöhnlich nach der Stelle des Kerns, der entweder durch Zerklüftung zu Grunde geht oder in continuo die Zelle verlässt, und verschwindet hier durch allmähliches Erblassen. Das Schicksal der entfärbten Stromata ist in beiden Fällen dasselbe; sie gehen nach erfolgter Entfärbung oder theilweise schon während derselben durch Zerfall zu Grunde. Als selteneren Vorgang hat er noch eine Zerklüftung und Auflösung des ganzen Blutkörperchens beschrieben. Diese Veränderungen gehen entweder an isolirt liegenden oder zu Gruppen vereinigten Blutkörperchen vor sich; im letzteren Falle prävalirt der zweite Modus der Entfärbung, Concentration des Farbstoffes nach der Mitte der Zelle, wobei vielfach an der Peripherie ein heller Saum sichtbar wird, und somit den blutkörperchenhaltigen Zellen durchaus ähnliche und seiner Meinung nach mit diesen identische Gebilde entstehen. Die wahrscheinlichste Erklärung für das Auftreten des genannten hellen Saumes und somit für die Entstehung der blutkörperchenhaltigen Zellen glaubt er in dem Zusammenfliessen der

entfärbten Theile der rothen Blutkörperchen gefunden zu haben, weist aber gleichzeitig auch auf die Möglichkeit hin, dass derselbe durch Anlagerung von präexistirendem Protoplasma entstehen könnte; bestreitet dagegen eine Betheiligung der weissen Blutkörperchen an der Bildung der blutkörperchenhaltigen Zellen.

Während also ein grosser Theil der rothen Blutkörperchen auf die geschilderte Weise zu Grunde geht, konnte er bei anderen, und zwar hauptsächlich bei den in Gruppen zusammenliegenden, zuvor noch eine andere Metamorphose beobachten, die Umwandlung des Farbstoffes zu Pigment, von dem er zwei Arten, diffuses und körniges, unterscheidet. Das weitere Schicksal der Zellen wird indessen durch diesen Process nicht wesentlich beeinflusst; die Stromata zerfallen sehr bald, während das Pigment, besonders das körnige, sich noch längere Zeit erhalten kann, um schliesslich auch aus dem Gewebe zu verschwinden.

Genauere Untersuchungen über die Entstehung der blutkörperchenhaltigen Zellen wurden weiterhin von O. Lange [1]) am Froschblut angestellt, der sich sein Untersuchungsmaterial in der Weise herstellte, dass er das aus dem Herzen eines Frosches entnommene Blut in die paradorsalen Lymphsäcke eines anderen Frosches überführte. Der grösste Theil der rothen Blutkörperchen geht hier zu Grunde, indem sie entweder ihren Farbstoff abgeben oder in toto zerklüftet oder in stark gefärbte, dunkelrothe Kugeln resp. unregelmässige Fragmente umgewandelt werden. In Betreff der blutkörperchenhaltigen Zellen, in denen die rothen Blutkörperchen in jeder der drei genannten, veränderten Formen enthalten sein können, unterscheidet er drei genetisch verschiedene Arten, indem er die Entstehung der ersten Gruppe auf eine Aufnahme der rothen Blutkörperchen von Seiten der weissen Blutzellen zurückführt, die zweite Art durch Conglomeration von rothen Blutkörperchen und Zusammenfliessen der entfärbten Stromata zu einem hellen Saum im Sinne Arnold's, die dritte Form durch Zusammentreten von weissen Blutkörperchen, die nach erfolgter Vereinigung oder vor derselben die rothen Blutkörperchen aufnehmen können, zu deuten sucht.

Die bisher weniger berücksichtigte Frage über die Resorption bei Blutextravasaten machte Cordua [2]) zum Hauptgegenstand einer

---

1) Oscar Lange, Virchow's Archiv LXV, 27 ff.

2) Cordua, Ueber den Resorptionsmechanismus von Blutergüssen.

Reihe von Versuchen, die er an Hunden anstellte, denen er theils durch direkte Ueberführung aus der Carotis, theils nach vorgenommener Defibrinirung Blut in die Bauchhöhle einbrachte. Die Hauptmasse des direkt übergeführten Blutes gerinnt seiner Beschreibung nach unmittelbar, nachdem es in die Bauchhöhle eingeführt ist; ein kleiner Theil aber bleibt flüssig und wird resorbirt, indem seine rothen Blutkörperchen zum grössten Theil unversehrt durch die Lymphbahnen, in denen er sie nachweisen konnte, in das Blut zurückkehren, während das geronnene Blut Veränderungen durchmacht, die mit dem Zerfall seiner Bestandtheile endigen. Abweichend von den LANGHANS'schen Beobachtungen, die er vielfach bei seinen Versuchen bestätigen konnte, constatirte er eine deutliche Vascularisation der Blutcoagula und tritt auch der LANGHANS'schen Ansicht über die Entstehung der Pigmente insofern gegenüber, als er den von LANGHANS angegebenen Bildungsmodus der Pigmente nicht als den allein berechtigten gelten lassen kann auf Grund der mehrfach von ihm gemachten Beobachtung, dass Pigment(-Schollen und -Krystalle) im Innern der Coagula zu finden war, bevor noch eine von den in der Peripherie des Coagulums reichlich angesammelten contractilen Zellen bis dahin vorgedrungen war. Ebensowenig lässt sich eine von ihm nebenbei gemachte, auch von anderen Autoren erwähnte Beobachtung, dass Hämatoidinkrystalle in Fettzellen, denen man die Fähigkeit, geformte Bestandtheile in sich aufzunehmen, nach den bisherigen Erfahrungen jedenfalls absprechen muss, eingeschlossen waren, mit der LANGHANS'schen Theorie in Einklang bringen. Vielmehr ist man genöthigt, zur Erklärung dieser Thatsachen auf die von VIRCHOW gegebene Theorie über die Entstehung der Pigmente zurückzugreifen, indem man für den ersten Fall eine extracelluläre Pigmentbildung, mit oder ohne Diffusion des Farbstoffes der rothen Blutkörperchen, annehmen muss, während das Auftreten von Hämatoidinkrystallen in Fettzellen sich nur durch Diffusion des Farbstoffes in die Fettzellen hinein erklären lässt.

Ebenso wie CORDUA erkennt auch QUINCKE [1]) die Berechtigung sowohl der LANGHANS'schen als auch der VIRCHOW'schen Theorie über die Entstehung der Pigmente an. Er unterscheidet auf Grund der Beobachtungen, die er bei Untersuchung der durch subcutane

1) QUINCKE, Beiträge zur Lehre vom Icterus. Virchow's Archiv XCV, 125 ff.

Blutinjection bei Hunden erzeugten Extravasate machte, zwei chemisch und histologisch verschiedene Arten von Pigment, nämlich 1) eisenhaltiges, körniges Pigment, das sich hauptsächlich in kleinern, gleichmässig vertheilten Extravasaten bilden soll, und 2) eisenfreies theils diffuses, theils körniges Pigment, und nimmt für die Entstehung des ersteren den von LANGHANS angegebenen Modus an, während er die Bildung des eisenfreien Pigmentes durch Diffusion des Blutfarbstoffes, als deren Ursache er eine besonders in grösseren Blutsäcken zu Stande kommende Nekrose des Blutes annimmt, und durch weitere Umwandlung des in die Gewebe diffundirten Farbstoffes, wie sie VIRCHOW beschrieben, zu erklären sucht. Als wesentliche Bedingung für die Bildung beider Pigmentarten aber betrachtet er die Einwirkung des lebenden Gewebes. Letzterer Auffassung entgegengesetzt ist die Ansicht RECKLINGHAUSEN's, welcher betont, dass auch in todten Theilen die Umwandlung des Blutfarbstoffes zu Pigment erfolgen könne. Er führt allerdings auch eine von ihm gemachte Beobachtung an, aus welcher er auf eine Entstehung des Hämatoidins aus dem Blutfarbstoff unter der Einwirkung des lebenden Protoplasmas schliesst; er sah nämlich in fäulnissfrei aufbewahrtem, überlebenden Froschblut innerhalb der Leucocyten kleine Hämatoidinnadeln auftreten.

Zur Erledigung der noch schwebenden Streitfragen habe ich auf Veranlassung des Herrn Geheimrath NEUMANN noch einmal eine Reihe von Versuchen an Kaninchen angestellt. Die Methode, die ich zur Erzeugung eines Blutextravasates dabei anwandte, war bei der einen Gruppe von Versuchen die von LANGHANS geübte, indem ich Blut, welches der Vena jugularis entnommen war, gerinnen liess und das Coagulum ins subcutane Gewebe, gewöhnlich in der Rückengegend, mittelst Wunde einbrachte. In andern Fällen dagegen erzeugte ich in der Absicht, die Vorgänge einer natürlichen Blutung besser nachzuahmen, das Extravasat, und zwar meistens in der Kniekehle, durch subcutanes Anschneiden einer Vene oder ganz ohne jede äussere Wunde durch ein stumpfes Trauma, wodurch das Blut in seinem natürlichen, flüssigen Zustande mit den Geweben in Berührung kam. Die Resultate, zu denen mich diese Versuche führten, beziehen sich zunächst auf

1) Die Diffusion des Blutfarbstoffes.

Wie aus den angegebenen historischen Notizen sich ergiebt, ist die von LANGHANS vertretene Ansicht, dass in Extravasaten der Blutfarbstoff nicht diffundirt, von allen spätern Untersuchern nicht acceptirt worden. Auch ich kann mich derselben nicht anschliessen. Abgesehen davon, dass von ARNOLD an extravasirten Froschblutkörperchen der allmähliche Fortschritt dieses Processes genau verfolgt ist, Beobachtungen, deren Uebertragung auf die kleinen Säugethierblutkörper unzweifelhaft berechtigt ist, scheinen folgende Gründe mit Bestimmtheit für eine Diffusion des Blutfarbstoffes zu sprechen und die Einwendungen, die LANGHANS dagegen macht, zu entkräften. Wenn LANGHANS die Vermuthung ausspricht, dass überall, wo entfärbte Stromata von Blutkörperchen in Extravasaten zur Beobachtung kommen, dieselben einer postmortalen resp. artificiellen Auslaugung der Blutkörperchen ihre Entstehung verdanken, so übersieht er dabei, dass die von VIRCHOW als entfärbte Blutkörper beschriebenen Gebilde mit ihren charakteristischen, fettglänzenden Körnern durchaus verschieden sind von den farblosen Stromata, welche man bei Leichen oder nach Behandlung des Blutes mit Flüssigkeiten, welche den Blutkörperchen den Farbstoff entziehen, erhält. Dass aber die von VIRCHOW gegebene Beschreibung zutreffend ist, lässt sich bei der Untersuchung pathologischer Extravasate vielfach bestätigen und dürfte als allgemein anerkannt gelten.

Auch makroskopisch giebt sich meiner Ansicht nach der Diffusionsprocess mit Bestimmtheit zu erkennen. Alle Autoren stimmen darin überein, und ich kann mich meinen Erfahrungen nach denselben anschliessen, dass das Gerinnsel eines Extravasates sich allmählich entfärbt und schliesslich vollständig farblos wird. Nach LANGHANS' Darstellung bleibt diese Erscheinung unerklärt; man müsste vielmehr nach ihr erwarten, dass das Coagulum wenigstens vorübergehend eine dunklere Färbung annimmt, da das Pigment, welches aus den rothen Blutkörpern in der von LANGHANS beschriebenen Weise hervorgeht, eine gesättigtere Farbe zeigt als der ursprüngliche Blutfarbstoff. Auch die bekannte Erfahrung, dass an der Stelle, wo ein Bluterguss unter der Haut erfolgt, sich alsbald eine diffuse, weit über das Extravasat hinaus sich verbreitende Verfärbung ausbildet, welche in den verschiedenen Nüancen der bekannten Farbenscala abläuft, dürfte ohne die Annahme, dass von dem Blut-

herde aus eine Diffusion des Farbstoffes erfolgt, nicht zu erklären sein.

Ferner lässt es sich mit der LANGHANS'schen Ansicht schwer in Einklang bringen, dass ein grosser Theil des aus dem Extravasat hervorgehenden Pigmentes im Krystallform auftritt und LANGHANS selbst hat über diesen Punkt keine genügende Auskunft gegeben. Dass die von ihm beschriebenen Pigmentkörner, in welche sämmtliche rothen Blutkörperchen sich umwandeln sollen, den Ausgangspunkt abgeben für die Krystalle, ist einmal deshalb nicht anzunehmen, weil Krystalle im Allgemeinen sich durch direkten Uebergang des flüssigen in den festen Aggregatzustand bilden, und wird ausserdem dadurch ausgeschlossen, dass die LANGHANS'schen Pigmentkörner von dem krystallinischen Pigment chemisch different sind, indem die einen eisenhaltig sind, die andern nicht. Mit Recht sagt daher COHNHEIM [1]), „dass Hämatoidin sich nach der übereinstimmenden Annahme aller Autoren aus dem freigewordenen Blutfarbstoff bildet."

Eine weitere wichtige Frage, auf die ich bei meinen Untersuchungen zu achten hatte, betrifft

2) Die Bildung der blutkörperchenhaltigen Zellen.

Es ist ein unzweifelhaftes Verdienst von LANGHANS, auf das Vorkommen von blutkörperchenhaltigen Zellen in Blutextravasaten hingewiesen zu haben, eine Beobachtung, deren Richtigkeit von allen spätern Untersuchern bestätigt ist, und von der ich mich selbst bei meinen Versuchen habe überzeugen können. Doch ist es wohl kein so constanter und wichtiger Befund, wie LANGHANS es darstellt, da die Zahl der blutkörperchenhaltigen Zellen verhältnissmässig gering, jedenfalls nicht gross genug ist, um die von LANGHANS gemachte Behauptung, dass alle rothen Blutkörper des Extravasates in contractile Zellen aufgenommen würden, gerechtfertigt erscheinen zu lassen, wie auch der Umstand, dass in pathologischen Extravasaten meistens vergebens nach blutkörperchenhaltigen Zellen gesucht ist (die in der braunen Lunge gefundenen, als blutkörperchenhaltige Zellen bezeichneten Gebilde sind wahrscheinlich zum grössten Theil als Pigmentzellen aufzufassen), die hervorragende

1) COHNHEIM, „Vorlesungen über allgemeine Pathologie" I, p. 329.

Bedeutung der blutkörperchenhaltigen Zellen in Blutextravasaten im Sinne LANGHANS' in Frage stellt. Was die von LANGHANS unentschieden gelassene Frage anbetrifft, ob die farblosen Zellen, welche die rothen Blutkörperchen aufnehmen, Leukocyten oder anderer Herkunft sind, so glaube ich nach meinen Beobachtungen als ziemlich sicher annehmen zu dürfen, dass die hier in Betracht kommenden farblosen Zellen, wenigstens zum grössten Theil nicht Leukocyten, sondern Abkömmlinge von Gewebszellen, sog. epitheloide Zellen sind. Sie stellten sich nämlich dar als protoplasmareiche Zellen von ungewöhnlicher Grösse, meistens ovaler, bisweilen auch runder oder spindelförmiger Gestalt und waren besonders ausgezeichnet durch einen grossen, ovalen, scharfbegrenzten, bläschenförmigen Kern, der gewöhnlich ein deutliches grosses Kernkörperchen enthielt; wodurch sie sich von Leukocyten, deren Kerne meistens — aus mehreren Lappen zusammengesetzt oder multipel sind und keine Kernkörperchen enthalten, wesentlich unterschieden. Ein stricter Beweis dafür, dass diese Zellen wirklich Derivate von Gewebselementen sind, wäre durch den Nachweis von Kerntheilungsfiguren in ihnen geliefert worden, da man letztere bei Leukocyten bisher noch nicht beobachtet hat. Derselbe ist mir für die blutkörperchenhaltigen resp. pigmentirten Zellen selbst nicht gelungen; dagegen konnte ich in den zahlreich in der Umgebung des Coagulums angesammelten nicht pigmentirten Zellen, die, abgesehen von dem Mangel an Pigment resp. rothen Blutkörperchen, hinsichtlich ihrer Grösse und Form, sowie der Beschaffenheit ihres Kernes den Pigmentzellen durchaus ähnlich waren, vielfach Kerntheilungsfiguren und somit ihre Identität mit epitheloiden Zellen nachweisen, und dürfte demnach, wenn man die Aehnlichkeit dieser nicht pigmentirten epitheloiden Zellen mit den pigmentirten und ferner die Thatsache berücksichtigt, dass diese beiden Zellformen die nur spärlich vorhandenen Leukocyten an Zahl bedeutend übertrafen, der Schluss, dass die Zellen, welche die Aufnahme der rothen Blutkörperchen bewirken, der Mehrzahl nach Abkömmlinge von Gewebszellen sind, gerechtfertigt erscheinen. Die Methode, die ich zur Darstellung der Kerntheilungsfiguren anwandte, war die von FLEMMING angegebene: die Gewebsstücke wurden unmittelbar nach ihrer Excision in FLEMMING'sche Flüssigkeit (15 Theile 1 % Chromsäure, 4 Theile 2 % Osmiumsäure und 1 Theil Eisessig) gebracht, in der sie mindestens 24 Stunden liegen bleiben mussten; dann ca. 1 Stunde in gewöhnlichem Wasser abgespült und in ab-

solutem Alkohol gehärtet (auch wenigstens 24 Stunden). Die unter Alkohol (nicht Wasser) angelegten Schnitte wurden darauf 24 Stunden in FLEMMING'scher Safraninlösung gefärbt, in $^1/_2$ % salzsaurem Alkohol entfärbt (höchstens 1 Minute), in absolutem Alkohol ebenfalls nur ganz kurze Zeit abgespült und in Nelkenöl auf den Objektträger gebracht. Die auf diese Weise gewonnenen Kerntheilungsfiguren stellten sich gewöhnlich in der Stechapfelform, bisweilen auch als Doppelsterne dar.

Was die Frage nach der Bedeutung der blutkörperchenhaltigen Zellen in Extravasaten anbetrifft, so ist dieselbe von LANGHANS insofern entschieden worden, als er die Beziehung dieser Zellen zur

3) Bildung des eisenhaltigen Pigmentes

richtig erkannte, indem er nachwies, dass die eingeschlossenen rothen Blutkörperchen zu körnigem, eisenhaltigem Pigment umgewandelt werden, eine Beobachtung, die von allen spätern Untersuchern bestätigt wurde. Dagegen stiess seine Ansicht, dass genanntes Pigment sich nur auf diesem Wege bilden könne, entschieden auf Widerspruch, indem die Berechtigung auch der VIRCHOW'schen Behauptung, dass eisenhaltiges Pigment sich aus diffundirtem Blutfarbstoff bilde, von allen Autoren, die für eine Diffusion des Blutfarbstoffes aus den rothen Blutkörperchen eingetreten waren, anerkannt wurde. Auch in meinen Versuchen scheint manches für diesen letztern Bildungsmodus des Pigmentes zu sprechen. Zum Nachweis des eisenhaltigen Pigmentes in Fällen, wo dasselbe als solches nicht schon durch seine charakteristischen Eigenschaften, hauptsächlich also durch seine dunklere Farbe und den stärkern Glanz, durch die es sich von dem Farbstoff der rothen Blutkörperchen unterscheidet, kenntlich war, bediente ich mich theils der von PERLS angegebenen Reaktion mit gelbem Blutlaugensalz und Salzsäure, wobei das eisenhaltige Pigment sich blau färbt, theils der Reaktion mit Schwefelammonium, bei welcher bei vorhandenem Eisengehalt eine dunkelgrüne Färbung des Pigmentes auftritt. Zunächst konnte ich constatiren, dass ganz feinkörniges resp. diffuses Pigment in ziemlicher Reichlichkeit schon in den frühsten Stadien der Pigmententwicklung auftrat, und konnte demnach seine Entstehung ausschliesslich aus blutkörperchenhaltigen Zellen nur wenig wahrscheinlich erscheinen, da nach der LANGHANS'schen Beschreibung die dif-

fuse Form des Pigmentes, als Endprodukt des allmählich fortschreitenden Zerfalls der anfangs grösseren Pigmentkörner zu immer kleinern, erst in einer verhältnissmässig späten Zeit zu erwarten ist. Vielmehr lag die Annahme nahe, dass dieses diffuse Pigment aus diffundirtem Blutfarbstoff entstanden war, da bei diesem Bildungsmodus die diffuse Form den Beginn der Pigmentmetamorphose anzeigt.

Ferner lässt sich die Beobachtung, dass das Pigment oft in beträchtlicher Entfernung von dem eigentlichen Coagulum, in den Zellen des anliegenden Bindegewebes zu finden war, ohne die Voraussetzung einer stattgefundenen Diffusion des Blutfarbstoffes kaum erklären; denn, wenn man die Entstehung dieses Pigmentes im LANGHANS'schen Sinne deuten wollte, so müsste man entweder annehmen, dass die rothen Blutkörperchen nach der Extravasation weit in das umliegende Bindegewebe eingedrungen und von den Bindegewebszellen aufgenommen und zu Pigment umgewandelt sind, was sehr unwahrscheinlich ist, oder man müsste voraussetzen, dass die ursprünglichen blutkörperchenhaltigen resp. pigmentirten, epitheloiden Zellen sich zu eigentlichen Bindegewebszellen umgewandelt haben. Gegen letztere Annahme aber spricht der Umstand, dass das Pigment in den Bindegewebszellen zum grössten Theil in Form von grossen Körnern sich darstellte, was nach der LANGHANS'schen Theorie auf eine beginnende Pigmentmetamorphose hinweist, während die Annahme einer Umwandlung der contractilen, epitheloiden Zellen zu histologisch differenzirtem Gewebe gerade ein gewisses Alter des Processes voraussetzt. Ein solcher Widerspruch ist ausgeschlossen, wenn man die Entstehung dieser Pigmentkörner durch Umwandlung des in die Zellen imbibirten Blutfarbstoffes erklärt. Was den von LANGHANS und COHNHEIM gemachten Einwand anbetrifft, dass lebende Zellen gelöste Farbstoffe nicht aufnehmen, so ist derselbe auf Grund neuerer Untersuchungen, bei welchen nach Injektion von Karminlösung in die Hornhaut Rothfärbung der Zellen sowie nach Injektion von Methylenblau bei Fröschen (EHRLICH) exquisite Färbung der Nerven constatirt wurde, entschieden zurückzuweisen. Desgleichen sind die negativen Resultate, die LANGHANS nach Einspritzungen von Hämoglobinlösung unter die Haut von Kaninchen in Bezug auf Pigmentbildung erhielt, durchaus nicht beweiskräftig, da in diesen Fällen durch schnelle Resorption der Flüssigkeit jede Pigmentbildung vereitelt werden kann. Die von

LANGHANS zuerst angestellten und von mir wiederholten Versuche mit gefrorenem Blut, bei welchen der durch wiederholtes Gefrieren und Wiederaufthauen des Blutes zur Diffusion gebrachte Farbstoff in inniger Verbindung mit den festen Blutbestandtheilen unter die Haut von Kaninchen gebracht wurde, ermöglichten ein längeres Verweilen des Blutfarbstoffes am Ort der Implantation des Coagulums, führten aber deshalb zu keinem Resultate, weil es in allen Fällen zur Vereiterung des Coagulums kam. Aber auch bei günstigem Verlauf würden diese Versuche insofern unvollkommen bleiben, als die bei der Einführung des Coagulums unter die Haut erzeugte Blutung nicht vermieden werden, und somit die Möglichkeit einer Pigmentbildung auch aus unverändertem Blute nicht ausgeschlossen werden kann. —

Wenn wir nun die von mir zusammengestellten Resultate in Betreff der Pigmentbildung in Blutextravasaten noch einmal überblicken, so können wir uns der Ueberzeugung nicht verschliessen, dass LANGHANS in seiner Behauptung, dass das körnige Pigment sich nur aus blutkörperchenhaltigen Zellen bilden könne, entschieden zu weit geht; vielmehr müssen wir auf Grund früherer und auch eigener Untersuchungen neben der LANGHANS'schen Theorie auch die VIRCHOW'sche Lehre, dass das Pigment sich aus dem diffundirten Blutfarbstoff bilde, als wohlberechtigt anerkennen.

Zum Schluss mögen noch einige Bemerkungen folgen über die Frage:

4) Wovon hängt es ab, dass sich in dem einen Fall eisenhaltiges Pigment, in dem anderen Hämatoidin bildet?

Die von COHNHEIM gegebene Erklärung, dass eisenhaltiges Pigment sich aus den von contraktilen Zellen aufgenommenen rothen Blutkörperchen, Hämatoidin aus dem diffundirten Blutfarbstoff bildet, kann nicht genügen, da wir gesehen haben, dass eisenhaltiges Pigment sich auch aus diffundirtem Blutfarbstoff bildet. Dass das eisenhaltige Pigment nicht eine frühere, das Hämatoidin eine spätere Umwandlungsstufe des Blutfarbstoffes darstellt, wie PERLS es annimmt, geht daraus hervor, dass häufig z. B. in abgestorbenen Früchten sich nur Hämatoidin findet. Auch eine Spaltung des Blutfarbstoffes in einen eisenhaltigen und einen eisenfreien Theil ist nicht anzunehmen; denn dann müsste beides immer nebenein-

ander vorkommen, was nicht der Fall ist. Die richtige Erklärung hierfür dürfte wohl die von E. NEUMANN gegebene sein, dass eisenhaltiges Pigment sich nur unter der Einwirkung des lebenden Gewebes bilde, Hämatoidin dagegen, wenn der Blutfarbstoff dieser Einwirkung entzogen ist. Hierzu würde auch meine Beobachtung stimmen, dass Hämatoidin — LANGHANS hatte bei Kaninchen kein Hämatoidin gefunden — nur in verhältnissmässig grossen Extravasaten, und zwar immer mehr im Innern derselben zu finden war, während das eisenhaltige Pigment hauptsächlich an der Peripherie des eigentlichen Coagulums angehäuft lag.

Inhaltsübersicht.

Seite

XIV. E. Ziegler und N. Obolonsky, Experimentelle Untersuchungen über die Wirkung des Arseniks und des Phosphors auf die Leber und die Nieren. Hierzu Tafel XII und XIII 291

XV. J. Sudakewitsch, Beiträge zur pathologischen Anatomie der Lepra (Lepra Arabum). II. Veränderungen der Pacini'schen Körper. Hierzu Tafel XIV 337

XVI. Adolf Hermann, Zur Frage der infantilen Osteomalacie. Hierzu Tafel XV 347

XVII. Edmund Leser, Beiträge zur pathologischen Anatomie der Geschwülste der Brustdrüse. Hierzu Tafel XVI . 379

XVIII. Gustav Hildebrandt, Experimentelle Untersuchungen über das Eindringen pathogener Mikroorganismen von den Luftwegen und der Lunge aus 411

XIX. E. Ziegler und C. Nauwerck, Bericht über zwanzig in den Jahren 1882—1887 im pathologischen Institute zu Tübingen ausgearbeitete Dissertationen 451

XIV.

Experimentelle Untersuchungen über die Wirkung des Arseniks und des Phosphors auf die Leber und die Nieren.

Von

Dr. E. Ziegler und Dr. N. Obolonsky.

Hierzu Tafel XII und XIII.

Aus dem pathologischen Institute der Universität Tübingen.

Einleitung.

In den Lehrbüchern der Pharmakologie pflegen Phosphor und Arsenik als Stoffe nebeneinandergestellt zu werden, welche nicht nur nach ihren chemischen Eigenschaften, sondern auch nach ihrer Wirkung auf den thierischen Organismus einander nahe stehen. FILEHNE sagt in der neuen Auflage des von ihm herausgegebenen CLOETTA'schen Lehrbuches der Arzneimittellehre: „Die chemische Gruppe Phosphor, Antimon und Arsen bildet auch pharmakologisch eine zusammengehörige Gruppe. Wenn wir vorläufig davon absehen, ob diese Elemente als solche oder ob gewisse ihrer Oxydationsstufen (phosphorige Säure, arsenige Säure) es sind, welche die Wirkung ausüben, so können wir ihnen eine local wie resorptiv reizende Wirkung auf das Protoplasma zuerkennen, welche je nachdem entweder als Steigerung des Lebensreizes zu vermehrter, verbesserter Ernährung, oder toxisch zu Schwellung, Trübung und nachfolgender fettiger Degeneration, oder zu Bindegewebswucherung mit nachfolgender Sclerosirung desselben — oder an Knochenbildungsstätten zu vermehrter Bildung eines compacteren, sclerotischen Knochens — oder aber hier zu Knochennekrose und Eiterung und ebenso auf Schleimhäuten zum Absterben und zur Widerstandsunfähigkeit gegen Fäulnissprocesse (im Darm) und sonstige Fermentvorgänge (Magen, Darm) führen kann." Nach BINZ stimmen die in den Geweben hervortretenden Folgen und Erscheinungen der Vergiftung (Lähmung, Verfettung der Zellen, Vermehrung des Harnstoffs etc.) bei Arsen und Phosphor bis in kleine Einzelheiten überein, doch ist Arsenik weniger giftig als Phosphor und muss demnach in grösseren Dosen gegeben werden.

Die experimentellen Untersuchungen, welche wir über Phosphor- und Arsenikvergiftung angestellt haben, haben ergeben, daß auch die Gewebsveränderungen, die sich nach länger dauernder Vergiftung einstellen, einander sehr ähnlich, zum Theil fast gleich sind, doch liessen sich auch einige Verschiedenheiten nachweisen, welche es zweckmässig erscheinen lassen, über die Resultate unserer Experimente gesondert zu berichten.

I. Ueber die Wirkung des Arseniks auf die Leber und die Nieren von Kaninchen und Hunden.

Wird ein Thier durch Einfuhr von Arsenik in den Darmtractus oder in das subcutane Gewebe vergiftet, so wird der Arsenik durch das Blut sehr bald im Körper vertheilt, und es stellen sich danach auch die Erscheinungen der eingetretenen Vergiftung ein. Beim Menschen genügen (Binz) 0,03—0,15 Gramm, um dieselbe hervorzurufen. Der Arsenik lässt sich nach einiger Zeit in den verschiedensten Organen nachweisen, häuft sich aber besonders reichlich in der Leber und den Nieren an. Geht das Versuchsthier nicht zu Grunde, so wird er durch Leber, Nieren, Haut und die secernirende Mamma ausgeschieden, doch lässt er sich, nach successiver Einfuhr grosser Mengen auch nach einem Monat (Hofmann) noch in der Leber nachweisen.

Bei acuten Vergiftungen äussern sich die Vergiftungserscheinungen namentlich in Störungen der Function des Nervensystems, des Circulations- und des Darmapparates, die sich je nach der erhaltenen Dosis verschieden gestalten. Bei grossen Dosen stellen sich Durchfälle, Erbrechen, Abnahme der Herzthätigkeit, Erschwerung der Athmung, Delirien, Bewusstlosigkeit, Convulsionen etc. ein, bis schliesslich der Tod durch Lähmung des Nervensystems, des Herzens und des Gefässsystems erfolgt.

Bei chronischen Vergiftungen wie sie bei Arbeitern in Arsenikfabriken oder bei Leuten, die arsenikhaltige Gegenstände benutzen oder die in Zimmern mit arsenikhaltigen Tapeten wohnen, vorkommen, pflegt sich im Laufe der Zeit eine Cachexie einzustellen, wobei die Individuen anämisch, kraftlos und mager werden, an verschiedenen nervösen Störungen, häufig auch an Entzündung der Schleimhäute und der äußeren Haut leiden und schliesslich zu Grunde gehen; doch kommt es auch vor, dass kleine Dosen von Arsen Jahre hin-

durch genossen werden, ohne dass dadurch eine Schädigung der Gesundheit eintritt. So ist es ja allgemein bekannt, dass unter den Gebirgsbewohnern Steiermarks und Tirols Manche zeitlebens kleine, allmählich steigende Dosen während ihres ganzen Lebens geniessen und sich dabei guter Gesundheit erfreuen.

Die anatomischen Veränderungen, welche man bei Individuen, die an acuter Arsenikvergiftung zu Grunde gegangen sind, beobachtet, sind theils Folgezustände der im Leben sich einstellenden Circulationsstörungen, theils directe Wirkungen des Giftes auf die Gewebsbestandtheile. Zu den ersteren gehören Zustände der Hyperämie im Darmtractus, wobei namentlich die Schleimhaut des Magens und des Dünndarms geröthet ist, und welche wohl im Wesentlichen auf eine Lähmung der Gefässnerven, sowie auf ein allmähliches Abnehmen der Herzthätigkeit und auf das damit zusammenhängende Erlöschen der Circulation zurückzuführen sind. Zu den letztern sind Trübungen und Verfettungen zu zählen, welche sich an zahlreichen Capillaren sowie an den protoplasmatischen Zellen der Unterleibsdrüsen und an den Epithelien der Gallenblase, der Gallengangs- und Darmschleimhaut, zuweilen auch am Herzmuskel beobachten lassen. Eine Zwischenstellung nehmen seröse Exsudationen in den Körperhöhlen, kleine Blutungen in der Darmschleimhaut, in den Muskeln, dem Pankreas, der Lunge, in den serösen Häuten und unter dem Endocard sowie die Bildung von gallertigen und weisslichen Auflagerungen auf der Darmschleimhaut (Pistorius) ein, von denen die ersteren sowohl Circulationsstörungen als auch Gefässwandveränderungen ihre Entstehung verdanken können, während die gallertigen Auflagerungen auf der Darmschleimhaut wohl dadurch zu erklären sind, dass mit den hyperämischen Zuständen des Darmtractus eine vermehrte Transsudation nach der Oberfläche und zugleich auch eine Steigerung der Epithelverschleimung und der Epitheldesquamation, oft mit Epithelverfettung verbunden, auftreten. Nach subcutaner Injection einer Arseniklösung sind die Darmveränderungen nach 2—3 Stunden (Pistorius), nach intravenöser Injection schon nach 40 Minuten in voller Höhe entwickelt.

Die Wirkung des Arseniks erfolgt sowohl in den inneren Organen als in der Darmschleimhaut vom Blute aus und tritt daher im Darm auch bei subcutaner und intravenöser Injection des Arseniks ein, doch können an Orten, wo Arsenikkrystalle der Schleimhaut aufliegen, leichte Aetzwirkungen sich einstellen. Die stärkste Anhäufung von Arsenik findet in der Leber und den Nieren statt.

Die Stärke der fettigen Degeneration, die bei acuter und sub-

acuter Vergiftung auftritt, wird von den Autoren verschieden angegeben und schwankt auch je nach der Dauer und je nach der Zeit, die bis zum Tode verstrichen ist. In langsam verlaufenden Fällen ist die Verfettung stärker ausgesprochen. Filehne gibt an, dass auch eine Coagulationsnekrose der Zellen vorkomme. Nach Cornil und Brault verfetten auch die Lungenepithelien. Nach Saikowski ist das Fett in der Leber nicht in diffuser Verbreitung abgelagert, sondern in der Mitte eines jeden Acinus, wo die Zellen mit Fetttröpfchen angefüllt und vergrössert sind. Nach ihm sind bei Vergiftungen von Kaninchen mit Tages-Dosen arseniger Säure oder von Arsensäure von 0,02 Gramm, bei welchen dieselben am 3. bis 8. Tage sterben, die Harnkanälchen mit Fetttröpfchen vollgepfropft und es sind auch der Herzmuskel und das Diaphragma verfettet. Die Fettquantität in der Leber soll sogar grösser sein als bei Phosphorvergiftung. Nach zwei bis drei Wochen sollen die Leberzellen atrophisch sein.

Pistorius dagegen gibt an, dass er die Leber nur selten im Zustande ausgesprochener Fettentartung gefunden habe. Bei Hunden fand er dagegen in vorgeschrittenen Fällen eine hochgradige Verfettung der Gallenblasenepithelien, die dabei abgestossen wurden. Bei acuter Vergiftung beobachtete er häufig seröse Transsudationen in den Pleurasäcken und im Pericard, sowie Lungenödem.

Nach Leyden, Saikowski und Anderen verfetten bei länger dauernder Vergiftung auch die Zwerchfellmuskeln. Bei Thieren fand man bei chronischer Vergiftung Verfettung der Mesenterialdrüsen.

Im Allgemeinen sind die Angaben über die pathologisch-anatomischen Veränderungen bei Arsenikvergiftung wenig genau gehalten und basiren offenbar meist nur auf oberflächlicher Untersuchung. Am eingehendsten sind noch die Angaben über acute Arsenikvergiftung, während unsere Kenntnisse über die Gewebsveränderung in Folge längere Zeit fortgesetzten Genusses kleiner Dosen sehr mangelhaft und ungenügend sind. Experimentell ist die Frage nach der anatomischen Veränderung nach chronischer Arsenikvergiftung von Giers in Angriff genommen worden, doch hat derselbe sein Augenmerk wesentlich nur auf den Einfluss gerichtet, welchen Arsenik auf die Knochenbildung an Fracturstellen und an den Ossificationsbezirken wachsender Knochen ausübt. Nach ihm haben Dosen von 0,0005 bis 0,002 Gramm bei wachsenden Kaninchen die Wirkung, dass die Ernährung gehoben, das Wachsthum der Knochen sowohl als des ganzen Thieres gesteigert wird, wobei die Knochen

zugleich dichter und dicker werden. Junge von Eltern, die mit Arsenik gefüttert werden, sollen nach ihm zur Zeit der Geburt bedeutend grösser sein als von Kaninchen, die keinen Arsen erhalten haben; zugleich soll auch eine Hypertrophie der Thymus vorhanden sein.

Aehnliches glaubte er auch bei jungen Schweinen constatirt zu haben, indem Fütterung mit kleinen Dosen Arsenik die Ernährung und das Wachsthum steigerte und Vermehrung der subepiphysären und periostalen Knochenapposition bewirkte; es sind indessen seine Versuche nicht ganz einwandfrei.

Da bei keiner der anatomischen Erhebungen des Befundes bei Arsenikvergiftung genaue histologische Untersuchungen angestellt worden sind, so schien es uns von Interesse, diese Lücke auszufüllen und in dieser Hinsicht Experimentaluntersuchungen anzustellen.

Vor Allem kam es uns darauf an, nicht nur die im Allgemeinen hinlänglich bekannten Befunde acut zum Tode führender Vergiftungen, sondern vielmehr die durch fortgesetzte Darreichung kleiner Dosen verursachten Gewebsveränderungen zu untersuchen und dabei nicht nur den regressiven, sondern auch allfällig vorkommenden progressiven Gewebsveränderungen nachzugehen. Wir haben danach Kaninchen und Hunden längere Zeit hindurch kleine Dosen dargereicht und sie, falls sie nicht spontan eingingen, nach verschiedenen Zeiten getödtet. Um die Arbeit nicht zu sehr zu compliciren und zu erschweren, haben wir uns meist beschränkt, eine genauere histologische Untersuchung der Leber und der Nieren vorzunehmen, in denen man nach der bisherigen Erfahrung am ehesten Veränderungen erwarten durfte. Die dem frisch getödteten Thiere entnommenen Gewebsstücke haben wir theils in Flemming'schem Säuregemisch, theils in Müller'scher Flüssigkeit gehärtet. Die Fixation in Säuregemisch haben wir vornehmlich deshalb gebraucht, weil dieselbe sowohl regressive als auch progressive Gewebsveränderungen gut fixirt. Zur Färbung brauchten wir Saffranin und Pikrinsäure. In einigen Fällen haben wir den Arsenik in Pillen gegeben, meistens jedoch wurde eine wässerige Lösung unter die Haut gespritzt.

Wir geben in Nachstehendem zunächst eine tabellarische Uebersicht der erhobenen Befunde.

Uebersicht über die Befunde nach Vergiftung mit Arsenik.

Versuchsthier	Art der Vergiftung	Dosen	Dauer	Befund	Todesart
I. Kaninchen	Subcutane Injection	0,03	1 Tag	Ein Theil der Leberzellen sowie der KUPFFER'schen Zellen ist von kleinen Fetttröpfchen durchsetzt. Fetttröpfchen auch in einzelnen Capillarendothelien. Spärliche Leukocyten im periportalen Bindegewebe. — Niere frei.	gestorben
II. Kaninchen	Subcutane Injection	0,01 täglich	2 Tage	Die Leber und die Nieren sind blutreich. In der Pleura Ekchymosen. Die meisten Leberzellen enthalten eine geringe Zahl kleinster Fetttröpfchen, vereinzelte auch grössere Fetttropfen. Kein Zerfall von Leberzellen. Die KUPFFER'schen Zellen zu einem grossen Theil mit Fetttröpfchen verschiedener Grösse durchsetzt. Von den Endothelien der Blutgefässe sind einzelne geschwollen und enthalten kleine Fetttröpfchen. In einer Vene Endothelkerne in Theilung. In den intraacinösen Capillaren spärliche, in den interacinösen Gefässen zahlreiche, meist mehrkernige Leukocyten. Vereinzelte Mitosen in den Epithelien der Gallengänge und im Bindegewebe. — Niere ohne nachweisbare Veränderung.	getödtet
III. Kaninchen	Subcutane Injection	0,01 je den zweiten Tag	6 Tage	Die Leber bietet das Bild einer Muskatnussleber, doch sind die Farbenunterschiede nicht bedeutend. Die Leberzellen enthalten sehr zahlreiche Fetttropfen verschiedenster Grösse, namentlich im Centrum der Acini. Die grossen Fetttropfen liegen am Aussenrande der Zellbalken, die kleinen Tröpfchen sind diffus in den Zellen vertheilt. Zellbalken sehr schön erhalten. Die KUPFFER'schen Zellen zu einem Theil verfettet. Gallengangsepithelien unverändert. Mitosen im Bindegewebe, in den Blutcapillaren und Gallengangsepithelien nur sehr spärlich nachzuweisen. — In der Niere enthalten einzelne Epithelien der gewundenen Kanälchen kleine Fetttröpfchen.	gestorben

Versuchsthier	Art der Vergiftung	Dosen	Dauer	Befund	Todesart
IV. Kaninchen	Subcutane Injection	0,02 tägl. 0.04 tägl.	6 Tage 1 Tag zus. 7 Tage	Leberzellen grösstentheils von kleinen Fetttröpfchen durchsetzt, ebenso auch viele KUPFFER'sche Zellen. Mitosen in den Capillaren und im Bindegewebe nicht sicher nachzuweisen. Die Präparate gelangten erst längere Zeit nach dem Tode in die Fixationsflüssigkeit.	gestorben
V. Kaninchen	Subcutane Injection	0,01 je den zweiten Tag	9 Tage	Leberzellen grösstentheils von kleinen Fetttröpfchen durchsetzt. Verfettung der KUPFFER'schen Zellen. Schrumpfung und hyaline Degeneration einzelner Leberzellen unter Zerfall des Kernes zu dunkel sich färbenden Körnchen.	gestorben
VI. Kaninchen	Subcutane Injection	0,005 täglich	14 Tage	Die meisten Leberzellen enthalten kleine Fetttröpfchen, meist jedoch nur in spärlicher Zahl. Ueberdies finden sich zahlreiche kleine nekrotische Herde in den Acini, innerhalb welcher die Leberzellen theils kernlos sind und schaumig aussehen oder auch nur aus einer Membran mit flüssigem Inhalt und körnigem Belag an der Innenwand bestehen, theils noch ungefärbte blasse Kerne und ein schaumiges Protoplasma besitzen. In letzterem Falle enthält das Protoplasma zuweilen rothe Körner. Verfettung der KUPFFER'schen Zellen. Im periportalen Bindegewebe erscheinen die Zellen etwas vermehrt, und es finden sich reichliche Kerntheilungsfiguren in allen Stadien. Ebenso kommen Mitosen in den Gallengangsepithelien und den intraacinösen Capillarendothelien vor.	getödtet

Uebersicht über die Befunde nach Vergiftung mit Arsenik.

Versuchsthier	Art der Vergiftung	Dosen	Dauer	Befund	Todesart
VII. Kaninchen	Subcutane Injection	0,01 täglich	15 Tage	Leberzellen durchgehends gleichmässig von spärlichen kleinen Fetttröpfchen durchsetzt. Zerfallene Leberzellen fehlen, dagegen kommen hydropisch gequollen aussehende Zellen vor. Ganz vereinzelte Mitosen in den Leberzellen. Umgebung derselben nicht stärker degenerirt als die übrigen Theile, sie sind nur leicht verfettet. Die intraacinösen Capillaren enthalten zahlreiche geschwollene und in Theilung begriffene Kerne, ferner mehrkernige rundliche und ovale, sowie protoplasmareiche ein- und zweikernige verzweigte Zellen und vereinzelte Leukocyten. Sehr reichliche Kerntheilungsfiguren im periportalen Bindegewebe und dessen Gefässen, auch in grösseren Pfortaderästen. Geringe periportale Anhäufung von einkernigen Leukocyten. Gallengangsepithelien nicht verfettet, zeigen zahlreiche Mitosen. Zahl der Gallengänge anscheinend vermehrt. Vergl. Taf. XII Fig. 1, 3 und 7. — Niere nicht verändert.	Thier abgemagert, getödtet
VIII. Kaninchen	Pillen	0,001 täglich	15 Tage	Ganz geringe Verfettung der Leberzellen. Etwas stärkere Verfettung der KUPFFER'schen Zellen. Mitosen in Capillaren und Bindegewebe nur sehr spärlich nachweisbar, doch sind die Präparate ungenügend. Vor dem Tode war ein paretischer Zustand der Hinterbeine zu bemerken. — Niere ohne Veränderung.	getödtet

Versuchsthier	Art der Vergiftung	Dosen	Dauer	Befund	Todesart
IX. Kaninchen	Subcutane Injection	0,01 je den 2. Tag, danach 0,02 und nach 3 Tagen Pause 0,01	11 Tage 5 Tage zus. 16 Tage	Die Leberzellen enthalten durchgehends zahlreiche kleine Fetttröpfchen. Daneben finden sich kleine umschriebene Stellen, innerhalb welcher die Zellen gequollen sind und zugleich schaumähnlich aussehen. Chromatin in einzelnen Leberzellenkernen klumpig zusammengeballt. In den intraacinösen Capillaren zahlreiche Kerntheilungsfiguren in allen Stadien. Da und dort mehrkernige Protoplasmamassen in den Capillaren. KUPFFER'sche Zellen zum Theil von reichlichem Fett durchsetzt. In den Gallengangsepithelien und im Bindegewebe reichliche Mitosen, die Bindegewebszellen bereits deutlich vermehrt. — Niere ohne Veränderung.	gestorben 1 Tag nach Darreichung der letzten Dose
X. Kaninchen	Subcutane Injection	0,005 täglich	16 Tage	Leberzellen von mässig zahlreichen kleinen Fetttröpfchen durchsetzt. Daneben kleine Herde, innerhalb welcher die Zellen kernlos, hell, gequollen, oft schaumähnlich, zum Theil auch in Zerfall und Auflösung begriffen sind. Die gequollenen Zellen enthalten zum Theil auch Fett. In den Capillarendothelien spärliche Mitosen und geringe Kernvermehrung. Im Bindegewebe erhebliche Zellvermehrung und reichliche Mitosen. Gallengänge vermehrt, enthalten reichliche Mitosen. Die Wucherungsgebiete haben keine erkennbare bestimmte Beziehungen zu den nekrotischen Herden. — Nieren nicht verändert.	getödtet

Uebersicht über die Befunde nach Vergiftung mit Arsenik.

Versuchsthier	Art der Vergiftung	Dosen	Dauer	Befund	Todesart
XI. Kaninchen	Subcutane Injection	0,005 täglich	17 Tage	Geringe Verfettung der Leberzellen. Kein Zellzerfall. Geringe Wucherungserscheinungen an den Capillaren. Ansammlung einer mässigen Menge einkerniger Leukocyten in der Peripherie der Acini und im Bindegewebe. Grosskernige Wucherung und Gallengangsvermehrung im periportalen Bindegewebe. — Niere ohne nachweisbare Veränderung.	getödtet
XII. Kaninchen	Subcutane Injection	0,005 täglich	17 Tage	Die Zahl der kleinen Fetttröpfchen in den Leberzellen sehr gross. Einzelne Zellen, die meistens in der Peripherie der Acini liegen, fast in Körnchenkugeln umgewandelt. Zellbalken grösstentheils erhalten, doch kommen kleine fettige Zerfallsherde vor. Keine Mitosen in den Leberzellen. Verfettung der KUPFFER'schen Zellen. Spärliche Mitosen im periportalen Bindegewebe, das im Uebrigen vereinzelte verfettete Zellen und kleine Herde einkerniger Leukocyten enthält. Im Gallengangsepithel nur spärliche Mitosen. — In der Niere enthalten vereinzelte Glomerulus- und Kanälchenepithelien Fetttröpfchen.	getödtet
XIII. Kaninchen	Subcutane Injection	0,005 täglich	18 Tage	Gleichmässige geringfügige Verfettung der Leberzellen ohne Desorganisation der Zellbalken. Verfettung eines Theils der KUPFFER'schen Zellen. Periportales Bindegewebe zellreich. Veränderungen im Uebrigen ähnlich denjenigen in Fall XII. — Niere nicht verändert.	getödtet

Versuchsthier	Art der Vergiftung	Dosen	Dauer	Befund	Todesart
XIV. Kaninchen	Subcutane Injection	0,01 je den zweiten Tag	20 Tage	Mässige Verfettung der Leberzellen und der KUPFFER'schen Zellen. Einzelne Leberzellen erscheinen dicht, homogen und es ist das Chromatin ihrer Kerne in Form kleiner Körnchen im Protoplasma zerstreut. Zahlreiche mehrkernige Zellen in den intraacinösen Capillaren, die zum Theil Fetttröpfchen enthalten. Sehr erhebliche grosskernige Wucherung des periportalen Bindegewebes mit Vermehrung der Gallengänge. Wenig Leukocyten im Bindegewebe. — Nieren unverändert.	gestorben
XV. Kaninchen	Subcutane Injection	0,005 täglich	21 Tage	Die Veränderungen stimmen im Allgemeinen mit denjenigen von XIV überein, sind indessen geringfügiger.	getödtet
XVI. Kaninchen	Subcutane Injection	0,01 täglich	22 Tage	Die Veränderungen nicht wesentlich von denjenigen im Fall XIV verschieden, jedoch weniger deutlich erkennbar, da die Präparate nicht frisch eingesetzt werden konnten.	gestorben
XVII. Kaninchen	Subcutane Injection	0,01 täglich	23 Tage	Die Veränderungen sind ähnlich wie im Fall XIV, doch ist die Verfettung der Leberzellen hochgradiger. Ferner enthalten auch die Epithelien der Tubuli recti und contorti in den Nieren zu einem Theil ziemlich reichliche Fetttröpfchen.	gestorben
XVIII. Kaninchen	Subcutane Injection	0,005 täglich	24 Tage	Die Veränderungen entsprechen denjenigen im Fall XIV, sind indessen nicht so gut fixirt.	gestorben

Uebersicht über die Befunde nach Vergiftung mit Arsenik.

Versuchsthier	Art der Vergiftung	Dosen	Dauer	Befund	Todesart
XIX. Kaninchen	Subcutane Injection	0,005 täglich	25 Tage	Mässige Verfettung der Leberzellen und der KUPFFER'schen Zellen. Ab und zu eigenthümliche Degeneration einzelner Leberzellen, wobei dieselben undurchsichtig bräunlich erscheinen und zerstreute rothgefärbte Körner einschliessen. An den Capillaren, dem Bindegewebe und den Gallengängen nur geringe Wucherungserscheinungen, doch enthalten die intraacinösen Capillaren zahlreiche Riesenzellen (Taf. XIII Fig. 8), welche zum Theil ebenfalls von Fetttröpfchen durchsetzt sind. Ab und zu im Bindegewebe kleine Herde von Leukocyten, besonders in der Umgebung von Gallengängen, zum Theil auch in denselben.	gestorben
XX. Kaninchen	Pillen	0,001 tägl. 0,01 tägl.	27 Tage 10 Tage zus. 37 Tage	Mässige Verfettung der Leberzellen und der KUPFFER'schen Zellen. Zerfall einzelner Leberzellenkerne in färbbare Körner. Schwellung und Fettgehalt der einzelnen Endothelien der Capillaren. Ab und zu mehrkernige Zellen in den Capillaren. Nur geringfügige Wucherungserscheinungen im periportalen Bindegewebe und den Gallengängen. Mässige Mengen von einkernigen Leukocyten im Bindegewebe und in den Gallengängen.	getödtet, starke Abmagerung

Versuchsthier	Art der Vergiftung	Dosen	Dauer	Befund	Todesart
XXI. Hund	Subcutane Injection	0,01 tägl. 0,08 je den 3. Tag 0,1 je den 2. Tag Pause	73 Tage 6 Tage 8 Tage 3 Tage zus. 90 Tage	Die Leberzellen sind alle von reichlichen kleinen und mittelgrossen Fetttropfen durchsetzt; Kerne und Balkenstructur gut erhalten. Capillaren eng, an den Endothelien keine Mitosen, dagegen enthalten manche reichlich Fetttropfen, auch sind viele Kerne ganz mit rothgefärbten Körnern gefüllt. Gallengangsepithelien grösstentheils von Fetttröpfchen dicht durchsetzt, zeigen keine Kerntheilungsfiguren. Im periportalen Bindegewebe finden sich keine Mitosen, auch keine Veränderungen, welche auf frühere Wucherungen hinweisen. Einzelne Bindegewebszellen sind verfettet, andere in Mastzellen umgewandelt. Keine Leukocytenansammlung. — In der Niere ist das Epithel der Tubuli recti zu einem grossen Theil von Fetttröpfchen durchsetzt.	getödtet
XXII. Hund	Pillen	0,01 tägl. 0,02 tägl. 0,03 tägl. Pause	16 Tage 54 Tage 17 Tage 3 Tage zus. 90 Tage	Der histologische Befund in der Leber und den Nieren stimmt vollkommen mit demjenigen in XXI überein und es lassen sich auch hier keine Wucherungsvorgänge nachweisen.	getödtet

Die mitgetheilten Untersuchungen ergeben zunächst, dass Kaninchen Dosen von 0,02—0,04, täglich ein Mal gegeben, nur wenige Tage ertragen, unter Umständen auch schon nach 22 Stunden sterben. Bei Dosen von 0,005—0,01 pro die gelingt es, sie zwei bis drei Wochen am Leben zu erhalten, doch geht auch hierbei ein gewisser Procentsatz innerhalb dieser Zeit zu Grunde. Grössere Hunde vertragen Tagesdosen von 0,01—0,1 viele Wochen hindurch.

Die Veränderungen, welche die genannten Dosen im Darmkanal bewirken, sind im Ganzen gering. Die Protokolle verzeichnen zu einem grossen Theil normalen Befund, doch werden zu wiederholten Malen auch kleine Schleimhauthämorrhagien, sowie hyperämische Zustände im Magen- und Darmkanal erwähnt. Es verursacht also Arsenik, was auch schon ORFILA hervorgehoben hat, nicht immer erkennbare Darmveränderungen. Leber und Nieren zeigen äusserlich meist keine ausgesprochenen pathologischen Veränderungen, nur selten lässt sich eine Verfettung mit blossem Auge wahrnehmen. Meist sind sie ziemlich blutreich.

Bei Kaninchen sind die histologischen Veränderungen in der Leber stets viel erheblicher als in den Nieren, die bald gar nicht nachweislich verändert sind, bald nur geringfügige Verfettung der epithelialen Bestandtheile zeigen und, wie es scheint, kaum je einer hochgradigen Degeneration verfallen. In der Leber ist zunächt eine wohl nie ganz fehlende Verfettung der Leberzellen zu nennen, welche durch das Auftreten kleinster Tröpfchen (Taf. XII Fig. 1a, Fig. 2a, Fig. 3a) im Protoplasma charakterisirt ist. Die Verfettung bleibt fast immer eine sehr mässige, so dass also das Protoplasma der Zellen nur eine geringe Zahl kleinster Kügelchen enthält. Unter 20 vergifteten Kaninchen fanden wir nur ein Mal eine stärkere, durch reichlichere Fetttröpfchen charakterisirte Verfettung (Fall XII), welche man mit einiger Wahrscheinlichkeit auf die Arsenikvergiftung zurückführen kann. Der in Fall III erwähnte Zustand der Leber, bei welchem die Leberzellen neben den kleinen Fetttröpfchen noch eine bedeutende Menge grosser Fetttropfen enthielten, welche fast durchgehends in den an die Blutcapillaren angrenzenden Theilen der Zellen lagen, lässt sich, da er von allen anderen Fällen so bedeutend abweicht, kaum auf die Arsenikvergiftung zurückführen. Man wird vielmehr annehmen müssen, dass die grossen Fettkugeln in den Leberzellen des betreffenden Kaninchens schon vor der Vergiftung vorhanden waren.

Die beschriebene Verfettung der Leberzellen kann bei starker Vergiftung schon nach 24 Stunden nachgewiesen werden und findet sich bei einer Vergiftungsdauer von 2—37 Tagen stets in ähnlicher Weise wieder. In vielen Fällen ist sie die alleinige an gehärteten Präparaten nachweisbare Veränderung, doch kann unter nicht näher anzugebenden Bedingungen sich ihr noch eine hydropische Schwellung, sowie eine Nekrose einzelner Zellen hinzugesellen (Fall IX und X), welche in kleinen Herden auftritt. Die Veränderung kann gleichzeitig mit der Verfettung sich einstellen, und es erhalten die Zellen durch das Auftreten von Flüssigkeitstropfen, welche das Protoplasma auf einzelne Stränge reduciren, ein pflanzenzellenähnliches Aussehen (Taf. XII Fig. 6 u. Fig. 7). Die Kerne sind dabei oft schlecht oder gar nicht mehr färbbar (Fig. 6) oder verschwinden ganz. Da hierbei mit Saffranin sich färbende Körner im Protoplasma liegen (Fig. 6), so muss man annehmen, dass das Chromatin in Form von Körnern aus dem Kern ins Protoplasma übertreten kann. Zuweilen stellt sich auch bei einzelnen Zellen eine Art Schrumpfung (Fall V und XIX) ein, wobei sie homogen werden, an gefärbten Präparaten ein bräunliches Aussehen bieten (Taf. XII Fig. 5 u. Fig. 4) und in ihrem Protoplasma oft mit Saffranin sich intensiv färbende Körner statt des Kernes enthalten. Es wiederholt sich also hier die Erscheinung, dass das Chromatin des Kernes in Form von Körnern ins Protoplasma austritt. Die Kernmembran ist bald noch erhalten (Fig. 5 *a*, *b*), bald verschwunden (Fig. 4 *c*, *b* und Fig. 5 *c*).

Unter Umständen können sich an den Leberzellen auch Wucherungsvorgänge, charakterisirt durch die Bildung typischer Kerntheilungsfiguren (Taf. XII Fig. 3 *b*) einstellen. Wie oft Letzteres sich einstellt, vermögen wir nicht zu sagen, wir haben Mitosen nur in Fall VII am 15. Tage einer Vergiftung mit Dosen von 0,01 pro die gefunden. Es ist indessen zu bemerken, dass man bei der Untersuchung von Lebern längere Zeit vergiftet gewesener Kaninchen oft den Eindruck erhält, als ob die Zahl der zweikernigen Leberzellen gegen die Norm vermehrt wäre. Die in Wucherung befindlichen Zellen kommen an verschiedenen Theilen der Acini zur Beobachtung, eine besondere räumliche Beziehung zu nekrotischen Herden lässt sich nicht nachweisen.

Die Kupffer'schen Sternzellen sind meistens zu einem Theil mit Fetttröpfchen durchsetzt (Taf. XII Fig. 2 *b*), und es ist bei Vergiftungen von kurzer Dauer ihre Verfettung oft weit auffälliger als diejenige der Leberzellen.

An den intraacinösen Capillaren finden sich da und dort oft Erscheinungen einer leichten Verfettung, doch tritt dies hier gegen Wucherungserscheinungen zurück. Wir haben die ersten Anzeichen derselben schon nach zwei Tagen (Fall II) gefunden; reichlicher kommen sie später vor, und es haben uns namentlich Präparate vom 11.—17. Tage der Vergiftung gute Bilder gegeben.

Als Wucherungserscheinungen betrachten wir Schwellungen der Endothelkerne unter Vermehrung des Chromatin und das Auftreten typischer Kerntheilungsfiguren (Taf. XII Fig. 1 *b*, *c*, Fig. 3 *c*, Taf. XIII Fig. 9 *f*), sowie mehrkerniger Zellen (Fig. 8) innerhalb der Capillaren. Die wuchernden Zellen sind bald rundlich, bald auch wieder mit vielen Fortsätzen versehen (Fig. 3 *c*), welche das Lumen der betreffenden Capillaren durchziehen und sich oft an den gegenüberliegenden Capillarwänden festheften.

Das periportale Bindegewebe befindet sich sehr häufig im Zustande der Wucherung, welche theils durch das Vorhandensein mehr oder minder reichlicher Kerntheilungsfiguren (Taf. XIII Fig. 9 *e*), theils durch die Vermehrung der zelligen Elemente und durch die Anwesenheit zahlreicher grosser, protoplasmareicher, grosskerniger Zellen gekennzeichnet ist. Sie kann schon nach zweitägiger Vergiftung nachweisbar sein (Fall II). In der zweiten und dritten Woche ist sie oft sehr erheblich (Fig. 9 Taf. XIII), doch darf man nicht erwarten, bei jedem Versuchsthiere sie in gleicher Weise zu finden. Der Effect einer bestimmten Dosis ist durchaus nicht bei jedem Kaninchen der nämliche.

An den Gallengangsepithelien pflegt sich gleichzeitig mit der Bindegewebswucherung eine Theilung der Epithelzellen einzustellen, welche späterhin (Taf. XIII Fig. 9 *g*) oft durch das Vorhandensein zahlreicher Kerntheilungsfiguren gekennzeichnet ist. Nach Vergiftungen von längerer Dauer hat es oft das Ansehen, als ob eine Bildung neuer Gallengänge stattgefunden hätte, doch ist es, da die Kaninchen im periportalen Bindegewebe schon normaler Weise viele Gallengänge besitzen, recht schwer, darüber ein sicheres Urtheil zu erlangen. Am ehesten dürften mit typischen Gallengängen (Fig. 9 b^1) in Verbindung stehende Zellstränge, welche eine gewisse Aehnlichkeit mit jungen protoplasma- und kernreichen Blutcapillaren haben und auch ähnliche ovale Kerne besitzen, als neugebildete Gallengänge zu deuten sein.

Veränderungen, welche als der Ausdruck eines bestehenden Entzündungszustandes angesehen werden können, sind meist kaum

angedeutet, doch ist zu bemerken, dass innerhalb des Wucherungsgebietes meist auch einzelne Leukocyten im Gewebe liegen und dass mitunter ihre Zahl da und dort eine nicht unerhebliche wird, und dass sie dann oft auch in die Epithelschicht der Gallengänge eindringen. Zuweilen enthalten auch die intraacinösen Capillaren ziemlich viele Leukocyten.

Die Wucherungserscheinungen lassen weder zeitlich noch örtlich eine bestimmte Abhängigkeit von den Degenerationsprocessen erkennen. Sie treten schon frühzeitig auf, begleiten die Verfettung und kommen, soweit es die Leberzellen betrifft, auch in fetttröpfchenhaltigen Leberzellen zur Beobachtung.

Bei Hunden, die drei Monate lang Dosen von 0,01—0,1 Gramm erhalten haben, findet sich eine ausgesprochene Verfettung sämmtlicher Leberzellen, zahlreicher Capillarendothelien, zahlreicher Gallengangsepithelien und einzelner Bindegewebszellen der Leber. Ein Theil der Leberzellen ist zugleich von Vacuolen durchsetzt. Ferner sind manche Endothel- und Bindegewebskerne ganz mit Körnern gefüllt, die sich mit Saffranin intensiv roth färben; auch liegen im Bindegewebe Mastzellen. In den Nieren ist das Epithel der Tubuli recti hochgradig verfettet. Es fehlen dagegen Veränderungen, welche auf stattgehabte Wucherung hindeuten, sowohl in den Nieren als in der Leber gänzlich. Es verhält sich danach die Hundeleber ganz anders als die Kaninchenleber, und es lassen die gemachten Befunde wohl den Schluss zu, dass Dosen, welche Verfettungszustände in Leber und Nieren herbeiführen, Wucherung der Leberzellen oder des Leberbindegewebes nicht veranlassen.

II. Ueber die Wirkungen des Phosphors auf die Leber und die Nieren von Kaninchen und Hunden.

Intoxicationen mit Phosphor gehören bekanntlich zu den häufigen Vorkommnissen und so sind denn auch die Erscheinungen, welche denselben folgen, sowie auch die anatomischen Veränderungen, welche sie verursachen, im Allgemeinen wohl bekannt. Bei dem grossen Interesse, das diese Vergiftungen bieten, sind sie auch sehr häufig Gegenstand experimenteller Untersuchung gewesen. Wenn wir dennoch uns veranlasst gesehen haben von Neuem Experimente über Phosphorvergiftung anzustellen, so geschah es, um die histologischen Veränderungen in der Leber und den Nieren, welche meist

nur mit ungenügenden Methoden untersucht wurden, etwas eingehender zu studiren, wobei wir ähnlich wie bei unsern Experimenten über Arsenikvergiftung namentlich das Verhalten der genannten Organe bei längere Zeit fortgesetzter Darreichung kleiner Dosen prüften.

Phosphor, in giftigen Dosen von etwa 0,1 Gramm genossen, bewirkt bekanntlich zunächst gastrische Erscheinungen, wobei sich Schmerzen im Epigastrium und Erbrechen einstellen.

Unter Umständen kann der Tod unter den Erscheinungen eines schweren Allgemeinergriffenseins und von Herzschwäche schon in ein bis drei Tagen erfolgen; häufiger schliesst sich an die ersten Vergiftungserscheinungen ein mehrere Tage andauerndes Wohlbefinden an, worauf dann erst weitere Symptome auftreten, unter denen Schmerzhaftigkeit im Epigastrium und der Lebergegend, Lebervergrösserung, Icterus, schweres Ergriffensein des Allgemeinbefindens, Schwäche der Herzthätigkeit, oft auch Fieber und erneutes Erbrechen, comatöse Zustände, Delirien und Convulsionen zu nennen sind. Oft kommt es auch zu Magen- und Darm-, Nasen- und Uterusblutungen und in der Haut bilden sich Petechien und Sugillationen. Der Tod tritt unter Zunahme der Herzschwäche meist in der zweiten Hälfte der ersten oder in der zweiten Woche nach der Vergiftung ein.

Der Leichenbefund ist hauptsächlich charakterisirt durch Verfettungen der Leber, Nieren, des Pankreas, der Magendrüsen, Darmepithelien, Herz- und Körpermuskeln, der glatten Muskeln, des Lungenparenchyms und zahlreicher Capillarwandungen, sowie durch kleine und grössere Blutungen in den verschiedensten Geweben. Verfettung der Leber ist schon zwölf Stunden nach der Vergiftung nachweisbar und kann in protrahirten Fällen bis zu vollständigem Zerfall zahlreicher Leberzellen führen. Oft sind indessen die Leberzellen noch erhalten, aber von vielen kleinen Albuminkörnern und Fetttröpfchen durchsetzt oder auch von einem einzigen grossen Fetttropfen erfüllt. Nach Mannkopf und Anderen stellen sich in der Leber auch Entzündungen und Bindegewebswucherungen ein. Nach Vergiftung durch Phosphor vom Darmkanal aus sieht man im oberen Theil des Digestionsapparates oft örtliche Aetzwirkungen; mitunter sind die Mesenterialdrüsen hyperämisch und geschwollen.

Bringt man Kaninchen, Katzen oder Hunden fortgesetzt minimale Dosen von Phosphor bei und steigert man diese Dosen allmählich, so entsteht nach Wegner im periportalen Bindegewebe

der Leber eine intensive zellige Wucherung, und es entwickelt sich weiterhin aus den jungen Zellen Bindegewebe. „Die peripherisch gelegene Zone der Leberzellen geht durch fettige Metamorphose zu Grunde; in dem grössten Theil der Acini sind die Zellen icterisch gefärbt, offenbar in Folge des Druckes, den das neu sich entwickelnde proliferirende Gewebe auf die abführenden mit den portalen Verzweigungen verlaufenden Gallengefässe ausübt. Kurz, es entsteht eine interstitielle Hepatitis in optima forma; der Ausgang derselben, wie er sich nach monatelangen relativ sehr hohen Dosen Phosphor bildet, ist sachlich immer gleich, nämlich Atrophie, der Form nach eine dreifache, entweder glatte Induration des Organs, oder eine Form der Atrophie, wie sie beim Menschen in Folge von Lues sich gelegentlich findet, ein Hepar lobatum mit zahlreichen tiefgehenden, das Organ stark deformirenden Narbenzügen, oder endlich die typische Granularatrophie, die classische Cirrhose der Leber."

„In allen diesen Fällen ist chronischer Ikterus vorhanden. Kommt es zu der letztgenannten Form der Atrophie der Leber, so finden sich regelmässig ausgesprochen diejenigen secundären Störungen, die aus der menschlichen Pathologie bekannt sind, venöse Hyperämie der Magen- und Darmschleimhaut, indurative Vergrösserung der Milz; schliesslich gehen die Thiere an Ascites und Hydrothorax zu Grunde."

Wegner beobachtete ferner auch nach Phosphorvergiftung bei Thieren Hyperämie, Hämorrhagie und Geschwüre in der Magenschleimhaut. Nach monatelanger Versuchsdauer war die Schleimhaut des Magens auf das Doppelte bis Dreifache verdickt, indurirt, grau und braun gefärbt, das Bindegewebe hypertrophirt, die Drüsen verlängert. Bei wachsenden Thieren bildet sich nach ihm unter dem Einfluss kleiner Gaben von Phosphor in der endochondralen Ossificationszone ein sklerotischer Knochen, und ebenso wird auch die periostale Knochenablagerung dichter. Bei erwachsenen Hühnern gelingt es ferner die Markhöhle mit Knochen zu füllen, bei Fracturen wird die Callusbildung gesteigert. Früchte trächtiger mit Phosphor gefütterter Thiere zeigen verstärktes Knochenwachsthum. Wegner erkennt danach dem Phosphor einen specifisch formativen Reiz auf die osteogenen Gewebe zu, ferner auch einen irritativen Reiz auf das Bindegewebe der Leber und des Magens. Ersteres ist nach ihm durch viel kleinere Dosen zu erreichen als Letzteres.

„Die Dosis, welche zur Modificirung des Knochenwachsthums

genügt, ist für ein halbwüchsiges Kaninchen 0,0015 Gramm pro die. Junge Hühner und ausgewachsene Kaninchen, bei denen man die Callusbildung studiren will, bekommen das Doppelte. Will man die irritative Wirkung auf Magen und Leber studiren, so beginnt man mit ganz kleinen Dosen und steigert sie stetig und relativ rasch."

AUFRECHT injicirte Kaninchen subcutan Dosen von 0,003 Gramm Phosphor und wiederholte die Einspritzungen in Zwischenräumen von je 8 Tagen. Die meisten starben nach der ersten Einspritzung, doch gelang es ihm, auch einzelne Thiere 4 bis 9 Wochen am Leben zu erhalten. Nach einer Injection beobachtete er das bekannte Bild der Leberverfettung, das Bindegewebe war unverändert. Nach drei Injectionen zeigten die Leberzellen eine eigenthümlich blasse Beschaffenheit und enthielten nur wenig Fetttröpfchen; im Bindegewebe fand sich eine mässige Kernvermehrung. Auch nach 4 bis 9 Injectionen waren die Leberzellen noch vorhanden, aber blass und glänzend. Im inter- und intraacinösen Gewebe hatte sich eine leichte Kernwucherung eingestellt.

In neuester Zeit wurde im Laboratorium von ACKERMANN ein Theil der WEGNER'schen Versuche wiederholt und von DINKLER in seiner Inauguraldissertation darüber berichtet.

Von den Kaninchen, welche mehrere Monate lang Phosphorpillen erhalten hatten, zeigte eins keine erheblichen Leberveränderungen. Bei einem zweiten waren die Leberzellen in der Peripherie der Acini atrophisch, das Bindegewebe in diesem Theil hypertrophisch, die Gallengänge vermehrt. Die Bindegewebswucherung zog sich auch in die Acini hinein; da und dort waren Rundzellen angehäuft. Bei einem dritten Kaninchen waren die Leberzellen in der Peripherie der Acini durchweg, in den inneren Bezirken zum Theil atrophisch, das Bindegewebe ebenfalls vermehrt. Aehnlich waren die Veränderungen bei einem vierten Kaninchen, das einige Monate Pillen mit 0,00075 Gramm Phosphor erhalten hatte, nur waren die Leberzellen weniger entartet. Bei zwei Kaninchen, die 4 Wochen Phosphorpillen erhalten hatten, fand sich neben der Degeneration zahlreicher Leberzellen nur eine geringe kleinzellige Infiltration der GLISSON'schen Kapsel. Daneben enthielten sie als wuchernde Gallengänge zu deutende verzweigte Zellzüge. Eine stärkere Wirkung wurde durch subcutane Injection von Phosphoröl erzielt, indem Dosen von 0,0015 Phosphor, täglich oder je den zweiten Tag gegeben, die Kaninchen meist in 5—8 Tagen tödteten.

Zwei Kaninchen, die eine einmalige Dose von 0,028 Phosphor erhielten, starben am 16. Tage; ein Kaninchen, dem eine Dose von 0,049 Gramm einverleibt war, wurde am 16. Tage getödtet.

Dinkler bezeichnet als Ergebniss seiner Experimente den Nachweis, „dass Phosphor durch grosse, rasch hintereinander gegebene Dosen eine acute Degeneration des Leberparenchyms mit regelmässig letalem Ausgang, durch kleinere, in längeren Zwischenpausen gegebene Mengen dagegen, einmal bei schwächster, dafür aber oft sich wiederholender Einwirkung, einen Reiz auf die Leberzellen ausübt, der anfänglich eine lebhafte Proliferation hervorruft, bei längerer Einwirkung hinwiederum Nekrose und Destruction der Leberzellen bewirkt, die ihrerseits erstens von einer der Verbreitung der Nekrose entsprechenden, reactiven Bindegewebs- und Gefässneubildung, zweitens von einer Wucherung der Gallengänge gefolgt ist". Die Proliferation der Leberzellen konnte er in einem einzigen Fall nach 7maliger Injection von 0,0015 Gramm nachweisen. Ueber die Zeit des Eintritts, sowie über den Vorgang der Bindegewebs- und Gallengangswucherung werden nähere Angaben nicht gebracht.

In neuester Zeit hat Krönig über das Ergebniss einer kleinen Untersuchungsreihe berichtet, welche er an jungen Hunden angestellt hat. Er gab Dosen von 0,001—0,003 Gramm, experimentirte mit 5 Hunden, welche nach $3^1/_2$, 5, 10, $11^1/_2$ und 15 Wochen starben oder getödtet wurden. Bei dem nach 36 Tagen getödteten Hunde fand er „einen mit Fettmetamorphose einhergehenden nekrobiotischen Process in den Leberzellen, begleitet von Dilatation der Gefässe mit hyaliner Aufquellung derselben, entzündlicher Wucherung ihrer Scheiden, Neubildung und Dilatation von Gallengängen. Die Leberzellen enthielten theils Fett, theils helle Lücken, einzelne zeigten auch einen homogenen Glanz." Bei dem dritten nach 79 Tagen gestorbenen Hunde wird neben der Degeneration der Leberzellen von Krönig namentlich eine hyaline, mit Quellung verbundene Degeneration der Gefässwände erwähnt. Bei dem nach 106 Tagen getödteten Hunde waren die Leberzellen zu einem grossen Theil degenerirt, oft homogen oder von Vacuolen durchsetzt, meist nur wenig fetthaltig, manche kernlos, oder wenigstens einen degenerirten Kern einschliessend. Ferner enthielten die Leberläppchen und das Bindegewebe aus bräunlich gefärbten Körnern, Schollen, Leukocyten und Kerntrümmern bestehende, im Ganzen bräunlich aussehende Herde. An den Blutgefässen und im Bindegewebe war eine Quellung und hyaline Degeneration der Endothelien sowie auch der

Bindegewebsfasern nachzuweisen und ebenso war auch ein Theil der Blutkörperchen hyalin entartet. Das periportale Bindegewebe und die Gallengänge sollen vermehrt gewesen sein. KRÖNIG glaubt als das Resultat seiner Untersuchung die Ansicht vertreten zu können, dass der Phosphor zunächst die Blutzellen schädige, welche dabei entweder zu Grunde gehen, oder in veränderter, hyalin degenerirter Form noch eine Zeit lang fortbestehen. „Die hierdurch in ihrer Ernährungskraft herabgesetzte Beschaffenheit des Blutes schädigt die feineren Gefässwände, ihren Endothelüberzug, wie die Wand selbst, die Wand lockert sich auf, wird hellglänzend, die Endothelien quellen und desquamiren, Veränderungen, welche in einer hyalinen Degeneration derselben bestehen. Fast zu gleicher Zeit erkranken die Parenchym- und wohl auch die Sternzellen, und zwar einmal so, dass die schädigende Substanz zunächst den Protoplasmamantel angreift und ihn durch theilweise oder völlige Vernichtung seiner normalen Granulationen unter Vacuolenbildung zum Absterben bringt, oder aber so, dass das Gift, scheinbar ohne wesentlich den Mantel zu zerstören, direct auf den Kern losgeht und hier einen Vernichtungskrieg beginnt, welcher auf die eine oder andere Weise zum Untergang desselben führt, oder endlich so, dass Protoplasma und Kern gleichzeitig das Object des Angriffs werden, dessen Ausgang, wenn auch vielleicht nicht regelmässig die völlige Vernichtung, stets aber wohl eine schwere Beeinträchtigung der Zelle repräsentirt."

„Das so geschädigte Zellmaterial bleibt nun entweder liegen oder wird resorbirt; in beiden Fällen übt es einen Reiz auf das portale Bindegewebe aus, welches den Verlust an secernirendem Parenchym seinerseits mit einer zelligen Proliferation zu decken sucht." „Die hier stattfindende Bindegewebsneubildung dient einmal zur Ausfüllung verloren gegangenen Leberparenchyms, in zweiter Linie ist sie als ein Vorgang aufzufassen, welcher, durch den Nekrotisirungsprocess im Parenchym einmal ins Leben gerufen, über das nothwendige Ziel der Raumausfüllung hinausschiesst und nun in mehr selbständiger Weise als hyperplastischer eine Zeit lang fortdauert."

STOLNIKOW hat in der letzten Zeit Experimentaluntersuchungen über Phosphorvergiftung an Fröschen angestellt. Nach ihm hat die Phosphorvergiftung bei denselben zunächst eine Vermehrung der Chromatinsubstanz (Karyosomen), sowie beulenartige Vorragungen an den Leberzellenkernen zur Folge, worauf die Kernmembran durchbrochen wird und Theile des Kerns in Form von

Chromatinkörnern und hyalinen Bläschen in das Protoplasma austreten. Weiterhin kann der Kern durch Auflösung in einzelne Bruchstücke ganz zerfallen. Die Bruchstücke des Kerns (Karyozoen von GAULE) sollen in andere Zellen überwandern und neue Kerne bilden können.

In späteren Stadien der Vergiftung ist die normale Structur der Leber verschwunden, und es liegen nur noch hier und da einzelne Zellen oder kleinere Zellgruppen, welche normalen Leberzellen gleichen. Die schon in der normalen Leber vorkommenden Pigmenthaufen sind so vermehrt und vergrössert, dass sie $^1/_3$—$^1/_2$ des Leberareals einnehmen. Sie bestehen aus Pigmentzellen, Bindegewebszellen und Zellen von jenem Charakter, wie sie in der Milz vorkommen. Die Pigmentkörper entstehen zunächst aus Gebilden, die aus dem Kern der Leberzellen ins Protoplasma getreten sind. Später erfüllt die Zelle selbst die Pigmentmetamorphose.

Zu unseren Experimentaluntersuchungen haben wir sowohl Hunde als Kaninchen benutzt und haben die Experimente über einen Zeitraum von 131 Tagen ausgedehnt. Den Phosphor haben wir theils in Pillen verfüttert, theils gelöst in Oel subcutan injicirt. Die Dosen betrugen bei Kaninchen 0,00075—0,002 Gramm täglich oder je den 2. Tag. In einem Falle haben wir auch grössere Dosen von 0,0045 und 0,006 Gramm gegeben und dann 4 und 5 Tage pausirt. Den Hunden haben wir Dosen von 0,0015 bis 0,003 Gramm mit dem Futter gereicht. Die gewonnenen Präparate haben wir in derselben Weise wie die Präparate von der Arsenikvergiftung behandelt. Wir geben nachstehend zunächst eine tabellarische Uebersicht der erhobenen Befunde.

Uebersicht über die Befunde bei Phosphorvergiftung.

Versuchsthier	Art der Vergiftung	Dosen	Dauer der Vergiftung	Befunde in der Leber und den Nieren.	Todesart
I. Kaninchen	Pillen	0,0015 täglich	4 Tage	Leberzellen von kleinen und grossen Fetttropfen ziemlich dicht durchsetzt. Zerfall einzelner Kerne in gefärbte Körner (Taf. XIII Fig. 10). Verfettung eines Theils der KUPFFER'schen Zellen und einzelner Capillarendothelien. Keine Mitosen im Bindegewebe. Gallengänge unverändert. Vereinzelte Leukocyten im Bindegewebe und in den intraacinösen Capillaren.	In agone getödtet
II. Kaninchen	Pillen	0,00075 je den 2. Tag	6 Tage	Geringe Verfettung der Leberzellen unter Bildung kleiner Fetttröpfchen, ähnlich wie bei Arsenikvergiftung. Kerne der Leberzellen gut erhalten, nur ganz vereinzelter Kernzerfall wahrzunehmen. Einzelne Mitosen in den Gefässendothelien nachweisbar, ebenso einzelne mehrkernige Zellen. Spärliche Leukocyten im Gewebe.	getödtet
III. Kaninchen	Subcutane Injection	0,006 und dann Pause 0,0045 und dann Pause	4 Tage 5 Tage zus. 9 Tage	Die Verfettungserscheinungen an den Leberzellen sind nur sehr geringfügig. Es kommen dagegen in den Epithelien der kleinsten Gallengänge und in den Zellen des periportalen Bindegewebes da und dort Fetttröpfchen vor. Wucherungserscheinungen an den Capillarendothelien der Acini fehlen. Im periportalen Bindegewebe vereinzelte Mitosen; in den Gallengangsepithelien in 5 Präparaten nur eine Mitose. Die Leberzellenkerne meist unverändert, einzelne erscheinen geschrumpft, ganz vereinzelte sind in Zerfall begriffen unter Bildung intensiv sich färbender Körner, die zuweilen den Kerntheilungsfäden ähnliche Figuren bilden.	getödtet

Versuchsthier	Art der Vergiftung	Dosis	Dauer der Vergiftung	Befunde in der Leber und den Nieren.	Todesart
IV. Kaninchen	Pillen	0,0015 je den 2. Tag	16 Tage	Geringfügige Verfettung der Leberzellen und der Kupffer'schen Zellen. Ob auch Wucherungsprocesse vorhanden sind, ist an den ungenügend fixirten Präparaten nicht zu erkennen.	getödtet
V. Kaninchen	Subcutane Injection	0,002 je den 2. Tag	18 Tage	Leichte Verfettung der Leberzellen unter Bildung kleiner Fetttröpfchen, ähnlich wie bei Arsenikvergiftung. Keine Desorganisation der Balken. Periportales Bindegewebe zellreich, Mitosen fehlen. Capillaren meist unverändert. In mehreren Präparaten nur eine Mitose zu finden. Geringe Leukocytenansammlung im Bindegewebe. Auffällig sind vergrösserte Leberzellen, welche ein bis zwei im Durchmesser um das Doppelte vergrösserte chromatinreiche und mit 2—5 grossen Kernkörperchen versehene Kerne enthalten. Sie sind vereinzelt in jedem Präparate zu finden. Typische Kerntheilungsfiguren fehlen.	getödtet
VI. Kaninchen	Pillen	0,00075 je den 2. Tag, danach 0,006, worauf abends verendet	19 Tage	Etwa ein Drittel der Leberzellen mit Fetttröpfchen verschiedener Grösse durchsetzt. Balkenstructur erhalten. Verfettung der Kupffer'schen Zellen und der Capillarendothelien. In vielen Leberzellen kleine, roth gefärbte Kügelchen, die oft zu zwei aneinander gelagert sind und wie Diplokokken aussehen. Leberzellenkerne gut erhalten. Keine Wucherungserscheinungen. Vereinzelte Leukocyten in den Gallengängen. — Nieren ohne Verfettung.	gestorben

Uebersicht über die Befunde bei Phosphorvergiftung.

Versuchsthier	Art der Vergiftung	Dosis	Dauer der Vergiftung	Befunde in der Leber und den Nieren	Todesart
VII. Kaninchen	Subcutane Injection	0,002 je den 2. Tag	19 Tage	Ziemlich starke Verfettung der Leberzellen unter Bildung kleiner Tropfen. Nur sehr spärliche Leberzellen ohne Fetttröpfchen zu finden. Kerne der Leberzellen gut erhalten, doch sind einzelne chromatinarm und es finden sich roth gefärbte Körner im Protoplasma. Verfettung der KUPFFER'schen Zellen und der Capillarendothelien. An einer Stelle innerhalb eines umschriebenen Gebietes zahlreiche Mitosen in den Leberzellen, in allen Stadien des Kerntheilungsprocesses vorhanden. An der gleichen Stelle in den Capillaren vereinzelte Kerntheilungsfiguren. Die Leberzellen mit den Mitosen enthalten ebenfalls Fetttröpfchen. Ihre Umgebung nicht stärker verfettet als das übrige Gewebe. Im Uebrigen kommen auch sonst Leberzellen mit Kerntheilungsfiguren nicht selten vor. Ferner mehrere Leberzellen mit 4 und 5 Kernen. Herdweise Ansammlung einkerniger Leukocyten in den intracinösen Capillaren und an einer Stelle eine Leberzelle in Theilung. Spärliche Mitosen im periportalen Bindegewebe. — Die Niere ist grösstentheils ganz unverändert. In einzelnen Epithelien der Sammelröhren finden sich spärliche kleine Fetttröpfchen.	gestorben
VIII. Kaninchen	Subcutane Injection	0,002 je den 2. Tag	19 Tage	Ziemlich starke Verfettung der Leberzellen unter Bildung grosser und kleiner Fetttropfen. Ueber das Vorkommen von Kerntheilungsfiguren geben die Präparate keinen Aufschluss, da sie ungenügend fixirt sind. — In den Nieren Verfettung der Epithelien einzelner Tubuli contorti, ebenfalls mit Bildung kleiner und grosser Fetttropfen.	gestorben

Versuchsthier	Art der Vergiftung	Dosis	Dauer der Vergiftung	Befunde in der Leber und den Nieren	Todesart
IX. Kaninchen	Pillen	0,00075 je den 2. Tag	25 Tage	Starke Verfettung, vacuoläre sowie auch hyaline Degeneration und Zerfall der Leberzellen. Zerfall ihrer Kerne in gefärbte Körner, die zum Theil ins Protoplasma austreten. Vergrösserung einzelner Leberzellenkerne durch Quellung. Desorganisation der Leberzellenbalken. Lockerung des Zusammenhangs und Ablösung der Gallengangsepithelien. Im Bindegewebe und den Capillaren bei langem Suchen nur sehr wenige Mitosen zu finden. Auch sonst erscheint das Bindegewebe nicht in Wucherung begriffen oder hypertrophirt. Ganz vereinzelte Mitosen in den Gallengangsepithelien. Zahlreiche einkernige und vielkernige Leukocyten in den Acini, im Bindegewebe und in den Gallengängen. — Keine Nierenverfettung.	getödtet
X. Kaninchen	Pillen	0,0015 je den 2. Tag	34 Tage	Verfettung eines Dritttheils der Leberzellen, sowie einzelner Epithelien der kleinen Gallengänge unter Bildung von Fetttropfen verschiedener Grösse. Austritt von Chromatinkörnern aus den Kernen einzelner Leberzellen. Zerfall einzelner Kerne. Structur der Leberzellenbalken erhalten. Einzelne Leberzellen in Zerfall. Das periportale Bindegewebe und die Gallengänge scheinen in dem Schnitte vermehrt zu sein, doch lassen sich nirgends Kerntheilungsfiguren nachweisen. Ganz geringe Vermehrung der im Gewebe enthaltenen Leukocyten. — Nieren frei von Verfettung.	gestorben

Uebersicht über die Befunde bei Phosphorvergiftung.

Versuchsthier	Art der Vergiftung	Dosis	Dauer der Vergiftung	Befunde in der Leber und den Nieren	Todesart
XI. Kaninchen	Pillen	0,0015 je den 2. Tag	41 Tage	Das periportale Bindegewebe und die in demselben enthaltenen Gallengänge scheinen etwas gewuchert zu sein und enthalten da und dort mässige Mengen von Rundzellen.	gestorben
XII. Kaninchen	Subcutane Injection	0,002 je den 2. Tag Pause vor dem Tödten	53 Tage 5 Tage zus. 58 Tage	Die meisten Leberzellen enthalten eine geringe Zahl ganz kleiner Fetttröpfchen, stellenweise kommen auch Zellen mit grossen Tropfen vor. Leberzellen im übrigen gut erhalten, Balkenstructur unverändert. Verfettung eines Theils der KUPFFER'schen Zellen. Von den Gallengangsepithelien sind viele ganz mit Fetttröpfchen erfüllt, die Zellen vielfach zugleich abgestossen. Im Bindegewebe finden sich da und dort zellige Herde von recht erheblicher Ausdehnung, namentlich da, wo die Verfettung des Gallengangs auch stärker entwickelt ist. Die Zellen tragen zu einem grossen Theil den Charakter von einkernigen, selten von mehrkernigen Leukocyten. Kerntheilungsfiguren nur äusserst selten zu finden. An Präparaten, die in MÜLLER'scher Flüssigkeit gehärtet sind, erscheint das Lebergewebe bei makroskopischer Betrachtung von einem Netz blauer Linien durchzogen. Dieses Netz entspricht dem vermehrten und zum Theil von kleinen Rundzellen durchsetzten Bindegewebe. Das excidirte Stück enthält aber an einer Stelle ein in Verkäsung begriffenes tuberculöses Knötchen.	getödtet

Versuchsthier	Art der Vergiftung	Dosis	Dauer der Vergiftung	Befund in der Leber und den Nieren	Todesart
XIV. Hund	Pillen	0,0015 je den 2. Tag 0,003 je den 2. Tag	26 Tage 6 Tage zus. 32 Tage	Hochgradige Verfettung der Leberzellen unter Bildung von Tropfen verschiedener Grösse. Desorganisation eines grossen Theils der Leberzellenbalken, namentlich in der Peripherie der Acini. Die verfetteten Zellen grösstentheils noch kernhaltig, doch kommen auch kernlose vor und der Kern ist in vielen nicht mehr färbbar. Die aus dem Verbande gelösten Zellen abgerundet. An Präparaten, die in MÜLLER'scher Flüssigkeit gehärtet, mit Hämatoxylin und Eosin gefärbt und in Kanadabalsam eingelegt sind, erscheint das Protoplasma der meisten Zellen schaumig, von Vacuolen durchsetzt. Einzelne Leberzellen sind auch in körnige Kugeln umgewandelt. Die Kerne der stark degenerirten Leberzellen schlecht oder gar nicht gefärbt. Die Kerne der Capillaren meist erhalten, doch kommen auch Stellen vor, innerhalb welcher keine Kerne mehr zu sehen sind. Die Kerne des periportalen Bindegewebes sind gut gefärbt. Wucherungserscheinungen fehlen ganz. Gallengangsepithel intact. Im Degenerationsgebiet erscheinen die Wände der intraacinösen Capillaren zum Theil etwas verdickt. Spärliche mehrkernige und einkernige Leukocyten in den Gefässen der Acini und im Bindegewebe. — In den Nieren hochgradige Verfettung der Epithelien der Tubuli recti; an den Epithelien der Tubuli contorti nur sehr geringfügige Verfettung nachzuweisen. In einzelnen Venen liegen freie Fetttropfen und mit Fetttropfen durchsetzte Rundzellen im Blute. Conglomerate von Fetttropfen im Lumen einzelner gerader Harnkanälchen. — Mässig starke Verfettung der Herzmuskelzellen.	getödtet

Uebersicht über die Befunde bei Phosphorvergiftung.

Versuchsthier	Art der Vergiftung	Dosis	Dauer der Vergiftung	Befunde in der Leber und den Nieren	Todesart
XIII. Kaninchen	Subcutane Injection	0,002 je den 2. Tag Pause	53 Tage 5 Tage zus. 58 Tage	Ziemlich starke Verfettung der Leberzellen unter Bildung kleiner und mittelgrosser Fetttropfen. Leberzellen und ihre Kerne gut erhalten. Das periportale Bindegewebe und die Gallengänge scheinen da und dort etwas gewuchert zu sein. Es lassen sich jedoch nur ganz vereinzelte Kerntheilungsfiguren nachweisen. An Präparaten, die in MÜLLER'scher Flüssigkeit gehärtet sind, erscheint das periportale Bindegewebe vermehrt, zum Theil kleinzellig infiltrirt und enthält da und dort im periportalen Bindegewebe gelegene, aber ins Lebergewebe übergreifende zellige Knötchen mit zahlreichen Riesenzellen. Die grösseren Herde zeigen eine centrale Verkäsung. — Nieren frei von Verfettung.	getödtet
XV. Hund	Pillen	0,003 je den 2. Tag 0,0045 je den 2. Tag Pause	20 Tage 26 Tage 5 Tage zus. 51 Tage	Die Degenerationserscheinungen in der Leber sind im Ganzen geringer als in XIV, demgemäss auch die Balkenstructur in der Leber grösstentheils erhalten, die Leberzellenkerne mit wenigen Ausnahmen noch färbbar. Viele Capillarkerne und einzelne Bindegewebskerne ganz mit dunkel sich färbenden Körnchen gefüllt. Gallengangsepithelien nicht verfettet. Im Bindegewebe sind Mitosen nicht nachweisbar, es enthält dasselbe dagegen ziemlich reichlich ein- und mehrkernige Leukocyten. — In der Niere ziemlich hochgradige Verfettung der Epithelien der Tubuli recti.	getödtet

Versuchsthier	Art der Vergiftung	Dosis	Dauer der Vergiftung	Befunde in der Leber und den Nieren	Todesart
XVI. Hund	Pillen	0,0015 je den 2. Tag	62 Tage	Von den Leberzellen sind nur wenige fetthaltig, dagegen zeigen die meisten eine vacuoläre Degeneration, welche sowohl an Präparaten, die in Flemming'schem Säuregemisch, als auch an Präparaten, die in Müller'scher Flüssigkeit gehärtet sind, deutlich ist (Taf. XIII Fig. 13 *a* und Fig. 14 *a*, a^1). Einzelne Leberzellen sind kernlos (Fig. 14 a^2). Es kommen ferner Leberzellen mit braunem Pigment (Fig. 11) vor und die Läppchen enthalten zahlreiche pigmenthaltige Herde (Fig. 14) verschiedener Grösse, welche aus freiem und in Zellen eingeschlossenem Pigment (*d*), aus Endothelien (*b*), Leukocyten (*c*) und aus Kerntrümmern von solchen bestehen. In der Umgebung solcher Herde kommen Mitosen in Endothelien vor, doch sind sie ausserordentlich spärlich. Verfettung der Epithelien (Fig. 12) der grossen und kleinen Gallengänge. Herdweise Pigmentablagerung (Fig. 13 *c*) und geringe Leukocytenansammlung im Bindegewebe. Mitosen nur ausserordentlich spärlich nachzuweisen. — In den Nieren starke Verfettung des Epithels eines Theils der Tubuli recti.	getödtet
XVII. Kaninchen	Pillen	56 Pillen mit je 0,0015 g Phosphor	97 Tage	Verfettung eines Theils der Sternzellen der Leber. Von den Leberzellen enthält nur der kleinere Theil kleine Fetttröpfchen. Die Zellen im Uebrigen gut erhalten. Keine Wucherungserscheinungen; das Bindegewebe enthält nur vereinzelte Leukocyten.	getödtet
XVIII. Kaninchen	Pillen	Pillen mit je 0,0015 g Phosphor	131 Tage	Geringe Verfettung eines Theils der Leberzellen. Verfettung zahlreicher Kupffer'scher Zellen. Keine nachweisbare Wucherung des Bindegewebes. — Niere unverändert.	getödtet

Eine Durchsicht der tabellarisch zusammengestellten Befunde ergibt zunächst, dass, ähnlich wie bei Arsenikvergiftung, Hunde und Kaninchen gegen Phosphorvergiftung nicht gleich reagiren, indem in der Leber von Hunden die Degenerationsvorgänge stärker entwickelt zu sein pflegen als in der Leber von Kaninchen, während bei letzteren Wucherungsprocesse in weit erheblicherer Ausbreitung vorkommen. In den Nieren sind die Veränderungen stets weniger hochgradig als in der Leber und fehlen oft ganz.

Von Kaninchen, deren 15 vergiftet wurden, können wir über Befunde von 4 bis 131 Tagen berichten, doch ist zu bemerken, dass bei den Vergiftungen von längerer Dauer die Kaninchen höchst wahrscheinlich nicht allen ihnen in Pillen gereichten Phosphor aufgenommen haben, indem sie die eingeführten Pillen wahrscheinlich nicht immer verschluckten, auch sind wir nicht sicher, dass der Diener in jener Zeit, in welcher wir die Pillen nicht selbst verabreichen konnten, die Pillen auch wirklich verfüttert hat. An Hunden haben wir drei Experimente angestellt und dieselben nach 32, 51 und 62 Tagen getödtet. Die Leberzellen zeigen meist nur degenerative Veränderungen, welche grösstentheils durch das Auftreten von Fetttröpfchen gekennzeichnet sind. Bei Vergiftungen mit grossen Dosen tritt das Fett in Form verschieden grosser, zum Theil recht grosser Fetttropfen (Taf. XIII Fig. 10) auf; bei kleinen Dosen zeigt die Verfettung eine ähnliche Beschaffenheit wie bei Arsenikvergiftung, indem die Fetttröpfchen nur klein bleiben.

Schon frühzeitig stellen sich neben der Verfettung auch noch andere Veränderungen an den Leberzellen ein, namentlich Zerfall und Schwund einzelner Kerne, wobei nicht selten eine Zerstreuung des Kernchromatins im Protoplasma (Fig. 10) in Form kleiner Kügelchen auftritt. Wir beobachteten dieselben zu allen Zeiten der Phosphorvergiftung, jedoch nicht immer in derselben Ausbreitung. Zuweilen findet man auch Kerne, deren Membran noch erhalten ist, die sich aber nicht mehr färben, während im Protoplasma mit Saffranin sich intensiv färbende Körner vorhanden sind. Ab und zu findet man auch Leberzellenkerne, die geschrumpft erscheinen, in einzelnen Fällen kommen auch abnorm grosse hydropische Kerne vor.

Nach länger dauernden Vergiftungen ist die Menge des Fettes in den Leberzellen oft auffallend gering, und es kann sich unter Umständen das Vorhandensein von Fetttropfen auf wenige Leberzellen beschränken. Am auffälligsten ist dies bei Hunden, kommt

indessen auch in den Lebern von Kaninchen vor, bei denen viele Zellen einen körnigen Zerfall ohne Fettentwickelung eingehen können.

Bei Hunden zeigt die Mehrzahl der fettfreien Leberzellen eine exquisite vacuoläre Degeneration (Fig. 13 *a* und Fig. 14 *a*, a^1, a^2), ist also von hellen Lücken durchsetzt, während das Protoplasma auf einzelne Fäden und Stränge reducirt ist, welche theils vom Kern nach der Peripherie ausstrahlen, theils auch der Zellmembran angelagert sind oder sich unter einander zu einem Netz verbinden. Da diese Veränderung sowohl nach Fixirung der Gewebsstücke in FLEMMING'schem Säuregemisch als nach Härtung in MÜLLER'scher Flüssigkeit zu sehen ist, ist sie zweifellos der Ausdruck einer Zelldegeneration, welche man wohl am ehesten als einen hydropischen Zustand, verbunden mit einer Verminderung der protoplasmatischen Bestandtheile der Zelle, ansehen kann. Jedenfalls lässt sich der Zustand nicht etwa lediglich als ein Zustand erhöhter Zellthätigkeit, bei welchem nach ELLENBERGER und BAUR das Protoplasma der Leberzellen eine netzartige Structur zeigt, ansehen, indem die starke Reduction der Masse des gekörnten Protoplasmas sowie die Desorganisation der Zellbalken den Vorgang ganz evident zu einem degenerativen stempeln. Da in früheren Stadien das Fett in reichlicherer Menge vorhanden ist, so muss man annehmen, dass das zuerst entstandene Fett zerstört, weiterhin aber kein neues Fett aus dem Zellprotoplasma mehr gebildet wird. Wird in vacuolär degenerirten Zellen noch Fett gebildet, so enthalten dieselben neben Vacuolen auch Fetttröpfchen (Fig. 14 a^1, a^2).

Die Degeneration der Leberzellen ist meist ziemlich regellos im Acinus verbreitet, doch kommen Fälle vor, und wir haben dies besonders auffällig bei Hund I Experiment XIV gesehen, in denen die Entartung vornehmlich die Peripherie der Acini betrifft.

Bei hochgradiger fettiger und vacuolärer Entartung der Leberzellen geht der Kern oft zu Grunde (Taf. XIII Fig. 14 a^2). Gleichzeitig kommt es zu einer Lockerung des Zusammenhanges der Zellen, so dass die Balkenstructur der Leberacini mehr oder weniger verloren geht.

Bei Hunden treten in späteren Stadien innerhalb der Acini zahlreiche eigenthümliche, bräunlich oder braungrau pigmentirte Herde auf, welche in wechselnder Grösse in den verschiedensten Gebieten der Läppchen liegen (Fig. 14). Im Einzelnen betrachtet, bestehen sie aus homogen aussehenden Pigmentschollen und Körnern, die zum Theil zu Klumpen vereinigt sind (Fig. 14 *d*), aus Zellen

mit ovalen Kernen (*b*) und aus Leukocyten (*c*) und intensiv sich färbenden Körnern, die wohl als Zerfallsproducte von Kernen anzusehen sind. Bei geeigneter Färbung sieht man in einem Theil der Pigmenthaufen Kerne, es liegt also das Pigment in Zellen. Wie das Pigment entsteht und in welchen Zellen es liegt, ist schwer zu sagen, namentlich, wo es sich um grössere solcher Herde handelt. Zuweilen findet man noch innerhalb eines Leberzellenbalkens Leberzellen, welche das nämliche Pigment enthalten (Fig. 11), so dass also die Pigmentzellen zum Theil als Leberzellen angesehen werden dürfen. Da solches Pigment, frei oder in Zellen eingeschlossen, aber oft auch in Capillaren liegt, so können die Pigmentzellen auch nicht alle als degenerirte Leberzellen angesehen werden, sind vielmehr zum Theil im Blutgefässsystem entstanden. Die pigmenthaltigen Zellen können zugleich auch Fett einschliessen. Die ovalen Kerne innerhalb der Herde (*b*) gehören, soweit dies erkennbar ist, Capillarendothelien an.

Die KUPFFER'schen Sternzellen sind sowohl bei frischer als bei länger dauernder Vergiftung zu einem grossen Theil verfettet; ob sie noch weitere Veränderungen eingehen, haben wir nicht zu erkennen vermocht, da bei der Desorganisation der Zellbalken sie nur noch schwer als solche zu erkennen sind. Uebrigens ist wohl auch ihr Fettgehalt nicht immer und nicht ganz auf Rechnung der Phosphorvergiftung zu setzen, da sie häufig auch sonst Fett enthalten. Die Capillarendothelien, sowie einzelne Bindegewebszellen zeigen zuweilen ebenfalls Verfettungszustände.

Nach Vergiftungen, die mindestens einige Tage vor dem Tode bestanden haben, nehmen auch die Gallengangsepithelien an der fettigen Degeneration Theil und sind zuweilen dicht mit Fetttropfen durchsetzt (Fig. 12). Am hochgradigsten fanden wir die Verfettung bei Hund XVI am 62. Tage der Vergiftung, bei welchem auch die vacuoläre Degeneration besonders stark entwickelt war und die Acini sehr zahlreiche Pigmentherde enthielten. Im letztgenannten Falle enthielt das periportale Bindegewebe auch zahlreiche in Zellen eingeschlossene Pigmentschollen (Fig. 13 *c*), theils im Gewebe zerstreut, theils in kleinen und grossen Gruppen innerhalb von Kanälen zusammengelagert. Wir werden wohl nicht irre gehen, wenn wir annehmen, dass die letzteren innerhalb von Lymphgefässen liegen.

Wucherungs- und Entzündungserscheinungen treten, soweit unsere Experimente reichen, nur in sehr geringer Ausbreitung auf. Sie sind besonders geringfügig bei Hunden, etwas erheblicher bei

Kaninchen, doch sind auch bei diesen die Wucherungsvorgänge meist nur sehr wenig ausgesprochen und bleiben hinter den bei Arsenikvergiftung vorkommenden weit zurück.

In Experiment VII, bei dem ein Kaninchen am 19. Tage der Vergiftung getödtet worden war, fanden wir eine ziemliche Anzahl von Leberzellenkernen in mitotischer Theilung. Wir fanden ferner eine Leberzelle in Theilung, und es enthielten auffallend viele Leberzellen 2, manche auch 4 bis 5 Kerne. Es bestand also in diesem Falle eine Wucherung der Leberzellen, doch blieb diese Beobachtung vereinzelt. Die Leber von Kaninchen V enthielt nach 18tägiger Vergiftung da und dort auffallend grosse Leberzellen mit stark vergrösserten, chromatinreichen, 2 bis 5 Kernkörperchen einschliessenden Kernen, Bildungen, welche vielleicht ebenfalls als Vorbereitungsstadien von Wucherungsvorgängen gedeutet werden können.

In den Capillaren und im periportalen Bindegewebe haben wir in mehreren Fällen und in verschiedenen Stadien der Vergiftung Kerntheilungsfiguren gesehen, niemals indessen reichlich, und bei Hunden kostete es immer grosse Mühe, solche aufzufinden (Fig. 14*e*). Bei einigen Kaninchen war das periportale Bindegewebe kernreicher als in der Norm und erschien etwas verbreitert, doch enthielt die Leber in den beiden Fällen, in denen dies besonders auffällig war, einzelne Tuberkelknötchen, und es ist demnach nicht ausgeschlossen, dass die Wucherung wenigstens zum Theil auf Rechnung der tuberculösen Erkrankung zu setzen war. Bei Hunden war eine sicher zu erkennende Zunahme des Gehaltes des periportalen Bindegewebes an fixen Zellen niemals vorhanden, und wir können danach nur sagen, dass hier Kerntheilungsvorgänge in ganz geringer Zahl vorhanden waren, aber nicht zu einer erheblichen Zunahme des Bindegewebes geführt hatten.

Innerhalb der Acini haben wir nur ganz vereinzelte Mitosen in den Capillarendothelien gesehen. Soweit wir es beurtheilen können, scheinen Wucherungsvorgänge an letzteren noch am zahlreichsten in den Pigmentherden und deren Umgebung vorzukommen.

Ob Gallengangsneubildung in unseren Experimenten stattgefunden hat, ist ebenfalls nicht sicher zu entscheiden. Wucherungsvorgänge liessen sich an den Gallengangsepithelien nur sehr spärlich nachweisen. Gallengänge, die unzweifelhaft als neugebildete gedeutet werden konnten, haben wir nicht gesehen.

Leukocyten fanden sich schon nach kurzer Vergiftungsdauer, theils im Bindegewebe, theils in den intraacinösen Capillaren, meist

jedoch nur in spärlicher Zahl, so dass man nicht von einer entzündlichen Infiltration sprechen kann. Ihre Zahl hebt sich meist nicht über die normal in den Lebergefässen vorkommende Menge. Etwas reichlicher fanden sie sich in Zerfalls- und Pigmentherden (Fig. 14). Soweit erkennbar, geht ein Theil der aus dem Gefässsystem ausgetretenen Leukocyten durch Zerfall zu Grunde.

Die Nieren sind in Fällen leichterer Vergiftung unverändert. Bei stärkeren Vergiftungen treten in denselben Verfettungszustände am Epithel auf, und zwar vornehmlich an demjenigen der Tubuli recti, welche oft ganz mit Fetttröpfchen erfüllt sind. Bei den Hunden fanden wir dieselben ausschliesslich verfettet.

Vergleicht man die Befunde bei Phosphorvergiftung mit denjenigen der Arsenikvergiftung, so sind nach den von uns angewendeten Dosen die Degenerationserscheinungen bei Arsenik weit geringer als bei Phosphor, und es betrifft dies sowohl die Bildung von Fett, das bei Arsenik meist nur in ganz kleinen Tröpfchen auftrat, als auch die Bildung von Vacuolen, die nach Arsenikvergiftung selbst bei Hunden nur klein, auch nicht mit einer Desorganisation der Zellbalken verbunden waren.

Wie weit unsere Befunde mit den in der Literatur enthaltenen Angaben übereinstimmen, wie weit sie von denselben abweichen oder dieselben ergänzen, ergibt sich aus einem Vergleich unserer Ergebnisse mit den eingangs gegebenen Auszügen der betreffenden Arbeiten. Bei den meisten lässt sich indessen ein auf die Einzelheiten eingehender Vergleich der Befunde nicht anstellen, da die Angaben der verschiedenen Autoren grossentheils zu unbestimmt gehalten sind. Es ist z. B. aus der Arbeit von Wegner nicht zu ersehen, wie viele Experimente er angestellt hat, auf welche Zeit sich die Vergiftung im Einzelfalle erstreckte, wie viel Phosphor die Thiere schliesslich erhalten hatten, und welche Befunde danach zu erheben waren. Dinkler und Krönig machen zwar genauere Angaben über die verabreichten Dosen und die Dauer der Experimente, allein wir vermissen in den mitgetheilten Einzelbefunden die genügenden Anhaltspunkte, um aus denselben die von ihnen gezogenen Schlüsse bezüglich der Genese und des Verlaufs der Phosphorhepatitis ziehen zu können. Es ist z. B. der Beschreibung der Einzelbefunde von Krönig nicht zu entnehmen, ob wirklich eine bindegewebige Wucherung im Pfortadergebiet stattgefunden

hat; man erfährt nur, dass das mikroskopische Bild diesen Eindruck gemacht hat, vermisst aber den Beweis, dass dem wirklich so war.

Es ist uns niemals geglückt, durch Phosphor eine Hepatitis zu erzeugen, welche mit der chronischen Hepatitis des Menschen Aehnlichkeit hat und welche den Namen einer interstitiellen verdienen würde, und wir sind der Meinung, dass auch die Experimente von KRÖNIG Veränderungen, welche zu dieser Bezeichnung berechtigen, nicht ergeben haben. KRÖNIG scheint dies auch gefühlt zu haben. Er bezeichnet zwar den Zustand der Leber als Cirrhose, will denselben indessen mit der beim Menschen vorkommenden Lebercirrhose nicht in eine Linie setzen. Nach unserem Dafürhalten ist er in letzterer Hinsicht auch im Recht, da der Process, welcher sich bei der Lebercirrhose des Menschen abspielt, etwas ganz Anderes ist als derjenige, den man durch chronische Phosphorvergiftung erzielt.

Wenn ACKERMANN [1]) die interacinöse Bindegewebsentwickelung bei der Lebercirrhose als die Folge einer chronischen Reizung seitens der degenerirenden Leberzellen hinstellt, so vermögen wir ihm ebensowenig zuzustimmen, als wenn er die Ursache der Wucherung im Schwunde der Leberzellen, durch welchen Raum geschaffen wird, sucht [2]). Für eine solche Anschauung lassen sich weder die Befunde bei der Lebercirrhose des Menschen, noch die Befunde bei Phosphorvergiftung verwerthen, ersteres deshalb nicht, weil eine solche Beziehung zwischen Leberzellenschwund und Bindegewebsneubildung histologisch nicht nachweisbar ist, letzteres nicht, weil die Phosphorhepatitis etwas ganz Anderes ist als die Lebercirrhose.

Uns will es scheinen, dass weder die vorliegenden Untersuchungen über Phosphorvergiftung, noch auch diejenigen über Arsenikvergiftung genügen, um daraus Schlüsse über die Genese der Lebercirrhose des Menschen zu ziehen. Wie man letztere zu beurtheilen hat, kann sich zur Zeit nur aus der histologischen Untersuchung cirrhotischer Lebern ergeben.

Wir haben denn auch unsere Experimentaluntersuchungen nicht zu dem Zwecke angestellt, um über die Genese der Lebercirrhose des Menschen Aufschluss zu erhalten. Wir wollten zunächst nur aus eigener Anschauung kennen lernen, in welcher Weise Arsenik und Phosphor auf Leber und Nieren einwirken. Die Wirkung

1) Virch. Arch. 80. Bd.

2) Tagebl. der 57. Versammlung deutsch. Naturforscher in Magdeburg 1886.

kleiner Gaben von Arsenik auf die Leber äussert sich nach unseren Erfahrungen zuerst in leichten Verfettungszuständen der Leberzellen und der KUPFFER'schen Sternzellen. Zu diesen Veränderungen können sich bei Kaninchen schon frühzeitig Wucherungserscheinungen hinzugesellen, welche vornehmlich die Gefässendothelien, insbesondere der Capillaren, die Zellen des periportalen Bindegewebes und die Gallengangsepithelien betreffen und in der zweiten und dritten Woche der Vergiftung am reichlichsten auftreten. Unter Umständen können in dieser Zeit auch Wucherungserscheinungen an den Leberzellen sich einstellen. Eine besondere räumliche Beziehung der degenerativen Processe zu den Wucherungen lässt sich nicht constatiren. Zellzerfall ist jedenfalls nicht die Ursache der Gewebsproliferation, da derselbe in dieser Zeit oft vollkommen fehlt und die fettige Degeneration nur geringe Grade erreicht. Auch ist zu bemerken, dass die Leberzellen, deren Kerne sich theilen, selbst Fetttröpfchen enthalten können. Geringer Fettgehalt der Zelle ist danach kein Zeichen, dass die Zelle an ihrer Proliferationsfähigkeit Einbusse erlitten hat.

Will man aus den Befunden bei Arsenikvergiftung Schlüsse über die Ursachen der Zellproliferation ziehen, so liegt die Annahme am nächsten, dass kleine Dosen von Arsenik direct eine Zellproliferation verursachen können. Wir möchten hierzu indessen ausdrücklich bemerken, dass diese Annahme zwar nahe liegt und eine andere Auffassung des Sachverhaltes nur eine gezwungene sein könnte, dass aber ein Beweis der Richtigkeit dieser Annahme in den Präparaten nach unserer Meinung nicht gegeben ist.

Bei stärkeren Dosen oder längerer Dauer der Vergiftung kann es zu Nekrose, Zerfall und Auflösung einzelner Leberzellen kommen. Das periportale Bindegewebe ist nach Wochen oft zweifellos zellreicher und breiter als in der Norm, doch findet man später nicht mehr so viele Kerntheilungsfiguren wie früher; wahrscheinlich kommt es auch zu Neubildung von Gallengängen.

Bei Hunden, die längere Zeit Arsenik in kleinen Dosen bekommen haben, findet man lediglich degenerative Veränderungen, und zwar sowohl an den Drüsenzellen und den Gallengangsepithelien als an den Bindegewebszellen.

Phosphorvergiftung mit kleinen, längere Zeit gereichten Dosen verursacht sowohl bei Hunden als bei Kaninchen vornehmlich degenerative Leberveränderungen, welche zunächst die Drüsenzellen und die KUPFFER'schen Sternzellen, weiterhin aber auch die Gallen-

gangsepithelien, die Gefässendothelien und Bindegewebszellen betreffen. Kleinste, noch wirksame Dosen wirken ganz ähnlich wie Arsenik, grössere Dosen bewirken stärkere Verfettung, vacuoläre Degeneration, Nekrose und Zerfall der Drüsenzellen. Die Angaben von KRÖNIG über die besondere Betheiligung des Blutes und des Gefässsystemes halten wir für irrthümlich. Wucherungserscheinungen kommen sowohl in früher als in späterer Zeit vor, doch haben wir dieselben niemals in so grosser Zahl gesehen wie bei Arsenikvergiftung. Wodurch dieselben angeregt werden, ist nicht mit Sicherheit zu sagen. Berücksichtigt man nur spätere Stadien des Processes mit vorgeschrittenen degenerativen Processen, so wird man leicht zu der Annahme geführt, dass in der Zelldegeneration die Ursache der Wucherung liegt, dass sonach die Wucherung in gewissem Sinne eine regenerative ist. Da indessen Wucherungserscheinungen schon früher auftreten, d. h. in Lebern, in denen ein Zellzerfall nicht stattgefunden hat, so stösst die Beweisführung für die Richtigkeit einer solchen Anschauung auf Schwierigkeiten.

Berücksichtigt man sowohl die Befunde nach Arsenikvergiftung als diejenigen nach Phosphorvergiftung, so wird man, glauben wir, sagen können, dass die Ursachen der dabei zur Beobachtung kommenden Wucherungsprocesse zu einem grossen Theil nicht durch eine Veränderung der Umgebung einer Zelle, d. h. also durch Veränderung der Wachsthumswiderstände ausserhalb der Zellen, erklärt werden können. Wir sind vielmehr der Ansicht, dass Phosphor und Arsenik innerhalb von Zellen direct solche Veränderungen setzen können, welche den Kern zu mitotischer Theilung anregen. Ob dies durch Veränderungen im Protoplasma oder ob dies durch directe Einwirkung auf die Kerne erreicht wird, ist nicht zu entscheiden.

Literatur über Arsenikvergiftung.

Binz, Vorlesungen über Pharmakologie, Berlin 1884—1886.
Binz und Schulz, Centralbl. f. d. med. Wissensch. 1879.
Böhm und Johannsohn, Arch. f. experim. Pathol. II 1874.
Böhm und Schäfer, Würzburger Verhandl. N. F. III.
Böhm und Unterberger, Arch. f. experim. Pathol. II.
Dogiel, Pflüger's Arch. XXIV 1881.
Filehne, Virch. Arch. 83. Bd.
Fleck, Arch. f. Biologie VIII.
Gaehtgens und Kossel, Centralbl. f. d. med. Wiss. 1875 und 1876.
Gies, Arch. f. experim. Pathol. VIII 1878.
Greiner, Vierteljahrsschr. f. ger. Med. 1868.
Grohe und Mosler, Virch. Arch. 34. Bd.
Heim, Ueber die Veränderungen im Magen nach Vergiftung mit Arsenik. I.-D. Erlangen 1880.
Hermann, Lehrb. d. experim. Toxicologie 1874.
Hofmann, Lehrb. d. gerichtl. Chemie 1884.
Kossel, Arch. f. experim. Pathol. 1875.
Kreyssig, Ueber die Beschaffenheit des Rückenmarks bei Kaninchen und Hunden nach Phosphor- und Arsenikvergiftung. Virch. Arch. 102. Bd.
Lesser, Virch. Arch. 74. Bd.
Lewin, Art. Arsen, Eulenburg's Realencyclopädie und Lehrb. d. Toxicologie, Wien 1885.
Ludwig, Wiener med. Jahrb. 1880 und Wiener med. Blätter 1879.
Maas, Tagebl. d. Naturforschervers. in Leipzig 1872.
Müller, Wiener med. Wochenschr. 1866.
Munk und Leyden, Die acute Phosphorvergiftung, Berlin 1865.
Naunyn, v. Ziemssen's Handb. d. spec. Pathol. XV.
Orfila, Vorlesungen über Arsenikvergiftung, Leipzig 1843.
Pistorius, Arch. f. experim. Pathol. XVI 1883.
Popoff, Virch. Arch. 93. Bd.

Roussin, Journ. de Pharmacie et de Chimie 1863.
Saikowski, Centralbl. f. d. med. Wiss. 1865 und Virch. Arch. 34. Bd.
Schäfer, Sitzungsber. d. Wiener Akad. 25. und 41. Bd.
Scolosuboff, Arch. de Phys. II 1875.
Sklarek, Arch. f. Anat. u. Phys. 1866.
Virchow, sein Arch. 47. Bd.
Vryens, Arch. de Phys. VIII 1881.

Literatur über Phosphorvergiftung.

Aufrecht, Die diffuse Leberentzündung nach Phosphorvergiftung. Dtsch. Arch. f. klin. Med. XXIII 1879.
v. Bamberger, Zur Theorie der acuten Phosphorvergiftung. Würzb. med. Zeitschr. VII 1866.
Bauer, Der Stoffumsatz bei Phosphorvergiftung. Zeitschr. f. Biol. VII und XIV.
Bernhardt, Virch. Arch. 39. Bd.
Bibra und Geist, Die Krankheiten der Arbeiter in den Phosphorzündholzfabriken. Erlangen 1884.
Binz, Vorlesungen über Pharmacologie. Berlin 1886.
Bollinger, Dtsch. Arch. f. klin. Med. V.
Cazeneuve, Compt. rend. de l'Acad. des sc. T. 89. 1879.
Dinkler, Ueber Bindegewebs- und Gallengangsneubildung in der Leber bei chronischer Phosphorvergiftung und sog. acuter Leberatrophie. I.-D. Halle 1887.
Ebstein, Arch. d. Heilk. 1868.
Ehrle, Charakteristik der acuten Phosphorvergiftung. I.-D. Tübingen 1861.
Ermann, Vierteljahrsschr. f. ger. Med. XXXIII 1880.
Falk, Virch. Arch. 49. Bd.
A. Fränkel, Berl. klin. Wochenschr. 1878.
Fränkel und Röhmann, Zeitschr. f. phys. Chemie IV.
Grohe und Mosler, Virch. Arch. 34. Bd. 1865.
J. Hartmann, Zur acuten Phosphorvergiftung. I.-D. Dorpat 1866.
Hauff, Württ. Correspondenzbl. 1860.
Hermann und Brunner, Pflüger's Arch. III.
Heschl, Wiener med. Wochenschr. 1867.
Hessler, Vierteljahrsschr. f. ger. Med. 35. Bd.
Hoffmann, Vierteljahrsschr. f. ger. Med. XII.
Kassowitz, Zeitschr. f. klin. Med. VII und Wiener med. Blätter 1883.
Klebs, Virch. Arch. 33. Bd.
Kohts, D. Arch. f. klin. Med. 1867.
Kreyssig, Ueber die Beschaffenheit des Rückenmarks bei Kaninchen und Hunden nach Phosphor- und Arsenikvergiftung. Virch. Arch. 102. Bd.

Krönig, Die Genese der chron. interstit. Phosphorhepatitis. Virch. Arch. 110. Bd.
Leisering, Virch. Arch. 30. Bd.
Lewin, Virch. Arch. 21. Bd. 1861 und Lehrb. d. Toxicologie, Leipzig 1885.
Mannkopf, Wiener med. Wochenschr. 1863.
H. Meyer, Ueber die Wirkung des Phosphors auf den thier. Organismus. Arch. f. experim. Pathol. XIV 1881.
L. Meyer, Virch. Arch. 33. Bd.
Miura, Virch. Arch. 94. Bd. 1884.
Munk und Leyden, Die acute Phosphorvergiftung, Berlin 1865.
Naunyn, Handb. der spec. Pathol. v. Ziemssen XV.
Orth, Centralbl. f. d. med. Wiss. 1876.
Riess, Realencyclop. d. ges. Heilk. v. Eulenburg X 1882.
Saikowsky, Die Fettmetamorphose der Organe nach innerem Gebrauch von Phosphor, Antimon und Arsenik. Virch. Arch. 34. Bd.
Schuchart, Maschka's Handb. II 1882.
Schütz, Prager med. Wochenschr. 1882.
Schultze und Riess, Charité-Annal. XV.
Senftleben, Virch. Arch. 36. Bd.
Sotnitschewsky, Zeitschr. f. phys. Chemie III.
Stolnikow, Vorgänge in den Leberzellen, insbes. bei Phosphorvergiftung. Arch. f. Anat. und Physiol. Supplementband 1887.
Tardieu, Étude médico-legale et clinique sur l'empoisonnement, Paris 1867.
Tiedemann, Zeitschr. f. Physiol. V 1835.
Tüngel, Virch. Arch. 30. Bd. 1864.
Vetter, Virch. Arch. 53. Bd.
Virchow. D. Zust. d. Magens bei Phosphorvergiftung. Virch. Arch. 31. Bd. 1864.
E. Wagner, Arch. d. Heilk. 1862.
Wegner, Virch. Arch. 55. Bd.

Fig. 1.

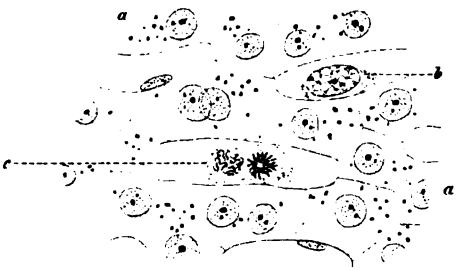

Fig. 2.

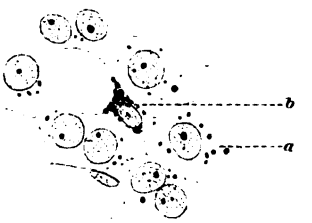

Fig. 3.

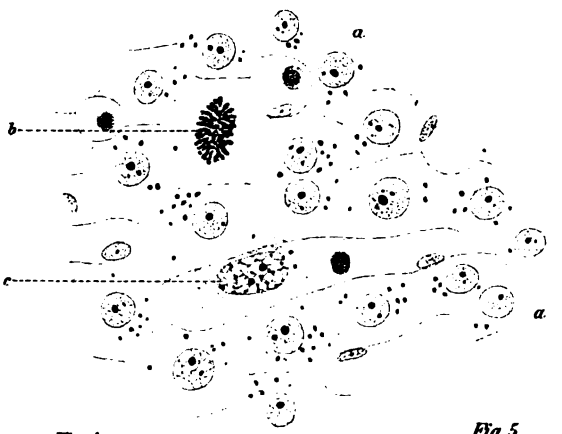

Fig. 4.

Fig. 5.

Fig. 6.



Fig. 7.

Verlag von Gustav Fischer in Jena.

Erklärung der Tafeln XII und XIII.

Fig. 1. Verfettung der Leberzellen und Kerntheilungsfiguren in den Capillarkernen nach täglicher subcutaner Injection von 0,01 Arsenik während 15 Tagen. Kaninchen VII. *a* Leberzellen mit Fetttröpfchen. *b c* Kerntheilungsfiguren. Vergr. 250.

Fig. 2. Verfettung der Leberzellen und der Kupffer'schen Zellen nach täglicher subcutaner Injection von 0,005 Arsenik während 25 Tagen. Kaninchen XIX. *a* Leberzellen. *b* Sternzellen. Vergr. 250.

Fig. 3. Verfettung der Leberzellen und Wucherung der Kerne der Leberzellen und der Gefässendothelien nach täglicher Injection von 0,01 Arsenik während 15 Tagen. Kaninchen VII. *a* Leberzellen mit Fetttröpfchen. *b* Kerntheilungsfigur in einer Leberzelle. *c* Grosse verzweigte Endothelzelle mit Gerüstfigur des Kerns. Vergr. 300.

Fig. 4. Hyalin aussehende, zum Theil kleine Fetttröpfchen enthaltende Leberzellen mit zerfallenden Kernen nach täglicher Injection von 0,005 Arsenik während 17 Tagen. Kaninchen XI. *a* Sonderung des Chromatins in Klumpen innerhalb des Kerns. *b c* Schwund der Kernmembran und Zerstreuung des Chromatins im Protoplasma. Vergr. 300.

Fig. 5. Hyalin aussehende Leberzellen mit degenerirtem Kern nach täglicher Injection von 0,005 Arsenik während 17 Tagen. Kaninchen XII. *a b c* Zerstreuung der Chromatinkörner im Protoplasma; Kernmembran in *a* und *b* noch erhalten, in *c* geschwunden. Vergr. 300.

Fig. 6. Vacuolär degenerirte, schaumig aussehende Leberzellen von demselben Kaninchen wie die Zellen in Fig. 5. Vergr. 350.

Fig. 7. Vacuolär degenerirte und verfettete Zellen aus der Leber eines Hundes (Experiment XXI), nach subcutaner Injection von 0,01—0,1 Arsenik während 90 Tagen. Vergr. 350.

Fig. 8. Intraacinöse Gefäss-Capillaren der Leber mit gewucherten Endothelien nach täglicher subcutaner Injection von 0,005 Arsenik während 25 Tagen. Kaninchen XIX. *a* Vielkernige, rundliche Zelle. *b* Langgestreckte, mehrkernige Zelle mit Fetttröpfchen. *c* Zwei- und dreikernige Zellen. *d* Leukocyt.

Fig. 9. Wucherung des periportalen Bindegewebes, der Gallengangsepithelien und der Capillarendothelien der Leber nach täglicher subcutaner Injection von 0,01 Arsenik während 15 Tagen. *a* Verfettete Leberzelle. *b b*^{1} Gallengänge. *c* Pfortaderast. *d* Bindegewebe. *e* Mitose in einer Bindegewebszelle. *f f*^{1} Mitosen in Blutgefässendothelien. g Mitose in einer Gallengangsepithelzelle. Vergr. 120.

Fig. 10. Verfettete Leberzellen nach täglicher Fütterung von 0,0015 Phosphor in Pillen während 4 Tagen. Zerfall der Kerne in gefärbte Körner. Kaninchen I. Vergr. 350.

Fig. 11. Vacuoläre Degeneration und Pigmentirung der Leberzellen nach Darreichung von 0,0015 Phosphor je den zweiten Tag während einer Dauer von 62 Tagen. Hund XVI. Vergr. 350.

Fig. 12. Verfettung von Gallengangsepithelien von demselben Hunde wie Fig. 11. Vergr. 300.

Fig. 13. Vacuoläre Degeneration der Leberzellen und Pigmentablagerung im periportalen Bindegewebe von demselben Hunde wie Fig. 11. *a* Leberzelle. *b* Bindegewebskerne. *c* Pigmentschollen. *d* Leukocyten. Vergr. 120.

Fig. 14. Vacuoläre Degeneration der Leberzellen und Pigmentablagerung in den Leberacini desselben Hundes wie Fig. 11. *a a*^{1} *a*^{2} Vacuolär degenerirt z. Th. verfettete (*a*^{1}), kernlose (*a*^{2}) Leberzellen. *b* Endothelkern. *c* Leukocyten. *d* Pigmentscholle. *e* Mitose in einer Endothelzelle. Vergr. 120.

Fig. 9.

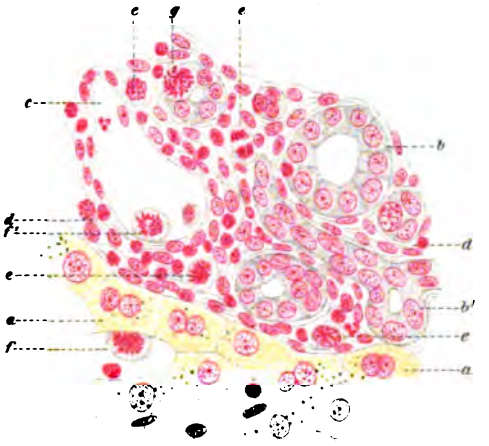

Fig. 10.



Fig. 11.

Fig. 8.

Fig. 12.

Fig. 14.



Fig. 13.



XV.

Beiträge

zur

pathologischen Anatomie der Lepra

(Lepra Arabum).

Von

Dr. J. Sudakewitsch.

II.

Veränderungen der Pacini'schen Körper.

Hierzu Tafel XIV.

Aus dem pathologisch-anatomischen Institut zu Kiew.

In dem vorigen Abschnitt habe ich vermuthungsweise auf einen Weg hingewiesen, den die Lepra-Bacillen betreten könnten, um zu den Nervenzellen des sympathischen Nervensystemes zu gelangen — nämlich auf das Blutgefässsystem, welches um die einzelnen Nervenzellen herum nicht nur sehr reichlich entwickelt ist, sondern, wenn man den Untersuchungen Adamkiewic's Glauben schenken darf, mit denselben sogar in directem Zusammenhang steht. Zu Gunsten dieser Verbreitungsweise der Bacillen sprach wohl die gänzliche Abwesenheit derselben in den übrigen Gewebselementen der Nervenganglien.

Den anderen, a priori gleichfalls möglichen Weg konnten die peripherischen Nervenfasern abgeben, in welchen die vorläufig unternommene mikroskopische Untersuchung das Vorhandensein von Lepra-Bacillen nachwies.

Angesichts der reichlichen kugelförmigen Anhäufungen dieser Bacillen längs des Verlaufes der die Nervenfasern umgebenden Lymphräume entstand die Frage, ob nicht vielleicht diese letzteren den Bacillen als leitende Wege von der Peripherie zu den Nervenzellen dienten.

Diese Frage sowohl als auch gleichzeitig diejenige nach dem Grund des auf- und absteigenden Characters der Neuritis leprosa konnte durch die histologische Untersuchung der peripheren Nervenstämme entschieden werden; ich habe mich dabei nicht auf einzelne bestimmte Gebiete beschränkt[1]), sondern wenigstens die grösseren

1) In unseren beiden Fällen konnten an den Nerven schon makroskopisch bald mehr, bald weniger veränderte Bezirke nachgewiesen werden. Die ersteren waren resistenter und von grauer Farbe oder bildeten an den Nervenstämmen spindelförmige Verdickungen (der Ulnartheil des n. ulnaris im 1. Falle).

Nervenstämme auch in einer bedeutenderen Entfernung von der Peripherie untersucht, um auf diese Weise allmählich zum Studium des Rückenmarkes übergehen zu können.

Vor allen Dingen wendete ich mich zu den Endapparaten der peripherischen Nerven; da aber das Studium der MEISSNER'schen Tastkörperchen unzertrennlich mit demjenigen der Haut verbunden ist, so beschränke ich mich vorläufig auf die Untersuchung der PACINI'schen Körperchen.

Die pathologischen Veränderungen dieser Gebilde sind selten Gegenstand der Untersuchung gewesen. In der mir zu Gebote stehenden Litteratur habe ich nur zwei diesbezügliche Arbeiten gefunden.

Die eine derselben stammt von PRZEWOSKY [1]), welcher 1875 in 5 Krankheitsfällen (Herzfehler mit chronischer Nephritis, Lungenphthise, chronische Nephritis mit Lungenemphysem) ödematöse Anschwellung dieser Körperchen beobachtete. P. untersuchte die PACINI'schen Körperchen des plexus solaris und anderer benachbarter Nervenplexus in den oberen und hinteren Partieen der Bauchhöhle. In einigen Fällen beobachtete er nebst Oedem der Körperchen ödematöse Anschwellung des sie umgebenden Gewebes; in anderen Fällen war letztere nicht nachzuweisen.

Ausser einer Anschwellung der Lamellen der Körperchen und einer bedeutenden Verminderung ihrer Zahl (bis auf 4, sogar auf 3) konnte P. keine anderweitigen Veränderungen nachweisen. Die Centralnervenfaser fand er intact.

G. und F. HOGGAN [2]) beschreiben die Veränderungen der PACINI'schen Körperchen bei Lepra. Diese Veränderungen äussern sich einerseits in einem Schwunde der Centralnervenfaser, andererseits darin, dass im Inneren der Körper Lepra-Zellen vorhanden sind; ausserdem haben sie eine Vacuolisation der die Platten zusammensetzenden Zellen beobachtet.

Nach G. und F. HOGGAN sind es die peripheren Nervenfasern, welche in ihrem Verlauf primär erkranken; sie betrachten demgemäss die Befunde an den PACINI'schen Körperchen als secundäre, bedingt durch den in den Nervenfasern ablaufenden Degenerationsprocess.

---

1) Ueber ödematöse Schwellung PACINI'scher Körper. Virchow's Archiv, Bd. 63, S. 363.

2) Archives de physiologie, 1882. Nr. 6, S. 240, s. auch „Monatshefte für praktische Dermatologie 1882. Nr. 1, S. 3. Ueber Nervenveränderungen bei Lepra anaesthetica.

Ich untersuchte mehr als 50 PACINI'sche Körperchen aus der Haut der Handteller und der Finger bei zwei leprösen Leichen. (1. und 2. Fall.)

Im ersten Falle wurden die PACINI'schen Körperchen mit MÜLLER'scher Flüssigkeit und Spiritus behandelt, im 2. Falle legte ich ausserdem gleich nach der Autopsie kleine Stückchen der Haut nebst Unterhautzellgewebe auf 24 Stunden in 1% Osmiumsäurelösung, präparirte sodann die Körperchen heraus und führte deren Erhärtung durch Spiritus zu Ende.

In der Mehrzahl der Fälle suchte ich, bevor ich das Körperchen vom umgebenden Zellgewebe ablöste, bei schwachen Vergrösserungen den entsprechenden Nervenzweig auf, trennte ihn ab, untersuchte ihn mit stärkeren Vergrösserungen und ging erst dann zur Untersuchung des eigentlichen Körperchens an Zerzupfungspräparaten oder Schnitten über.

Zur Färbung der Gewebe und der Mikroorganismen verwendete ich wie bei der Untersuchung der Nervenganglien Gentianaviolett, Pikrinsäure, Fuchsin, Jodgrün; ganz vorzügliche Präparate erhielt ich mit Safranin-Färbung.

Die pathologisch veränderten und die intact gebliebenen PACINI'schen Körperchen waren durchaus unregelmässig vertheilt; so konnte ich nicht selten neben einem oder zwei intacten Körperchen ein stark verändertes antreffen; manchmal allerdings stiess ich auch auf eine Gruppe von 3—4 ganz gleichartig veränderten Körperchen.

Die von mir untersuchten Körperchen lassen sich in zwei Gruppen trennen.

Zu der ersten Gruppe gehören die ganz normalen sowie diejenigen Körperchen, deren Veränderungen nicht mit der Anwesenheit der Bacillen zusammenhängen.

Zur zweiten Gruppe rechne ich diejenigen Körperchen, deren Veränderungen auf die Wirkung der Lepra-Bacillen bezogen werden müssen.

Die Veränderungen an den Körperchen der ersten Gruppe waren nicht besonders stark ausgeprägt und betrafen nicht so sehr deren Platten und Zwischenplattenräume als vielmehr die zu den Körperchen verlaufenden und die im centralen Hohlraum befindlichen Nervenfasern.

Erstere konnte ich vielfach, auch an den mit Osmiumsäure behandelten Präparaten, überhaupt nicht finden; die Centralnerven-

faser war meistens verschmälert, ohne scharfen doppelten Contur, oder sie fehlte auch wohl gänzlich. In beiden Fällen war die Höhle des Centralzapfens merklich verengt, das Körperchen selbst geschrumpft, mit eng aneinander liegenden Platten und einer ausserordentlich geringen Anzahl von Kernen versehen. Solche Körperchen sahen ganz wie atrophisch aus.

Beim Herauspräpariren der Körperchen der zweiten Gruppe aus dem Unterhautzellgewebe ergab sich ein auffallender Gegensatz gegenüber der vorigen Gruppe, indem sie mit dem sclerotischen Zellgewebe so innig verschmolzen waren, dass das Herauspräpariren recht viel Zeit in Anspruch nahm. Ausserdem zeichneten sich diese Körperchen durch ihre grösseren Dimensionen aus: sie waren 1½—2 Mal so gross als die normalen Körperchen beider Fälle.

An einigen dieser Körperchen konnte ich die herantretenden myelinhaltigen Nervenstämmchen verfolgen. Neben Degenerationserscheinungen fanden sich in denselben auch mehr oder weniger grosse Mengen von Leprabacillen; seltner fehlten derartige Veränderungen.

Bei der mikroskopischen Untersuchung von Zerzupfungspräparaten und Schnitten konnte ich in beiden Fällen parasitäre Infiltrate an den Körperchen nachweisen.

In frühen Stadien fanden sich nur unbedeutende Mengen von Bacillen zwischen den einzelnen Platten und längs des Verlaufes der Gefässe. In solchen Fällen erschienen die Kerne der Endothelien der Platten und der Zellen des die Blutgefässe umgebenden Bindegewebes vermehrt (Taf. XIV, Fig. 1).

Bei Anwesenheit grösserer Mengen von Bacillen, die dann nicht nur in den Zwischenplattenräumen, sondern auch in der Centralhöhle lagen, liessen sich charakteristische Anhäufungen von Granulationselementen constatiren, welche sich durch nichts von den schon im Perineurium der Ganglien 2. Ordnung beschriebenen unterschieden.

Diese Granulationsanhäufungen füllten die Centralhöhle so vollständig aus, dass sie keinen Platz für die Centralnervenfaser übrig liessen; andererseits wurde diese Faser auch in den Fällen vermisst, wo blos Zwischenplatteninfiltrate vorhanden waren — sie ging wahrscheinlich in Folge des durch diese letzteren ausgeübten Druckes zu Grunde (Taf. XIV, Fig. 2 und 3).

Wo immer sich bedeutende Granulationsinfiltrate vorfanden, waren die Lepra-Bacillen in denselben nicht einzeln, sondern in kugelförmigen Haufen, zuweilen in endotheliale Zellen eingeschlossen,

zuweilen frei, zwischen den Platten liegend, zu sehen (Taf. XIV, Fig. 4).

Die Grenzen der einzelnen Platten waren undeutlich, ihr Gewebe enthielt Granulationselemente, und in den ausgesprochensten Fällen war von dem concentrisch lamellären Baue des Körperchens nichts mehr zu erkennen, wie es auch HOGGAN beschreibt (S. 242): „En bas de l'echelle, il ne reste plus à l'endroit où existait autrefois un corpuscule de Pacini qu'un amas de cellules lépreuses."

Die beschriebenen Veränderungen waren im 2. unserer Fälle etwas häufiger und bedeutend schärfer ausgeprägt.

Vergleicht man die geschilderten, auf der Anwesenheit von Leprabacillen beruhenden Veränderungen mit den von G. und F. HOGGAN erhobenen Befunden, so darf man wohl die Vermuthung aussprechen, dass auch sie es mit bacillären Infiltraten zu thun hatten [1]).

Sie sahen in den Körperchen eine Infiltration mit Leprazellen, die in frühen Stadien, ähnlich wie in unseren Präparaten, sich längs der Blutgefässe localisirte. Dabei soll aber der Bau der Körperchen nicht im geringsten gelitten haben (2. Fall), S. 243: „La présence des cellules (lépreuses) paraît cependant n'avoir produit aucun effet pathologique sur le tissue normal de l'organe, non plus que sur le nerf qu'il renferme."

Andere Erscheinungen beobachteten sie an den Körperchen des 1. Falles, wo schon keine zu den PACINI'schen Körperchen hinzutretenden Nerven mehr zu sehen, dieselben also der Degeneratien anheimgefallen waren. Hier konnten sie auch an den Körperchen selbst degenerative Veränderungen wahrnehmen, indem die Zellen der Platten sich mehr oder weniger vergrössert und vacuolisirt darstellten und an exquisiten Stellen anstatt des früheren Körperchens nur entsprechende Gruppen lepröser Zellen sich vorfanden. Nach der Meinung von G. und F. HOGGAN nahmen an der Entwicklung dieser Veränderungen die leprösen Zellen

1) Die HOGGAN'sche Arbeit gehört zur vorparasitären Periode des Leprastudiums (1879). Ihr Aufsatz erschien aber erst 1882, also fast drei Jahre nach dem Erscheinen der NEISSER'schen Arbeit. In einer kurzen Bemerkung zu ihrem Aufsatze (S. 264) äussern sie, dass die neueren, die Aetiologie der Lepra betreffenden Untersuchungen nichts an den Schlussfolgerungen zu ändern vermögen, zu denen sie 1879 kamen; die Leprabacillen betrachten sie „comme produit et non comme cause de la maladie".

keinen Antheil; sie betrachten sie nur als Resultat der Degeneration der peripherischen Nerven.

Auf Grund der schönen und naturgetreuen Abbildungen, welche der Hoggan'schen Arbeit beigegeben sind, glaube ich indessen die Ansicht aussprechen zu dürfen, dass die nach Hoggan's Meinung harmlosen Vacuolen nichts anderes sind als mit Bacillen angefüllte Zellen der Platten oder freie Anhäufungen von Bacillen zwischen den atrophischen Platten mit den uns schon bekannten Räumen.

Auf Fig. 27 Pl. 6 bei Hoggan sehen wir, dass, obgleich derartige parasitäre Anhäufungen in der Höhle des Centralzapfens (cmp. 75) sich befinden, die Nervenfaser doch noch vorhanden ist; auf der Fig. 28 jedoch, wo dieselben um vieles bedeutenderen Anhäufungen die ganze erweiterte Centralhöhle anfüllen, ist von der Nervenfaser nicht die geringste Spur mehr zu erkennen.

Ich glaube demnach, dass die von G. und F. Hoggan als secundär aufgefassten Veränderungen der Pacini'schen Körperchen in Wirklichkeit auf der Anwesenheit von Leprabacillen und deren Producten in den Körperchen selbst beruhen [1]).

Von der Annahme einer primären Erkrankung der peripheren Nerven glaube ich schon deshalb absehen zu sollen, weil in einigen Fällen die zu den erkrankten Körperchen hinzutretenden Nervenzweige gar keine Veränderungen darboten. Viel ungezwungener dürfte es sein, letztere als die Folge unmittelbarer Fortpflanzung des leprösen Processes von der umgebenden Haut und dem Zellgewebe auf die Körperchen zu betrachten. Als Wege zu einer derartigen Verbreitung der Leprabacillen dienen wohl namentlich die Blutgefässe mit dem sie umgebenden Zellgewebe, welche von aussen durch die Körperplatten eindringen und sich dann mehr

1) G. und F. Hoggan selbst identificiren die Vacuolisation in den Pacini'schen Körperchen mit derjenigen, welche sie überhaupt in anderen Geweben lepröser Individuen nach Behandlung mit Osmiumsäure beobachtet haben, in den Scheiden der Nerven, den Blutgefässen, den Schweissdrüsen u. s. w. (p. 246). Ich habe mich nun bei der Untersuchung der Haut sowie der Nerven meines 2. Falles nach Behandlung mit Osmiumsäure ganz deutlich davon überzeugt, dass die Vacuolisation hier theils den leprösen Zellen mit Bacillen, theils den freien schwarzgefärbten Bacillenhaufen entsprach. — Ein Zweifel an der bacillären Natur der von Hoggan abgebildeten vacuolären Gebilde dürfte höchstens für diejenigen Präparate bestehen, welche nicht mit Osmiumäure behandelt wurden (Fig. 27, 28).

und mehr verzweigen. In früheren Stadien gelingt es unschwer, Ablagerungen von Bacillen verbunden mit Kernvermehrung den Gefässen entlang zu verfolgen. In den Zwischenplattenräumen und der Centralhöhle angelangt, rufen die Bacillen die Wucherung von Granulationselementen hervor, welche ihrerseits durch Druck das Verkümmern und die Vernichtung der Centralnervenfasern bedingen.

Ich denke, dass diese Erklärung auch den HOGGAN'schen Beschreibungen sich anpassen lässt, da ich ihre Krankheitsfälle (besonders d. 2.) vielmehr zu der secundären als zur primären Nervenform der Krankheit zu rechnen geneigt bin.

Wenn die Anhäufungen von leprösen Zellen schon innerhalb grösserer peripherischer Nervenstämme einen Druck auf dieselben mit nachfolgenden degenerativen Veränderungen hervorzubringen im Stande sind, so dürfen sie wohl desto eher eine Entartung der bedeutend feineren im Centralzapfen der PACINI'schen Körperchen verlaufenden Nervenzweige bewirken.

Meine Erklärungsweise der Veränderungen an den Körperchen der 2. Gruppe schliesst freilich die Möglichkeit einer Erkrankung derselben in Folge bloss einer Degeneration der peripherischen Nerven nicht aus. Dem Bilde einer solchen secundären Affection nähern sich die Veränderungen der 1. Gruppe, als deren wesentliches Merkmal das Schwinden der Centralfasern bei vollkommener Abwesenheit von Leprabacillen mitten im Körperchen selbst sich darbietet.

Endlich muss ich hier noch eine letzte Möglichkeit erwähnen, dass sich nämlich bei der Erkrankung der PACINI'schen Körperchen sowohl Nervendegeneration als auch bacilläre Invasion der Körperchen selbst gleichzeitig geltend machen können; über diesen Punkt gedenke ich mich später bei der Besprechung der Nervenlepra des Genaueren auszulassen.

Erklärung der Abbildungen.

Tafel XIV.

Mikroskop von Verick, System 3, Ocular 3.

Fig. 1. Querschnitt eines Pacini'schen Körpers aus der Haut des Mittelfingers des I. Falls. Safranin. *a* Mit Berlinerblau injicirte Blutgefässe. Kernvermehrung an den Endothelien der Lamellen und des Bindegewebes um die Blutgefässe.

Bei der Färbung der Schnitte auf Bacillen fanden sich kleine Mengen derselben hauptsächlich um die Blutgefässe herum.

Fig. 2. Pacini'scher Körper aus der Haut des Zeigefingers des II. Falles. Safranin. *c* Bedeutende Infiltration hauptsächlich zwischen den äusseren Lamellen. Die inneren Zwischenlamellen-Räume sind leer, die Centralnervenfaser fehlt gänzlich; die Centralhöhle ist mit Granulationselementen gefüllt.

Fig. 3. Querschnitt eines Pacini'schen Körpers aus der Haut des Zeigefingers des II. Falles. Fuchsin-Jodgrün. Dieselben Infiltrate wie in der vorigen Figur. *b* Ansammlungen von Bacillen. Grössere Ansammlung von Bacillen im inneren Kolben des Körpers. Die Centralhöhle ist bedeutend durch die Infiltration erweitert. Die Centralnervenfaser ist nicht zu sehen. Der lamellöse Bau des Körpers ist wie in der vorigen Figur bedeutend verwischt.

Fig. 4. Dasselbe Object bei stärkerer Vergrösserung (Hartnack Syst. 8, Ocul. 3).

d Endothelkerne der Lamellen. Die Bacillen liegen theils frei — zwischen den Lamellen, theils (*c.*) neben den Kernen (in den Zellen?) *e* Blutgefäss mit vermehrten Endothelkernen; im umgebenden Bindegewebe liegen Bacillen, theils zerstreut, theils in Gruppen.

Fig. 1.



Fig. 2.

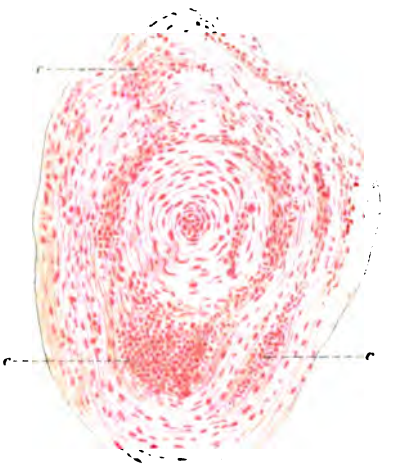

Fig. 3.

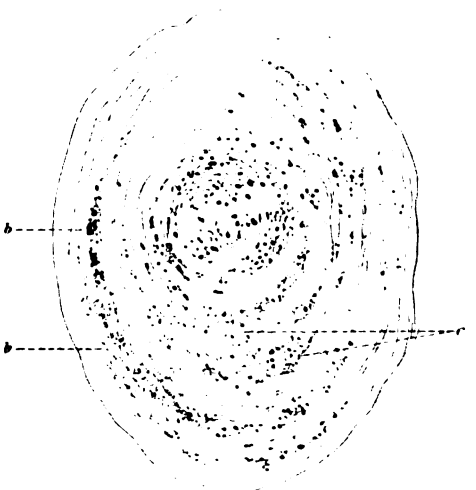

Fig. 4.

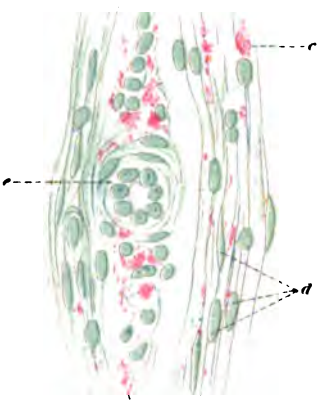

Sokalowitsch ad nat. pinx. Verlag von Gustav Fischer in Jena Lith. Anst. v. G. Müller, Jena

XVI.

Zur Frage der infantilen Osteomalacie.

Von

Dr. Adolf Hermann.

Hierzu Tafel XV.

Aus dem pathologischen Institut und dem Dr. HAUNER'schen Kinderspital zu München.

Die infantile Osteomalacie wurde von Dr. Rehn aus Frankfurt a. M. im Jahr 1877[1]) als neue Krankheitsform in die Pathologie des kindlichen Alters eingeführt; derselbe stützte seine Anschauungen theils auf eigene klinische Beobachtungen, theils auf den mikroskopischen Befund, welchen v. Recklinghausen an Knochen eines in einem Frankfurter Museum aufbewahrten Skeletes von einem im Jahre 1850 verstorbenen 13 Monate alten Kinde aufnahm. Der Veröffentlichung des ersten als infantile Osteomalacie bezeichneten Falls folgte (1882) die von fünf weiteren von Rehn beobachteten Fällen[2]), welche klinisch und anatomisch Aehnlichkeit mit dem ersten hatten. Rehn resp. v. Recklinghausen fanden bei den Autoren mit Ausnahme von Birch-Hirschfeld, der in seinem Lehrbuch der pathologischen Anatomie II. Th. 1882 sich entschieden für eine infantile Osteomalacie ausspricht, keine Zustimmung; so sprachen sich Ziegler, Kassowitz (1882) und Pommer (1883) auf Grund eingehender Untersuchungen bestimmt gegen die Existenz einer infantilen Osteomalacie aus. In den letzten Jahren wurde von Rehn kein Fall von infantiler Osteomalacie mehr veröffentlicht und die Mehrzahl der Autoren trat der Ansicht Kassowitz' bei, dass es sich in den Fällen von angeblicher infantiler Osteomalacie nur um eine hochgradige Rhachitis gehandelt habe.

In der Absicht, vielleicht einen Beitrag zu Gunsten der neuen Krankheitsform zu liefern, und nicht auf Bereicherung der Rhachitisliteratur bedacht, habe ich es unternommen, einen Fall, welcher

---

1) Rehn, Ein Fall von infantiler Osteomalacie. Jahrbuch für Kinderheilkunde, N. F., XII. B., 1878.

2) Rehn, Beiträge zur infantilen Osteomalacie. Jahrbuch f. Kinderheilkunde, N. F., XIX. B., 1882.

klinisch auffallende Aehnlichkeit mit dem von REHN zuerst geschilderten darbietet, in seinem klinischen und anatomischen Bild zu beschreiben.

Im April 1886 wurde ein Mädchen von 11 Monaten, welches eine ausserordentliche Biegsamkeit der Knochen zeigte und zugleich an Respirationsstörungen litt, in das damalige Dr. v. HAUNER'sche Kinderspital in München gebracht und daselbst aufgenommen, wo es dann bald an einer katarrhalischen Pneumonie starb. Aus der Krankengeschichte des Kindes, welche ich aus den Angaben der Eltern desselben und aus Mittheilungen des das Kind vorher behandelnden Arztes geschöpft habe, geht Folgendes hervor:

Krankengeschichte.

Kunigunde Kirchlechner wurde am 9. Mai 1885 als ausgetragenes kräftiges Kind des Bauern Kirchlechner aus Hagenrain bei Rott a. Inn geboren. Der Geburtsverlauf war normal. Das Kind wurde mit Muttermilch, ausserdem noch mit unverdünnter Kuhmilch und Mehlbrei und vom 15. Nov. an ausschliesslich mit beiden letzteren ernährt; bei dieser Nahrung gedieh dasselbe und hatte nur im August Diarrhöen, welche aber seinen Ernährungszustand nicht beeinträchtigten; der Appetit des Kindes war andauernd gut, sein Allgemeinbefinden liess nichts zu wünschen übrig. Das Kind war im Stande, seine Gliedmaassen frei zu bewegen und auszustrecken, Versuche zu stehen wurden jedoch bis zum Monat December von ihm nicht gemacht. Ende Dezember fiel es den Eltern auf, dass das Kind verdrieslich war und bei Berührung weinte, ausserdem Husten und starke Schweisse bekam. Diese Erscheinungen bestanden einige Tage, worauf dann der Zustand der Patientin wieder ein leidlicher wurde. Im Verlauf des Januar folgenden Jahres wurde das Kind trotz guten Appetits von Tag zu Tag elender; der Stuhl desselben war hart, zeitweise obstipirt, die Empfindlichkeit bei Berührung von neuem wieder sehr hochgradig, auch der Husten begann ziemlich stark aufzutreten. Der behandelnde Arzt gab Kalomel mit Opium, worauf das Kind weichen Stuhl bekam; beim Aussetzen der Pulver wurde der Stuhl wieder hart. Anfang Februar 1886 bemerkten die Eltern, dass der rechte Oberschenkel des Kindes in der Mitte etwas verdickt war und von dem Kind geschont wurde, während die übrigen Extremitäten keine Veränderung gezeigt haben sollen. Der Kräftezerfall des Kindes nahm mehr und mehr zu, und Mitte März war die Empfindlichkeit desselben so gross, dass es schon bei Annäherung und leisester Berührung heftig weinte. Mit Nachlass der grossen Empfindlichkeit begann die Patientin das rechte Bein stark gegen den Leib anzuziehen und Ende März zeigte der rechte Oberschenkel eine solche Beweglichkeit, dass die Eltern glaubten, es müsse ein Knochenbruch

an demselben vorliegen. Der in Folge dessen gerufene Arzt constatirte jedoch, dass diese Beweglichkeit nur auf einer abnormen Biegsamkeit und Weichheit des Knochens beruhte und dass das Kind demnach mit englischer Krankheit behaftet war. Anfang April erholte sich die Patientin etwas, das subjective Befinden besserte sich. Noch während der Krankheit sollen an verschiedenen Körperstellen des Kindes haselnuss- bis taubeneigrosse Geschwülste, von welchen einzelne aufbrachen und Eiter entleerten, aufgetreten sein. Mitte April 1886 wurde Patientin zum Zwecke weiterer Behandlung in das Dr. v. Hauner'sche Kinderspital gebracht und daselbst aufgenommen.

In Bezug auf die Familienverhältnisse ist noch hinzuzufügen, dass Vater und Mutter und die 3 Geschwister, worunter Zwillinge, gesund und kräftig sind, wovon ich mich theilweise persönlich überzeugen konnte. Eine ähnliche Erkrankung, wie bei dem jüngsten, wollen die Eltern bei den 3 älteren Kindern nicht bemerkt haben. [Leichte Fälle von Rhachitis sollen in der Gegend von Hagenrain ziemlich häufig, dagegen schwere sehr selten sein oder eigentlich gar nicht vorkommen. Mittheilung eines Arztes.] Die Wohnungs- und Nahrungsverhältnisse der Familie Kirchlechner sollen immer günstige gewesen sein.

Bei der Aufnahme des Kindes[1]) ergab sich folgender status praesens:

Patientin, für ihr Alter sehr schlecht entwickelt, zeigt einen in seinem Schädeltheil unverhältnissmässig stark entwickelten Kopf; die grosse Fontanelle, in geringer Ausdehnung offen, misst im schrägen Durchmesser 3,1 ctm, geht jedoch in die beiden Coronarnähte über, welche fast bis zum os temporale hin offen sind; ebenso setzt sich die grosse Fontanelle ein Stück weit in die Sagittalnaht nach hinten fort. Die kleine Fontanelle ist geschlossen, das os occipitis unter die oss. parietalia geschoben; im Verlauf der λ-Naht sind beiderseits mehrere weiche, auf Fingerdruck nachgebende Stellen vorhanden. Die Gesichtsbildung ist regelmässig, die Züge sind nicht eingefallen, die Gesichtsfarbe ist blass; die Nasenlöcher sind durch eingetrocknete blutige Borken verklebt, der Nasenrücken ist gut gewölbt. Zähne sind nicht vorhanden, auch nicht angedeutet. Im übrigen ist der Körper hochgradig abgemagert, die Hautfarbe schmutzig weiss mit blaurothen Flecken durchsetzt, das Fettpolster total geschwunden, die Haut namentlich an der Hinterfläche der Oberschenkel runzlig, in tiefe Falten gelegt. An mehreren Stellen des Körpers finden sich fluctuirende, von bläulich verfärbter Haut bedeckte Abscesse; der eine, fast wallnussgross, befindet sich am äussern Rand des linken Orbitalbogens, zwei andere an der Grenze des behaarten Kopfs und der linken Seite des Nackens; ferner links und rechts über dem Acromium je einer, ein weiterer in der rechten fossa supraspinata. Auf dem Kopfe ist die eingetrocknete Borke eines ähnlichen früher aufgebrochenen Abscesses sichtbar.

---

1) Vergl. Fig. 1.

Von den Schädelknochen sind die Stirn- und Schläfenbeine anscheinend von normaler Festigkeit, ebenso, soweit fühlbar, die Gesichtsknochen; dagegen sind die Ränder der grossen Fontanelle sowie die Seitenwandbeine, namentlich das Hinterhauptbein eindrückbar, letzteres stellenweise ganz abnorm weich.

Fig. 1. Abbildung des Kindes Kunigunde Kirchlechner (nach einer Photographie).

Die Form des Thorax ist ziemlich normal, der Thorax kurz und kegelförmig, die Hypochondrien sind beiderseits stark hervorgewölbt, die Rippen ragen unter der Haut deutlich hervor, ebenso die an den Rippenknorpelansätzen vorhandenen mässigen Verdickungen. Einknickungen der Rippen lassen sich nicht constatiren; bei der Inspiration ist geringes Einsinken an der Zwerchfellinsertion bemerkbar.

Die Schulterblätter, welche dem Thorax platt anliegen, sind von entsprechender Grösse, aber sehr dünn an ihren Rändern. Die Haut der oberen Extremitäten schmutzig weiss, zeigt namentlich am Oberarm zahlreiche hängende Falten, das Fettpolster der Arme ist vollständig geschwunden, so dass man unter der Haut die sehr atrophische Musculatur deutlich fühlt. Die Knochen der Arme, von normaler Länge, aber sehr dünn, lassen sich leicht biegen und fühlen sich weich an, besonders die beiderseitigen Unterarmknochen, welche zugleich eine leichte Krümmung mit Convexität nach aussen zeigen. Die Epi-

physen beider radii sind mässig aufgetrieben. Die Hände sind sehr blass und abgemagert, sonst aber gut ausgebildet.

Die Wirbelsäule zeigt in der Lendengegend eine leichte Kyphose.

Die Beckenknochen zeigen, soweit erkennbar, keine Veränderungen.

Die unteren Extremitäten, deren Haut ebenfalls in tiefe Falten gelegt ist, zeigen mangelndes Fettpolster, aber verhältnissmässig gut entwickelte Musculatur, ihre Knochen sind hochgradig verändert. Die Beine scheinen nämlich bedeutend verkürzt zu sein, da beide Oberschenkel in der Mitte ziemlich stark nach vorn und aussen gebogen sind und vom Kind stark gegen den Bauch gezogen werden, so dass sich beide Kniee unter einem spitzen Winkel vor dem Bauche unterhalb des Nabels berühren. Der rechte Oberschenkel zeigt an seiner Krümmungsstelle eine leichte Verdickung. Beide Unterschenkel haben in ihrer Mitte eine stumpfwinklige Knickung mit Scheitel nach vorn. Die Knochen der unteren Extremitäten sind ebenfalls ausserordentlich weich und biegsam, so dass es möglich ist, durch Zug an den Füssen die Beine gerade zu strecken; doch nehmen dieselben alsbald wieder ihre alte Form und Haltung an. Die Füsse, gut gebaut, haben leichte varus-Stellung. Eine Vorstellung von der grossen Biegsamkeit der Knochen der unteren Extremitäten bekommt man durch folgenden angestellten Versuch (vgl. Fig. 1): durch eine Drehung des Beines um seine Längsaxe kann die Fusssohle nach oben gekehrt werden, wobei die Ferse nach vorn, die Zehen nach hinten gerichtet sind. Ferner können die Beine spiralförmig gewunden und mit Leichtigkeit auf den Rücken des Kindes gelegt werden. Diese Versuche waren möglich, ohne dem Kinde besondere Schmerzen zu verursachen.

Die weitere Untersuchung constatirte in den Lungen die Erscheinungen einer Bronchitis; normale Verhältnisse an Herz und Leber, Vergrösserung der Milz und starken Meteorismus, mit Obstipation.

Während des Aufenthaltes des Kindes im Spital zeigten sich vorübergehend leichtes Fieber, Vermehrung der Schweissecretion, wobei der Schweiss einen eigenthümlich säuerlichen Geruch verbreitete, ferner geringer Eiweissgehalt des Urins, ausserdem microscopisch in demselben vereinzelte granulirte Cylinder. Eine Zuckerprobe gab ein negatives Resultat.

Im Blute sind die weissen Blutkörperchen um wenige vermehrt, die rothen sind nicht verändert.

Aus den Abscessen entleert sich beim Eröffnen grünlich-gelblicher, dickflüssiger Eiter, in welchem sich bei der microscopischen Untersuchung zahlreiche Diplokokkenhaufen finden.

Weitere Untersuchungen, besonders der faeces und des Urins auf anorganische Bestandtheile, konnten wegen des bald eintretenden Todes des Kindes nicht mehr gemacht werden. Die bei der Aufnahme bestehende Bronchitis wurde heftiger, und am 29. April nach 12tägiger Behandlung starb das Kind unter den Erscheinungen einer catarrhalischen Pneumonie.

Die Leiche kam am 30. April 1886 zur Section im patholo-

gischen Institut. Herr Prof. Bollinger stellte mir gütigst den Sectionsbericht[1]) zur Verfügung, welcher folgendermaassen lautet:

Sectionsbefund:

Stark abgemagertes Kind, mit einer Körperhöhe von 60 ctm und Gewicht von 4 1/2 Kilo; die Bauchdecken sind stark vorgetrieben, bläulich gefärbt. Am Kopf misst die offene grosse Fontanelle im schrägen Durchmesser 2 ctm, die Nähte sind noch offen, das Hinterhauptsbein ist ungemein weich und dem Fingerdruck nachgebend; in der Haut über dem Hinterhauptsbeine befindet sich ein etwa 4 mm im Durchmesser haltendes Geschwür, das in eine Abscesshöhle führt; 3 ctm über dem linken Ohr ein zehnpfennigstückgrosses, mit grünem Eiter gefülltes Geschwür von sehr üblem Geruch. Die Ränder des Geschwürs sind schwarz pigmentirt. Am linken äussern Augenwinkel gegen die Stirn ebenfalls ein 6 mm grosses Geschwür, dessen Ränder eingetrocknet sind. Ueber der Schulter findet sich ein wälschnussgrosser fluctuirender Sack unter der Haut, der beim Einschneiden schleimigen, gelblich-grünlichen Eiter entleert; der Grund des Sacks hängt nicht mit dem Knochen zusammen, sondern liegt im Bindegewebe; ein ähnlicher Abscess an der rechten Schulter und ein grösserer über der rechten scapula. Zähne fehlen vollständig, sind auch nicht angedeutet.

Die beiden humeri sind ziemlich stark nach hinten und aussen gekrümmt, die Knochen sind ungemein biegsam, ebenso die Unterarmknochen, an einzelnen Stellen vielleicht mit leichten Infractionen.

Der Uebergang der knöchernen Rippe auf den knorpligen Theil ist geschwellt und tritt auch unter der Haut deutlich als kleiner Höcker hervor.

Die beiden Femurknochen sind stark verdickt, die Epiphysen aufgetrieben, der Knochen ungemein weich und biegsam, scheint an einzelnen Stellen Infractionen zu besitzen. Das Gleiche gilt von den Unterschenkeln, doch ist hier die Biegsamkeit noch stärker.

Fettpolster an Brust- und Bauchdecken, ebenso am Netz vollständig geschwunden, die Musculatur äusserst atrophisch und blass, Leber vollkommen hinter dem Rippenbogen versteckt.

Die beiden Lungen, zusammen 120 gr schwer, collabiren beim Herausnehmen, die linke Lunge zeigt zahlreiche frische, kleine Blutpunkte an der Unterseite, ihre Consistenz ist im Allgemeinen weich, Farbe weisslich-roth; nur der untere Theil des Unterlappens ist livid gefärbt und fühlt sich prall an. Der Oberlappen ohne Induration zeigt leicht erweiterte Alveolen am vordern Rand. Unterlappen im obern Theil wie der Oberlappen, etwas saftreicher, untere Hälfte gleichmässig infiltrirt, von braunrother Farbe, blutleer, ohne deutliche Granulationen, Pleura ohne Fibrinbelag.

Die vorderen Partien des oberen, mittleren und unteren Lappens der rechten Lunge sind von heller Farbe, weich, Fingereindrücke

1) Sectionsjournal des Patholog. Instituts, Nr. 196, 1886.

bleiben bestehen, die Alveolen sind deutlich erweitert. Die hinteren Partieen des oberen und unteren Lappens livid, von fester Consistenz, Pleura mit frischen Blutpunkten durchsetzt. Die infiltrirten Partieen zeigen etwas gefleckte, braunrothe Färbung mit einzelnen helleren, mehr gelbbraunen Partieen, sie sind vollkommen luftleer und zeigen undeutliche Granulation. Auf Druck entleert sich eine graue, eiterähnliche, dickflüssige Masse.

Herz ohne alles Fett über dem rechten Ventrikel; Klappen gehörig, foramen ovale geschlossen; das Gewicht desselben beträgt 29 gr.

Milz mindestens um das Doppelte vergrössert, Kapsel gespannt, Pulpa dunkel, sehr derb, blutreich, 46 gr schwer.

Leber von mittlerer Grösse und einem Gewicht von 285 gr, mit scharfem unteren Rand, Farbe etwas livid, auf der Schnittfläche ziemlich viel Blut; acinöse Zeichnung deutlich, Consistenz ziemlich fest; in der Gallenblase hellgelbliche Galle.

Darmschlingen stark mit Luft aufgetrieben, Mesenterialdrüsen ziemlich geschwellt, von blasser Farbe, Darmwandung dünn, durchscheinend. Solitärfollikel in leichtem Grade geschwellt, ebenso die Peyer'schen Plaques kurz oberhalb der Ileocöcalklappe, von blass-röthlichem Aussehen.

Magen ungemein klein, vom Pylorus bis Fundus 9 ctm, Querumfang leicht gedehnt 9 ctm, auf der Schleimhaut gegen den Pylorus hin kleine Blutpunkte. Harnblase gefüllt mit weisslich trübem Urin.

Rechte Niere sehr gross, Rindensubstanz blass, von weisslichgelblicher Farbe, Marksubstanz leicht injicirt, Rindensubstanz ziemlich breit, Kapsel leicht abziehbar; Oberfläche glatt, zeigt einige (10—12) stecknadelkopfgrosse Blutpunkte.

Linke Niere hat dasselbe Aussehen wie die rechte, Oberfläche ist frei von Blutpunkten. Gewicht beider Nieren zusammen 90 gr.

Die hinteren Theile der Seitenwandbeine und des Hinterhauptbeins fühlen sich beim Sägen papierdünn an, sind auch papierdünn.

Das Schädeldach hat kaum eine Andeutung einer äusseren compacten Substanz, besteht fast nur aus Diploë, ist dabei biegsam wie Pappdeckel.

In der Schädelbasis befindet sich ziemlich viel Flüssigkeit.

Die Seitenventrikel des Gehirns sind leicht erweitert, mit seröser Flüssigkeit gefüllt, der Balken hochgradig erweicht, das Gehirn von sehr weicher Consistenz und mit sehr geringer Zahl von Blutpunkten auf dem Durchschnitt versehen; das Gewicht desselben beträgt 785 gr.

Nach dem Präpariren der Extremitätenknochen zeigen sich an verschiedenen Stellen Infractionen, an welchen der Knochen etwas stärker geschwellt erscheint. An mehreren Stellen finden sich Blutpunkte an der Oberfläche des Knochens. Die zwischen den Infractionen liegenden Stellen sind auf Fingerdruck leicht comprimirbar und in geringem Grad biegsam. Die Beckenknochen sind gleichfalls biegsam und etwas comprimirbar.

Anatomische Diagnose:

Hochgradige Rhachitis mit Infractionen und Verkrümmung verschiedener Knochen.
Milztumor.
Nierenschwellung.
Multiple Abscesse in der Haut.
Pneumonie im linken Unter- und im rechten Ober- und Unterlappen.
Anämie und Oedem des Gehirns.
Allgemeine Anämie.
Die mikroskopische Untersuchung der Niere ergab eine zellige Infiltration der Glomeruli und Bowman'schen Kapseln, das Bild einer Glomerulonephritis; die der Milz neben Blutreichthum eine Zunahme des Bindegewebes in mässigem Grad.

Ehe ich nun in der Schilderung meines Falles fortfahre, möchte ich die Krankengeschichte und den Sectionsbefund des eingangs erwähnten Rehn'schen Falles anführen. Dieselben finden sich in „Virchow's specieller Pathologie und Therapie I. Band 2. Hälfte, Stiebel — Rhachitis", und lauten:

Kind, 13 Monate alt, am 9. October 1850 ins Kinderhospital zu Frankfurt a. M. aufgenommen. Milzanschwellung, rhachitischer Bauch, Verdauungsbeschwerden, sehr frequenter Puls. Profuse, eigenthümliche Schweisse, starkes, weisses, pulvriges Sediment im Harn (phosphorsaurer Kalk); ein paarmal ziemlich viel Eiweiss in demselben. Im November bemerkte man das Gestrecktsein der unteren Gliedmaassen, die Empfindlichkeit im Berühren und Annähern. Anfangs Februar Krümmung zuerst am Vorderarm und Deformität am Thorax, gegen Ende des Monats Krümmung und Biegsamkeit der Arme und Beine, den 2. März Tod.

Leichenöffnung: Milz ums Dreifache vergrössert, Leber braunroth, blutreich, Magenschleimhaut gerunzelt, etwas injicirt, Lungen blass, atrophisch, einen 4 Groschen grossen Blutinfarct enthaltend. Die Knochen hochgradig erweicht, von hollundermarkartiger Consistenz, lassen sich mit Leichtigkeit biegen resp. eindrücken und ebenso leicht schneiden.

So weit gehen die Angaben über den Rehn'schen Fall in Stiebel's Rhachitisarbeit.

Vergleicht man nun beide Fälle, den Rehn'schen und den meinigen, mit einander, so zeigt sich bei beiden nicht allein in Be-

ziehung auf das Auftreten, Verlauf und Dauer der Krankheit, sondern auch in ihrem klinischen und anatomischen Verhalten eine fast vollständige Uebereinstimmung. Bei beiden Kindern finden sich Milzanschwellung, rhachitischer Bauch (Meteorismus), profuse Schweisse, grosse Empfindlichkeit gegen Berührung und Annäherung, hochgradige Erweichung und Biegsamkeit der Knochen, Krümmungen an Armen und Beinen. In STIEBEL's Beschreibung fehlen Angaben darüber, ob an den Rippenknorpelansätzen und an den Epiphysen der Extremitätenknochen Anschwellungen vorhanden waren. Dagegen giebt REHN [1]) in der Detailbeschreibung des Skelets an, dass Anschwellungen an betreffenden Stellen nur in geringem Grad vorhanden sind, dass sie also, ähnlich wie bei meinem Falle, nicht fehlen. Ueber das Geschlecht des Kindes, Verhalten der Zähne und der grossen Fontanelle finden sich weder bei STIEBEL noch bei REHN Anhaltspunkte zum Vergleich.

Die nächste Aufgabe musste nun die sein, zu ermitteln, ob die aus den bisherigen Schilderungen sich ergebende Aehnlichkeit beider Fälle auch bei der feineren Untersuchung derselben zu constatiren sei; zu diesem Zweck wurden die Knochen des Falls Kirchlechner, wie es bei dem REHN'schen Fall geschah, histologisch und chemisch von mir untersucht. Bevor ich aber mit der Schilderung meiner Untersuchungsresultate beginne, möge noch Einiges über die an dem lebenden Kind vorgenommenen Messungen kurz erwähnt werden.

Die Körperlänge des Kindes betrug bei möglichst ausgestreckten Beinen 59,4 ctm bei einem Gewicht von 5050 gr, Zahlen, welche bedeutend unter dem für das erste Lebensalter berechneten Durchschnitt liegen, denn die Länge eines einjährigen Kindes soll 69,8 ctm bei einem Gewicht von 8750—8950 gr normalerweise erreichen. Die einzelnen Abschnitte der Extremitäten zeigten unter sich, abgesehen von den Krümmungen, normale Proportionen; dagegen stellte sich das Verhältniss zwischen Kopf- und Brustumfang als ein ganz abnormes dar. Der Kopfumfang des Kindes betrug 42,6 ctm, der Brustumfang 36,3 ctm, woraus sich eine Differenz von 6,3 ctm zu Ungunsten des Brustumfangs ergiebt. Dieselbe übersteigt noch das Mittelmaass, welches REHN [2]) bei seinen Unter-

1) Jahrbuch für Kinderheilkunde XII. Bd. N. F.

2) REHN, Rhachitis. GERHARDT's Handbuch der Kinderkrankheiten III.

suchungen von etwa 44 ein- und zweijährigen rhachitischen Kindern gefunden hat, und welches 5,6 cm zu Ungunsten des Thorax betrug. Nach Liharžik sollen im ersten und zweiten Lebensjahr der Kopf- und Brustumfang gleich gross sein oder nach Angaben Anderer nur wenig differiren, in der Weise, dass der Kopfumfang 34 cm, der Brustumfang 32 cm im Durchschnitt messen; erst vom zweiten bis dritten Lebensjahr an beginnt der Brustumfang grösser als der Kopfumfang zu werden. Die genaue Messung der grossen Fontanelle ergab:

im sagittalen	Durchmesser	2,8	cm
„ coronaren	„	3,0	„
„ r. schrägen	„	2,5	„
„ l. schrägen	„	2,3	„

Untersuchung der Knochen.

Die an den von Haut und Fleisch befreiten Knochen beobachteten makroskopischen Veränderungen waren folgende:

An den Knochenknorpelverbindungen (Epiphysen) der Extremitäten zeigt sich die für Rhachitis characteristische Anschwellung mässig stark entwickelt. Die Extremitätenknochen sind biegsam wie Kautschuk und können zwischen den Fingern zusammengedrückt werden. Die nähere Untersuchung der oberen Extremitäten lässt keine Knickung oder Infraction erkennen, während beide Oberschenkel in der Mitte der Diaphyse eine starke winklige Knickung zeigen. Ein Längsdurchschnitt des r. Oberschenkels (femur), der sich mit einem Scalpell mit grosser Leichtigkeit anfertigen liess, zeigt an der Stelle der winkligen Knickung als Ursache derselben anscheinend eine Infraction, welche durch Callusmasse, die sich besonders an der concaven Seite der Knickung entwickelt hatte, geheilt ist. An der Infractionsstelle ist die Markhöhle excentrisch gelagert und bedeutend verkleinert. Die Callusmasse ist sehr weich und lässt sich ganz leicht mit dem Messer schneiden. In der unteren Epiphyse des r. Oberschenkels zeigt ein Längsdurchschnitt einen rundlichen, 9 mm im Durchmesser betragenden Knochenkern, der beim Durchschneiden dem Messer einen ganz geringen Widerstand bietet. Ein Querschnitt durch die Diaphyse des einen Radius zeigt die Markhöhle excentrisch gelegen und die Umrisse des Durchschnitts in der Weise verändert, dass an der concaven Seite der vorhandenen leichten Krümmung des

Radius eine stärkere Knochenneubildung (2,8 mm breit) stattgefunden hatte als an den übrigen Stellen der Knochenperipherie, deren Breite etwa 1,5 mm beträgt. Der Markhöhle zunächst liegt eine etwa 0,5 mm. breite, ringförmige Zone, welche schon makroskopisch Knochenbälkchen erkennen lässt und dem Messer etwas Widerstand bietet, während die nach aussen von dieser Zone gelegenen Partieen des Knochenquerschnitts ein homogenes Aussehen zeigen und sehr weich sind.

Ein Längsdurchschnitt durch die Knochenknorpelverbindung einer Rippe zeigt ausser einer Auftreibung des Knorpels mässigen Grades eine makroskopisch erkennbare, etwa 0,5 ctm in der Längsrichtung des Knochens messende Knorpelwucherungszone, welche dasselbe Verhalten darbietet, wie das von VIRCHOW in seinem Rhachitiswerk geschilderte: „von der einen Seite erstrecken sich die bläulichen Knorpelstreifen herunter, von der andern die weisslichen osteoiden und röthlichen Markstreifen herauf, die sich gegenseitig durchsetzen und zackig in einander übergreifen." Der knöcherne Theil der Rippe bietet beim Durchschneiden einen mässigen Widerstand und beim Darüberstreichen mit dem Messer Crepitation dar.

Das 0,3 mm dünne Os parietale knirscht beim Durchschneiden deutlich und ist von verhältnissmässig fester Consistenz, aber biegsam. Eine Unterscheidung der äusseren und inneren Tafel von der Diploë ist makroskopisch unmöglich.

Mehrere in kurzer Entfernung nach einander angelegte vollkommene Querschnitte vom oberen Ende der einen Tibia lassen bei der makroskopischen Untersuchung Folgendes erkennen.

Die Gelenkfläche zeigt normale Gestalt und blassen Knorpelüberzug, ein Querschnitt etwa 4 mm unterhalb derselben angelegt zeigt, umschlossen von dem hyalinen, blassen, manchmal leicht bläulichen Knorpel, der seitlich je 0,8 cm, in der Queraxe 0,5 cm dick ist, einen 1,3 cm im frontalen und 0,9 cm im sagittalen Durchmesser haltenden Knochenkern, der aus einem Gefüge von kleinen Bälkchen besteht, zwischen denen rothe gelatinöse Massen, die unter die Schnittfläche eingesunken sind, eingelagert sind. Die Länge des Knochenkerns beträgt in der Längsaxe c. 7 mm und zeigt auf einem weiter unten geführten Schnitt dieselbe Beschaffenheit. Der umgebende Knorpel erscheint in der Nähe des Knochenkerns von einzelnen rothen Linien (Gefässen) durchzogen, Kalkeinlagerungen sind in dem Knochenkern nicht zu fühlen. Auf derselben Schnittfläche zeigt sich am linken innern Umfang, dem Periost angelagert, eine

1,5 cm lange Strecke verkalkten Gewebes, das keine deutliche Structur erkennen lässt und nur von zahlreichen Blutpunkten durchsetzt ist. Die darüber gleitende Nadel lässt deutlich Crepitation fühlen; weiter nach unten verschmilzt diese Partie, indem sie sich nach der Mitte ausdehnt, mit dem Knochenkern in seinem unteren Ende; der Knorpel wird auf die äussere und vordere Fläche zurückgedrängt, nimmt etwa in der Mitte leicht rosige Färbung an und ist von zahlreichen Gefässen durchsetzt. Ein weiterer Schnitt ungefähr 1,7 cm unterhalb der Gelenkfläche zeigt dann den hyalinen Knorpel auf einen kleinen Theil der vorderen und inneren Peripherie des Knochens beschränkt, seine Längsausdehnung beträgt 1,3 cm, seine Breitenausdehnung 0,3 cm; der Rest des Querschnitts bietet eine gleichmässig fein gestrichelte Schnittfläche (wahrscheinlich spongiöse Substanz) dar, die crepitirt und nur an dem unteren hinteren Contour ein unregelmässiges Aussehen und einzelne Blutpunkte zeigt. Auf einem 4 mm weiter unten angelegten Querschnitt hat die spongiöse Substanz fast die ganze Fläche eingenommen, dieselbe hat jedoch ihr gleichmässiges Aussehen verloren und erscheint an vielen Stellen wie angenagt; der knorplige Antheil ist fast ganz geschwunden. Auf demselben Schnitt sind namentlich an der hinteren inneren Peripherie zahlreiche Stellen unter die Schnittfläche eingesunken und mit gelatinöser, markähnlicher Substanz ausgekleidet. Der folgende Schnitt, 4 cm unterhalb dem vorigen angelegt, von geringerem Umfang, zeigt dasselbe Verhalten, nur etwas weiter vorgeschritten, indem ein schmaler Streifen an der inneren und vorderen Peripherie des Knochens etwas zahlreichere Markräume und eine vielleicht 3 mm dicke homogene, blassrothe Schicht (osteoides Gewebe?) zeigt. Auf dem nächsten, einige mm weiter unten gelegenen Querschnitt findet ein sehr rascher Uebergang zur Markbildung statt; die der Markhöhle zunächst gelegenen Knochenpartieen lassen deutliche Crepitation wahrnehmen, die peripheren Partieen dagegen bestehen aus weicher, homogen aussehender Substanz; aus der Markhöhle quillt auf Druck rothes gallertartiges Mark hervor. Die Entfernung von der Gelenkfläche vom Beginn der Markhöhlenbildung beträgt 2,7 cm. Die folgenden zwei letzten Schnitte zeigen den Anfang der Markhöhle.

Gibt schon die makroskopische Untersuchung manchen Aufschluss über die Beschaffenheit der Knochen, so ist dies natürlich in viel höherem Grad bei der mikroskopischen Untersuchung der Fall. Um nun nicht nur in die histologischen Veränderungen, son-

dern auch in die Ausbreitung und Intensität des Processes in den einzelnen Skelettheilen einen Einblick zu bekommen, wurden folgende verschiedene Knochen microscopisch untersucht: os parietale, radius, phalanx manus, femur, costa, vertebra. Die von den angeführten Knochen zur Untersuchung benutzten Stücke wurden, um eine Entkalkung womöglich zu vermeiden, in MÜLLER'scher Flüssigkeit gehärtet, dann in gewöhnlicher Weise in Paraffin eingebettet und mit dem Mikrotom geschnitten. Zur Färbung der Schnitte verwendete ich neutrales Carmin, Methylenblau und zur Doppelfärbung neutrales Carmin und Hämatoxylin; die Färbungen mit Methylenblau erwiesen sich jedoch nicht als brauchbar. Die besten Färbungen gab das neutrale Carmin, welches deshalb beinahe ausschliesslich verwendet wurde[1]).

Beschreibung der mikroskopischen Befunde.

1. Durchschnitt des Scheitelbeins.

Der 0,3—0,4 mm breite Durchschnitt des Scheitelbeins lässt die characteristische Scheidung der Knochenlagen in eine äussere und innere compacte Tafel und eine Diploe nicht mehr erkennen; compacte Knochensubstanz fehlt in ihm überhaupt vollständig und nur eine grobläckige Diploe ist vorhanden. Die sehr verdünnten Knochenbälkchen sind zum grössten Theil kalkhaltig und zeigen nur an ihrer Peripherie einen schmalen Saum kalkfreien Knochengewebes, welches sich in dem ohne vorausgegangene künstliche Entkalkung gewonnenen Carminpräparate durch seine lebhaft rothe Färbung von dem ungefärbten weisslich-grauen, kalkhaltigen Knochengewebe sehr deutlich abhebt. Diese kalkfreien Knochenpartieen bilden die Auskleidung der HAVERS'schen Kanäle und der Markräume, so dass an keiner Stelle des Präparats kalkhaltiger Knochen direct an letztere grenzt. Einige HAVERS'sche Kanäle sind vollständig mit kalkfreiem (osteoidem) Gewebe ausgefüllt. Zwischen dem kalkhaltigen und kalkfreien Knochengewebe zeigen sich scharfe Grenzlinien, welche theils eine lacunäre, theils eine sanft geschwungene, wellige, theils eine körnig-krümlige Beschaffenheit haben. Die kalkhaltigen Partien haben eine grobgeflechtige Structur, mit zahlreichen, plumpen, anastomosirenden Knochenkörperchen durchsetzt, während die kalkfreien Partien grösstentheils ein homogenes Aussehen haben und mit kleinen spärlichen Knochenkörperchen versehen sind. Durch die scharfen Grenzlinien sind die beiderseitigen Texturen streng von einander geschieden. In den zahlreich vorhandenen Markräumen

1) Wie bekannt, wird das kalkfreie osteoide Knochengewebe durch Carmin intensiv roth gefärbt, während das kalkhaltige Knochengewebe unempfindlich gegen dasselbe bleibt und seine natürliche Farbe beibehält.

finden sich runde Markzellen in geringer Zahl, und zwar vereinzelt oder in kleinen Haufen zwischen einer glashellen, durch Carmin nicht gefärbten Grundsubstanz eingelagert.

2. a) Längsschnitt durch die Ossificationsgrenze des unteren Diaphysenendes des Radius.

In dem unteren Diaphysenende des Radius interessirt uns bei Betrachtung des Längsschnitts zunächst das Verhalten des Knorpels. Der hyaline (allseitig wachsende — Kassowitz, kleinzellige) Knorpel zeigt bei sonst normalem Verhalten mehrere grössere und kleinere, meist rundliche Markräume, welche in ihrem Innern zwischen einem Geflecht von mit spärlichen Markzellen durchsetzten Bindegewebsfasern je 3—4 und noch mehr auf dem Durchschnitt getroffene leere Blutgefässe enthalten. An einer Stelle des Präparats finden sich 3 solcher Markräume in kurzen Abständen über einander gelagert. Ein mehr länglich-ovaler Markraum sendet an seinem einen Ende ziemlich dicht gedrängte, rothgefärbte Fasern in das ihn umgebende Knorpelgewebe aus. Auf der Grenze zwischen dem hyalinen (allseitig wachsenden) Knorpel und der Knorpelwucherungszone (einseitig wachsenden Knorpel — Kassowitz) finden sich ebenfalls Markräume, doch von umfangreicherer Gestalt, welche in die Knorpelwucherungszone hineinwachsen. Die Grenze zwischen dem hyalinen Knorpel und der Knorpelwucherungszone ist durch eine ziemlich gerade, durch die eben geschilderten Markräume theilweise unterbrochene Linie markirt, während diejenige gegen die Verkalkungsgrenze hin sehr unregelmässig und verschoben ist, indem ca. 6 mm lange Fortsätze von Knorpelgewebe von der einen Seite, und solche osteoiden Gewebes von der andern Seite sich zwischen einander hinein erstrecken. Die osteoiden Fortsätze reichen namentlich in den dem Perichondrium anliegenden peripheren Partien beinahe bis zum hyalinen Knorpel, die Knorpelfortsätze bis zur Markhöhlenbildung der Diaphyse. In dem der Beschreibung dienenden Präparate finden sich je 2—3 solcher Fortsätze; am Ende der Knorpelfortsätze, welche nach abwärts spitz zulaufen, erscheinen runde, ziemlich ausgedehnte Nester von Knorpel zwischen osteoidem Gewebe. Die Höhe der Knorpelwucherungszone beträgt 5—6 mm; die Zahl der Knorpelzellen dieser Zone ist ziemlich vermehrt, während ihre Grundsubstanz stellenweise bedeutend reducirt ist, so dass grössere Gruppen von Zellen eine solche vollständig entbehren. Die Knorpelzellensäulen weisen eine grosse Unregelmässigkeit in Anordnung und Richtung auf, die peripher gelegenen Säulen divergiren gegen das Perichondrium hin und lösen sich in demselben auf; der bei der normalen Knochenbildung der Ossificationsgrenze zunächst gelegene grosszellige Knorpel fehlt in dem Präparate vollständig. Die Markraumbildung in der Knorpelwucherungszone ist abnorm gesteigert und unregelmässig, auch die in den Markräumen sich befindlichen Blutgefässe sind vermehrt. Soweit Knorpelgewebe, d. h. die Knorpelwucherungszone reicht, ist keine Spur von beginnender oder stattgehabter Verkalkung sichtbar; erst mit dem Aufhören der Knorpel-

wucherungszone zeigen einzelne osteoide Bälkchen ihrer jeweiligen Form entsprechende, meist gezackte, scharf abgegrenzte Nester kalkhaltiger Knochensubstanz, in welcher schwach angedeutete lamellöse Zeichnung und plumpe Knochenkörperchen sichtbar sind, während das kalkfreie Knochengewebe keine Lamellen und nur spärliche Knochenkörperchen erkennen lässt.

Die zahlreichen zwischen den Knochenbälkchen eingelagerten Markräume sind geradezu ausgefüllt von Strängen mächtiger kreuz und quer durch einander verlaufender roth gefärbter Fasern, welche für die spärlich vorhandenen Blutgefässe wenig Raum lassen und das Markgewebe beinahe vollständig verdecken. Diese Fasern gehen theils vom Periost und den an dasselbe angrenzenden Knochenbälkchen, theils auch von den mehr gegen die Markhöhle hin gelegenen Knochenbälkchen aus und zwar in der Weise, dass sie wie Spiesse von den Bälkchen aus in die Markräume hineinragen. Aehnliche Bildungen, welche auch in den andern Präparaten, aber in geringerem Grade vorhanden sind, erwähnt Pommer in seiner Arbeit über Rhachitis und Osteomalacie (S. 314—315) und deutet dieselben als Sharpey'sche Fasern.

2. b) Vollständiger Querschnitt durch die Diaphyse des Radius [1]).

Betrachtet man den Querschnitt der Radiusdiaphyse bei schwacher Vergrösserung, so fällt zunächst die ungleichmässige Breite des die Markhöhle umgebenden Knochenrings auf, welcher nach der Messung mit dem Glasmikrometer zwischen 0,5—2,5 mm an Breite differirte und die Markhöhle dadurch, dass der Querschnitt auf der einen Seite sehr schmal, auf der andern sehr dick ist, in Form eines Siegelrings umgibt. Ursache dieser abnormen Gestaltung ist die in wechselnder Stärke vorhandene Bildung osteoider Auflagerungsbalkenwerke, welche aus mehreren einander concentrisch überlagernden Arkadenreihen (Wechsel nach Virchow) radiär verlaufender, dünner Knochenbälkchen gebildet sind. Diese Arkadenreihen, deren man bis zu 3 in dem Präparate zählen kann (vgl. Fig. 2), sind theils durch zarte, dünne Knochenbälkchen mit einander verbunden, theils durch eine Kluft von Markgewebe von einander getrennt. Die Verbindung der periostalen Auflagerungen mit den endochondral gebildeten Knochenbälkchen besorgen einige wenige schräg verlaufende Bälkchen, welche jedoch auf grosse Strecken fehlen, so dass sich das Auflagerungsgebälk ausser allem Zusammenhang mit der endochondralen Knochenrinde zu befinden scheint. Anders verhält sich die Verbindung der peripherstен Theile der Auflagerungen mit der osteogenen Schicht des Periosts. Dieselbe wird durch ziemlich zahlreiche von der peripherstен Arkadenreihe ausgehende, dünne Fortsätze osteoiden Gewebes (0,05 mm breit, 0,2 mm lang im Durchschnitt), die in der osteogenen Schicht des Periosts fussen, vermittelt. Betrachtet man das Auflagerungsgebälk genauer, so zeigt sich dasselbe vollständig kalkfrei. Die den endochondralen zunächst anliegenden periostalen Bälkchen sind die breitesten und grössten und enthalten

1) Vergl. Fig. 2.

in ihrer stark roth gefärbten Textur zahlreiche Knochenkörperchen von verschiedener Grösse und Gestalt, während eine lamellöse Zeichnung mehr oder weniger gut sichtbar ist. Je mehr peripher die Bälkchen gelegen sind, um so mehr nehmen sie an Breite und Grösse ab, ebenso ändert sich ihre Textur.

Die peripherten Bälkchen und besonders die von diesen ausgehenden oben erwähnten Fortsätze zeigen ein lockeres, aus grossen plumpen Zellenhöhlen zusammengesetztes Gewebe, wodurch dieselben ein netzförmiges Aussehen erhalten. Im Gegensatz zu dem Auflagerungsgebälk zeigt die die Markhöhle umgebende endochondrale Knochenrinde zum grössten Theil kalkhaltige, breite, concentrisch zu der Markhöhle verlaufende Knochenbälkchen, welche nur an ihrem Rand mit einem schmalen Saum kalkfreien osteoiden Gewebes belegt sind; ausserdem ragen von den kalkhaltigen Knochenbälkchen aus dünne, schräg gerichtete, kurze osteoide Fortsätze in die Markhöhle hinein. Das kalkfreie Gewebe der inneren Knochenrinde zeigt dasselbe Verhalten wie das des Auflagerungsgebälks; die kalkhaltigen Partieen sind theilweise aus in einander geschalteten Fragmenten von Lamellensystemen, welche durch buchtige Kittlinien von einander getrennt sind, zusammengesetzt und enthalten zahlreiche Knochenkörperchen. Die kalkfreien Partieen sind von den kalkhaltigen durch scharfe, zum Theil buchtige Linien abgegrenzt, so dass an keiner Stelle ein Uebergang des einen Gewebes in das andere zu bemerken ist (vgl. Taf. XV). Das Periost zeigt an den Stellen mit hohen Auflagerungen eine Vermehrung der zelligen Elemente, von denen zahlreiche in Form grosser Zellhöhlen (Osteoblasten) den Bälkchen anliegen; an den Stellen mit Auflagerungen von geringer Höhe zeigt dasselbe ein dem normalen sich näherndes Verhalten. Im ganzen Gebiet des Knochendurchschnitts sind die Markräume bedeutend vermehrt und vergrössert, sie enthalten zahlreiche leere Blutgefässe zwischen dem Markgewebe; in der centralen Markhöhle findet sich sehr blutreiches Mark.

3. Längsschnitt durch die vollständige II. Phalanx des 4. Fingers der rechten Hand.

In dem Längsschnitt durch den Phalangealknochen bietet das Köpfchen desselben keine, die Basis dagegen geringe Veränderungen bezüglich der intracartilaginösen Ossification dar. Die Höhe der Knorpelwucherungsschicht letzterer beträgt 1 mm; dieselbe ist beiderseits etwas gegen das Perichondrium hin ausgebaucht, zeigt regelmässige Knorpelsäulenanordnung, jedoch mit starker Vermehrung der Knorpelzellen und geringer Entwicklung der Grundsubstanz. Die Grenze der Knorpelwucherungsschicht gegen den hyalinen Knorpel hin ist durch eine von 3—4 Markräumen unterbrochene Linie gebildet, welche gegen die Diaphyse leicht convex ist, da die seitlichen, zunächst dem Perichondrium gelegenen Knochenbälkchen etwas höher in die Knorpelwucherungsschicht hinaufreichen als die mehr central gelegenen. Auch die Wucherungsvorgänge im Gebiet der Diaphyse sind ganz gering,

denn die die Markhöhle umgebende Knochenrinde ist an ihrer dünnsten, etwa in der Mitte der Diaphyse gelegenen Partie auf der einen Seite nur 0,3 mm, auf der anderen 1.2 mm breit, während die Breite der Markhöhle 1,2 mm beträgt. Die die Diaphyse bildenden Knochenbälkchen sind mit Ausnahme einzelner, welche einen kalkhaltigen Kern einschliessen, kalkfrei und zeigen dieselbe Structur, wie die früher erwähnten osteoiden Knochenbälkchen. Die ausserordentlich zahlreich vorhandenen Markräume überwiegen weitaus die Knochensubstanz, ein Zeichen, dass eine hochgradige Resorption derselben stattgefunden hatte. Das Mark besteht aus runden, granulirten Zellen, welche stellenweise durch ein dichtes Netz von Fasern, die theilweise wie im vorigen Präparat von den Knochenbälkchen ausstrahlen, verdrängt sind, und ist sehr reichlich vascularisirt. Die centrale Markhöhle enthält ziemlich stark bluthaltiges Mark, welches einen central gelegenen, im Schnitt sich als leer darstellenden Hohlraum umschliesst.

In den dem Radius entsprechenden Schnitten des Femur zeigen sich bei der Untersuchung ähnliche Verhältnisse wie bei jenem, so dass nur die starke Entwicklung der Knorpelwucherungszone (6 mm hoch) im Längsschnitt, und im Querschnitt eine ausgebreitetere Verkalkung, welche sich auch auf das Auflagerungsgebälk erstreckt, und zahlreiche den Knochenbälkchen theils anliegende theils in dieselben hineinragende Zellhöhlen mit Zellen (Osteoblasten), erwähnenswerth sind.

Interessanter ist dagegen:

4. Längsschnitt durch die gekrümmte und verdickte Stelle des rechten Femur.

Bei der Schilderung des makroskopischen Bildes der gekrümmten und verdickten Femur-Stelle lag der Gedanke am nächsten, dieselbe für eine Infraction zu halten; die mikroskopische Untersuchung zeigt jedoch deutlich, dass man es mit einem durch Knorpelgewebe geheilten Bruch zu thun hat. Der Längsschnitt, welcher mehr peripher durch die Knochenrinde und zwar von vorn nach hinten, also in der Richtung von der convexen zur concaven Seite der Krümmung angelegt ist, zeigt nämlich folgendes Verhalten:

Die beiden Fracturenden des Knochens liegen 6—8 mm von einander entfernt mit einer dislocatio ad axin. Das obere Fracturende lässt in der Umgebung der Markhöhle einige wenige kalkhaltige Knochenbälkchen, welche jedoch mit einem Saum kalkfreien Gewebes eingefasst sind, erkennen. Diesen centralen Bälkchen sitzen nun in ziemlicher Ausdehnung beiderseits vollständig kalkfreie, dünne, periostale Bälkchen auf, welche, anfangs parallel mit den innern Bälkchen verlaufend, nicht wie diese plötzlich abbrechen, sondern in leichtem Bogen gegen einander verlaufend einen gegen das untere Fracturende gerichteten convexen Stumpf bilden. Letzteres hat keinen so scharf markirten Abschluss, sondern zeigt nur zwei bis drei in der Längsrichtung des Knochens liegende, theilweise gekrümmte, kalkhaltige Knochenbälkchen, welche mit zahlreichen Zacken und Buchten versehen sind

dagegen zahlreiche in hyalinen Knorpel eingestreute, dünne und kurze, kalkfreie Bälkchen, die theils homogen erscheinen, theils Knorpelzellen in ihrem Innern enthalten. Der ganze zwischen den beiden Fracturenden liegende Raum ist mit hyalinem und faserigem Knorpel ausgefüllt, in welchem neben zahlreichen Blutgefässen sich kleine spärliche Fragmente osteoiden Gewebes befinden. Der Knorpelcallus ist besonders zwischen den Schenkeln des Krümmungswinkels stark entwickelt und bedingt dadurch die Verdickung der Fracturstelle. Gegen die convexe Seite der Fracturstelle hin nimmt der hyaline Knorpel den Character von Faserknorpel an, indem dichte parallel unter einander verlaufende Faserbündel, welche Knorpelzellen zwischen sich haben, gegen beide Fracturenden hin sich erstrecken und theils als osteoide Bälkchen endigen, theils in den Markräumen der Knochenstümpfe sich verlieren. Die zellige sowohl wie die Faser-Schicht des Periosts sind im Bereich der Fracturstelle in ziemlich starker Wucherung begriffen.

Der in der unteren Epiphyse desselben Knochens befindliche Knochenkern zeigt zwischen erweiterten Blutgefässen und zahlreichen Markräumen eine locker gebaute, aus dünnen, kalkfreien Knochenbälkchen zusammengesetzte Textur.

5. Längsschnitt durch die Knochenknorpelgrenze des I. Lendenwirbelkörpers.

Der hyaline Knorpel zeigt in dem Längsschnitt des Lendenwirbelkörpers keine Veränderungen, dagegen bietet die Knorpelwucherungszone solche in ziemlich auffälliger Weise dar. Die Grenzlinie zwischen dem hyalinen Knorpel und der Wucherungszone hat keinen geraden, sondern einen wellenförmigen, unregelmässigen Verlauf. Die Knorpelwucherungszone variirt zwischen einer Höhe von 0,5—1 mm und zeigt bedeutende Unregelmässigkeiten in Anordnung und Verlauf ihrer Knorpelzellensäulen; auch hier zeigt die Knorpelgrundsubstanz nicht die der Masse der Knorpelzellen entsprechende Mächtigkeit. An einer Stelle des Präparats findet sich in der Knorpelwucherungszone ein grösserer Markraum, welcher die halbe Höhe derselben einnimmt und unmittelbar an den hyalinen Knorpel grenzt. Die Verkalkungsgrenze des Knorpels ist sehr unregelmässig; die an die Knorpelwucherungszone sich anschliessenden Knochenbälkchen zeigen nur in ihrem Centrum zum Theil kleine Reste kalkhaltigen Knochengewebes, der weitaus grösste Theil derselben besteht aus kalkfreier Knochensubstanz. Die kalkfreien Partien lassen keine lamellöse Zeichnung und nur spärliche Knochenkörperchen erkennen; die kalkhaltigen Reste haben grobgeflechtige Structur mit plumpen Knochenkörperchen. Die Markräume sind bedeutend vermehrt und vergrössert und enthalten zahlreiche runde Markzellen, Bindegewebsfasern und eine mässige Zahl von Blutgefässen. Das im Präparat sichtbare Periost hat eine grobfaserige Beschaffenheit.

6. Längsschnitt durch die Knorpelgrenze einer Rippe.

Wie bei dem letzten Präparate, so zeigt auch in dem Längsschnitt durch die Knochenknorpelgrenze der Rippe der hyaline Knorpel keine Veränderung; um so grösser aber ist dieselbe in der Knorpelwucherungszone. Letztere hat eine Höhe von 7 mm und gegen den hyalinen Knorpel hin eine ziemlich gerade Grenzlinie. Ausser der bedeutenden Höhe der Zone fällt an derselben in erster Linie der vollständige Mangel einer in der Längsrichtung des Knochens gerade verlaufenden, regelmässig gebildeten Knorpelsäulenzone auf. An Stelle der Säulen sieht man regellos neben einander gelagerte Knorpelzellengruppen, deren Grundsubstanz theils sehr spärlich vorhanden ist, theils ein grobfaseriges Maschenwerk zwischen einzelnen Zellengruppen bildet, während die Zahl der Knorpelzellen durchweg bedeutend vermehrt ist. Es finden sich nämlich Gruppen von 30—50 dicht neben und über einander gelagerten Knorpelzellen in ziemlicher Zahl beisammen und theils nur wenig Grundsubstanz dazwischen liegend, theils Stränge derselben. Die ganze Knorpelwucherungsschicht ist seitlich gegen das Perichondrium hin stark ausgebaucht, so dass die peripheren dem Perichondrium anliegenden Knorpelpartieen, welche theilweise eine schwache Andeutung von Säulenanordnung zeigen, in Folge ihrer durch die Ausbauchung entstehenden Divergenz die Verkalkungsgrenze nicht erreichen, sondern schon hoch oben im Perichondrium sich auflösen. Zu diesen Veränderungen in der Knorpelwucherungszone gesellt sich noch das Vorhandensein von Markräumen in vermehrter Anzahl und Grösse; dieselben bilden, je nachdem sie in den Schnitt gefallen, theils längliche, theils rundliche Höhlen mit einzelnen in das Knorpelgewebe hineinragenden, flügelartigen Fortsätzen; im Innern der Markräume finden sich Blutgefässe, Markzellen und Bindegewebsfasern. Die Verkalkungsgrenze zeigt eine grosse Unregelmässigkeit, indem die Verkalkung in den seitlichen, zunächst dem Perichondrium gelegenen Theilen beinahe bis an die oberste Grenze der Knorpelwucherungszone reicht, in den centralen Partien dagegen bedeutend zurückbleibt. Der Kalkgehalt der der Verkalkungsgrenze zunächst gelegenen Knochenbälkchen ist äusserst gering, nur im Centrum derselben finden sich kalkhaltige, zackige und mit Buchten versehene Knochenreste von ganz geringer Ausdehnung, welche, ebenso wie die kalkfreien Partien der Knochenbälkchen, den schon früher beschriebenen Bau zeigen. Das ganze Knochengewebe hat in ziemlicher Ausdehnung vollständig spongiösen Character in Folge starker Vermehrung und Vergrösserung der Blutgefässe und Markräume.

Im Anschluss an die Schilderung der mikroskopischen Befunde, welche hiermit abschliesst, und vor ihrer Beurtheilung mögen zunächst ein Bericht über die Resultate der von mir an verschiedenen Knochen des Kindes angestellten chemischen Untersuchung und eine Reihe zum Vergleich dienender Knochenanalysen einiger Autoren die Fortsetzung bilden.

Zur chemischen Untersuchung wurden Stücke vom Os parietale, von der Diaphyse und Spongiosa der tibia, von der Diaphyse des Femur und einer Rippe verwendet, wobei der Gang der Untersuchung folgender war:

Zunächst wurde den fein zerkleinerten Knochenstückchen jedes einzelnen Knochens durch Trocknen derselben bei 110° im Trockenschrank, und zwar so lange, bis dieselben keine Gewichtsabnahme mehr zeigten, der Wassergehalt entzogen und zugleich aus der Gewichtsdifferenz zwischen der ungetrockneten und getrockneten Substanz bestimmt; hierauf wurde eine Quantität der vollständig getrockneten Knochenstückchen abgewogen und in einer Platinschale eingeäschert, endlich der durch die Einäscherung entstandene Gewichtsverlust derselben durch die Wage ermittelt. Ausserdem wurden noch an einem Knochen der Fettgehalt und die Zusammensetzung der Asche der verschiedenen Knochen zur Ergänzung der Analysen bestimmt.

Analysen:

Name der Knochen	%-Gehalt des Wassers	%-Gehalt der organ. Bstdthl.	%-Gehalt der anorgan. Bstdthl.	%-Gehalt an CaO	%-Gehalt an MgO	%-Gehalt an P_2O_5	%-Gehalts des Fetts
os parietale	—	50,917	49,083	59,4	0,353	39,34	—
diaphysis tibiae	61,0	73,99	26,0	51,3	0,34	40,79	—
spongiosa tibiae	76,4	87,315	12,685	41,5	0,34	58,2	—
diaphysis femoris	—	81,80	18,2	46,41	0,34	48,73	5,25
costa VI.	54,53	66,03	33,96	51,62	0,191	38,278	—

Die Resultate, welche meine Untersuchungen ergaben, weichen mit einer Ausnahme nicht bedeutend von den Resultaten, welche die verschiedenen Autoren durch Analysen rhachitischer Knochen bekommen haben, ab, was aus Folgendem ersichtlich sein wird.

Eine grosse Reihe Untersuchungen rhachitischer Knochen verdanken wir Friedleben, welcher dieselben in seiner Arbeit[1]): „Bei-

1) Jahrbuch für Kinderheilkunde III. Jahrg. II. Heft 3. Band 1860.

träge zur Kenntniss der physikalischen und chemischen Constitution wachsender und rhachitischer Knochen der ersten Kindheit" niedergelegt hat. Zum Vergleiche mit den meinigen mögen einige Analysen aus der Arbeit FRIEDLEBEN's und von anderen Autoren aufgeführt werden, und zwar solche, welche von Kindern am Ende des ersten und Anfang des zweiten Lebensjahres stammen und womöglich die den von mir analysirten entsprechenden Knochenstücke betreffen. Ich schicke den FRIEDLEBEN'schen Analysen einige von verschiedenen Autoren, darunter auch diejenige BÖTTCHER's[1]) über den schon von STIEBEL beschriebenen und von REHN als infantile Osteomalacie bezeichneten Fall voraus:

BÖTTCHER fand bei dem 13 Monate alten Kind

in femur	79,11	organischer Substanz,
	20,89	anorganischer „
„ tibia	75,30	organischer „
	24,70	anorganischer „
„ radius	80,00	organischer „
	20,00	anorganischer „
„ costa	74,35	organischer „
	25,65	anorganischer „

MARCHAND[2]) fand

im femur	81,32	organischer Substanz,
	18,68	anorganischer „
„ radius	78,76	organischer „
	21,24	anorganischer. „

SCHLOSSBERGER

im os parietale	48,121	organischer Substanz,
	51,879	anorganischer „

RAGSKY[3])

im humerus	81,12	organischer Substanz,
	18,88	anorganischer „

DAVY

in der tibia	74,00	organischer Substanz,
	26,00	anorganischer „

---

1) VIRCHOW, Handbuch der speciellen Pathologie und Therapie Band I 2. Hälfte pag. 538.

2) ERDMANN und MARCHAND, Journal f. prakt. Chemie Bd. 27, 2 pag. 83.

3) ROKITANSKY, Pathol. Anatomie 1. Aufl. II. Thl. pag. 201.

Friedleben's Analysen rhachitischer Knochen:

a) Schädelknochen.

Alter	Name des Knochens	% anorg.	% org.	% Fett
10 Mon.	os parietale	54,404	45,596	—
1 J. 1 M.	os parietale	47,763	52,237	0,580

b) Röhrenknochen.

$11^1/_2$ M.	diaph. humeri	29,029	70,903	8,228
1 J. 2 M.	diaph. tibiae	54,641	45,359	—
„	p. spong. tibiae	45,701	54,299	—

c. Rippen.

$11^1/_2$ M.	costa VII.	23,938	76,062	1,991
1 J. 1 M.	costa VII.	26,470	73,530	1,939
1 J. 2 M.	costa VI.	40,830	59,170	1,573

Derselbe Autor berechnete für gesunde normale Knochen ein- bis zweijähriger Kinder

59,397 anorganische Substanz,
40,603 organische „

Frerichs und Bibra für normale Knochen:

63,0 anorganische Substanz,
37,0 organische „

Der Wassergehalt beträgt nach Friedleben in der normalen Diaphyse der Tibia bei einem 6monatlichen Kinde 21,323 % und in der Spongiosa der Tibia 64,037 %. Dieselben Theile hatten bei einem 8monatlichen rhachitischen Kinde einen Wassergehalt von 44,790 % und 76,912 %.

Friedleben bezeichnet als generellen chemischen Character rhachitischer Knochen: Geringe Menge der Erdsalze, am geringsten auf der Höhe des Krankheitsprocesses, dem Normalen näher in den noch restirenden alten Knochentafeln, weit unter ihm in den neugebildeten (osteoiden) Knochentheilen; in diesen eine erhöhte Quantität Kohlensäure; in allen wenig Differenz im Fettgehalt mit Ausnahme der langen Röhrenknochen, deren erhöhte Fettmenge zumeist durch das weiche Knochenmark in den spongiösen Theilen und dem erweiterten Markcanal bedingt ist und von hier aus durch die restirende alte Knochenröhre der Diaphyse durchdringt. Das specifische Gewicht steht im Allgemeinen unter dem Normalen, um so mehr, je intensiver der Krankheitsprocess. Die organische Grundlage der Knochen hat keine wesentliche Veränderung erlitten, wohl aber sind die nicht ossificirten Knorpel wasserreicher geworden.

Was nun die von mir untersuchten Knochen betrifft, so zeigen dieselben nach den Resultaten, die ich erhalten, einen dem soeben angeführten ähnlichen Character. In dem einen Knochen ergab sich eine dem Normalen sich nähernde, in den andern eine weit unter demselben liegende Menge von anorganischen Bestandtheilen, ein Beweis, dass die Intensität des Krankheitsprocesses in einem und demselben Skelet eine verschiedene ist. Aus sämmtlichen Analysen geht hervor, dass die Schädelknochen die grösste, wenig unter dem Normalen liegende Menge an anorganischer Substanz aufweisen, und zwar zeigt sich in dieser Beziehung eine merkwürdige Uebereinstimmung sämmtlicher Resultate, indem dieselben nur zwischen 47 und 57 % schwanken und demnach ein Mittel von 51,6 % ergeben, welchem das von mir gefundene Resultat von 49,083 % am nächsten liegt. In den übrigen Knochen differirt die Menge an anorganischer Substanz ziemlich bedeutend, doch ist dieselbe in allen viel geringer als in den Schädelknochen. Diejenigen Analysen, welche unter sich und mit der meinigen am meisten oder fast ganz übereinstimmen, sind die von Böttcher, Marchand und Davy; Friedleben fand durchschnittlich grössere Mengen anorganischer Substanz als jene, was wohl damit zusammenhängt, dass er keine so hochgradig erkrankten Knochen zur Untersuchung bekam.

Nach dieser Excursion in das Gebiet der Chemie komme ich auf meine mikroskopischen Untersuchungsresultate zurück, um auf Grund derselben den Vergleich meines Falles mit dem Rehn'schen Fall fortzusetzen und dann auf die Frage der infantilen Osteomalacie einzugehen. — Zwei von v. Recklinghausen angefertigte Glycerinpräparate, überschrieben „Querschnitt des os femoris, Osteomalacie, periostale Neubildung" und „os femoris, periostale Neubildung und Osteomalacie des alten Knochens" und von Knochen des von Rehn beschriebenen 13 Monate alten Kindes stammend, welche Herr Dr. Rehn zur Vergleichung mit den meinigen Herrn Dr. Escherich zu übersenden die Güte hatte, lassen, da sie ungefärbt sind, die für unsere Frage entscheidenden Punkte nicht erkennen. Wir müssen uns somit an den Wortlaut des von v. Recklinghausen aufgenommenen mikroskopischen Befundes halten, der folgender ist:

„Der Knochen zeigt ausser den gewöhnlichen rhachitischen Veränderungen sehr mässigen Grades an den Knorpelscheiben als Auffälligstes eine Osteomalacie, wie ich sie in dieser Stärke bei einem rhachitischen Kinde noch nicht gesehen habe. In den Knochenbälkchen sind nur noch an sehr wenigen Stellen ganz geringe Reste

von kalkhaltiger tela ossea mit deutlichen Knochenkörperzeichnungen; die Knochenbälkchen bestehen vielmehr zum allergrössten Theil aus entkalkter Knochensubstanz u. s. w. Da die Osteomalacie so sehr in den Vordergrund tritt gegenüber den rhachitischen Veränderungen, scheint es mir angezeigt, diesen Fall als infantile Osteomalacie von der Rhachitis zu trennen."

Nach v. RECKLINGHAUSEN zeigt also der Fall REHN's nicht ausschliesslich eine Osteomalacie, sondern zugleich mit dieser die gewöhnlichen rhachitischen Veränderungen, aber mässigen Grades. Es ist deshalb angezeigt, zunächst auf die specifisch rhachitischen Veränderungen meines Falls einzugehen, um zu sehen, wie sich dieselben zu denjenigen des REHN'schen Falls verhalten.

Aus den von mir untersuchten Längsschnitten durch die Knochenknorpelgrenze der Rippen und Röhrenknochen geht hervor, dass, während der hyaline (allseitig wachsende) Knorpel normale Beschaffenheit mit geringer Zunahme der Knorpelmarkcanäle zeigt, die Knorpelwucherungszone (der einseitig wachsende Knorpel) durchweg die der Rhachitis eigenthümlichen Veränderungen in mehr oder minder hohem Grade aufweist. Von diesen ist besonders characteristisch für die Rhachitis die Vergrösserung der Knorpelwucherungszone in der Längsaxe des Knochens, welche in meinen Präparaten in verschiedenem Grade vorhanden ist.

Nach dem Vorgang KASSOWITZ' habe ich an einigen Präparaten die Knorpelwucherungszone in der Richtung der Längsaxe des Knochens mittelst des Glasmikrometers unter dem Mikroskope gemessen und dabei folgende Resultate erhalten:

radius	5	Millimeter
phalanx	1	„ „
femur	6	„ „
costa	7	„ „
vertebra	0,5	„ „

Die von KASSOWITZ vorgenommenen Messungen der „Zone des einseitig wachsenden Knorpels" der vorderen Enden normaler Rippen betrugen:

bei einem 6monatl. Foetus	2,4	Millimeter,
beim Neugeborenen	1,6	„ „
bei einem 1jährigen Kind	0,6	„ „
bei einem 3jährigen Kind	0,4	„ „

die Messungen desselben Autors an den vorderen Enden rhachitischer Rippen dagegen:

bei	einem	2	monatl.	Kind	7,0 Millimeter
„	„	3	„	„	8,0 „
„	„	18	„	„	7,0 „
„	„	2	jährigen	„	3,5 „
„	„	2	„	„	5,0 „
„	„	$2^1/_2$	„	„	2,2 „

Den letzteren Messungen von KASSOWITZ entsprechen die meinigen (costa) ziemlich genau, beide zeigen ganz erhebliche Unterschiede in der Höhe der Zonen gegenüber den an normalen Knochen angestellten. Für ein einjähriges normales Kind fand KASSOWITZ 0,6 mm, für ein 18monatliches rhachitisches 7 mm; setzt man an Stelle des letzteren das von mir untersuchte einjährige Kind mit ebenfalls 7 mm, so ergibt sich bei beiden einjährigen Kindern eine Differenz von 6,4 mm in Beziehung auf die Höhe der Knorpelwucherungszone der Rippen.

Von dem ersten von REHN als infantile Osteomalacie veröffentlichten Fall liegen derartige Messungen nicht vor; dagegen wurden von dem zweiten Fall, welchen REHN selbst beobachtete, eine Tibia und ein Radius durch v. RECKLINGHAUSEN auf ihre Veränderungen der Knorpelwucherungszone untersucht und an ihnen trotz der geringen Verdickung ihrer Knorpelenden eine Höhe der Knorpelwucherungszone von 4—6 mm constatirt; also dieselben Resultate, welche ich am Radius (5 mm) und am Femur (6 mm) meines Falles gefunden habe. Es ist nur zu bedauern, dass von dem Falle, der uns vor allen anderen interessirt, nichts über die Höhe obiger Zonen angegeben ist, doch wird man nicht fehlgehen, wenn man auch für diesen ähnliche Resultate annimmt.

Was nun die weiteren Befunde betrifft, welche v. RECKLINGHAUSEN an den Knochen des REHN'schen Falls constatirte, so wären in zweiter Linie die Verkalkungsverhältnisse zu erwähnen. v. RECKLINGHAUSEN fand in den Knochenbälkchen nur noch an sehr wenigen Stellen ganz geringe Reste von kalkhaltiger Tela ossea. Aehnliche, ja sogar noch hochgradigere Veränderungen zeigen die von mir untersuchten Knochen. Die periostaten Auflagerungen am Radius und Femur, welche eine Höhe von 0,2—1,3 mm (REHN's tibia 2 mm, radius 1,8 mm) haben, enthalten keine oder nur geringe Spuren kalkhaltiger Knochensubstanz, und nur die endostalen Knochenbälkchen, die aber den geringsten Antheil am Knochenquerschnitt

haben, zeigen einen kalkhaltigen, von kalkfreiem Knochengewebe umsäumten Kern. Der Längsschnitt durch die Phalange weist nur einzelne kalkhaltige Knochenbälkchen auf und besteht zum grössten Theil aus kalkfreien Knochenbälkchen.

Kurz, in allen von mir untersuchten Knochen mit Ausnahme des Os parietale überwiegt die kalkfreie Knochensubstanz weitaus die kalkhaltige, ein Ergebniss, welches auch durch die chemischen Untersuchungen vollständig bestätigt ist und bei der abnormen Weichheit und Biegsamkeit der Knochen nicht anders zu erwarten war.

Die Aehnlichkeit zwischen meinem und dem Rehn'schen Fall, welche in Beziehung auf die bisher betrachteten Punkte unzweifelhaft feststeht, wird durch eine Bemerkung im Befunde von v. Recklinghausen, welche mir das punctum saliens für die Annahme einer infantilen Osteomalacie von Seiten v. Recklinghausen's zu sein scheint, in Frage gestellt. v. Recklinghausen sagt nämlich am Schluss seines Befundes: „die Knochenbälkchen bestehen zum allergrössten Theil aus entkalkter Knochensubstanz" und constatirt damit das Vorhandensein eines Processes, der von den meisten Autoren bis jetzt als characteristisch für Osteomalacie bezeichnet wird, nämlich eine Entkalkung der Knochen.

Da in dem Befunde v. Recklinghausen's über die ihm von Rehn übersandten und als osteomalacisch bezeichneten Knochen die Angaben über die histologischen Einzelheiten derselben zu knapp sind und deshalb keine genaue Vorstellung von den bei der Osteomalacie stattfindenden Knochenveränderungen geben können, ein Umstand, der für die Frage der infantilen Osteomalacie wesentlich und entscheidend ist, so dürfte es nicht unzweckmässig sein, eine Schilderung des osteomalacischen Knochenprocesses nach Ziegler[1]), die in der Hauptsache mit der Birch-Hirschfeld's übereinstimmt, den weiteren Untersuchungen vorauszuschicken: „Die Auflösung der Kalksalze beginnt stets an der Peripherie der Knochenbalken und schreitet von da successive nach der tieferen Schicht vor. Der Grenzcontour des noch kalkhaltigen Theils verläuft bald der Oberfläche des Knochenbalkens parallel, bald ist er unregelmässig gestaltet und zeigt den Howship'schen Lacunen ähnliche Vertiefungen. Zuweilen tritt zwischen den unentkalkten und den völlig entkalkten Theilen eine Zone auf, in welcher ähnlich, wie bei beginnender

1) Ziegler, Patholog. Anatomie, II. Th. 15. Abschn. 1885.

Kalkablagerung, kleinere und grössere Kalkkrümel sichtbar werden. Die Grundsubstanz des entkalkten Knochens erscheint bald homogen, bald fein — oder grobfaserig. Nicht selten ist auch noch die lamellöse Schichtung deutlich zu erkennen und setzt sich continuirlich in die Schichtung des unentkalkten Theils fort. Ein Theil der Knochenkörperchen ist noch deutlich erhalten, andere sind verschwunden oder bilden nur kleine ovale Lücken ohne erkennbare Ausläufer."

Soviel nun aus meinen Präparaten zu erkennen ist, ist bei ihnen die Annahme einer Entkalkung der Knochenbälkchen, wie sie nach Ziegler u. A. der Osteomalacie zu Grunde liegt, nicht zulässig, und zwar aus verschiedenen Gründen. Zunächst zeigen die kalkfreien Knochenbälkchen sowohl in ihrer Bauart wie in ihrer Lage, dass sie nicht aus entkalkten, sondern neu gebildeten, unverkalkt gebliebenen Knochengeweben bestehen. Denn während die kalkhaltigen Partieen überwiegend Lamellenbildung zeigen, findet man bei den kalkfreien Partien meist eine homogene Grundsubstanz mit eingestreuten Knochenkörperchen. Wo nur immer in den kalkfreien Randzonen kalkhaltiger Knochenbälkchen Lamellen sichtbar sind, sind letztere parallel mit den angrenzenden Markräumen verlaufend und zeigen nirgends einen continuirlichen Uebergang in die Lamellen der kalkhaltigen Partieen.

Die Lamellensysteme sowohl wie die Anlagerungen kalkfreien Knochengewebes überhaupt sind durch lacunäre Kittlinien von der verkalkten Knochensubstanz abgegrenzt, was für Neubildung unverkalkt bleibenden Knochengewebes spricht und nicht für eine Entkalkung kalkhaltigen Knochengewebes. Die in einigen Präparaten enorm vermehrten Sharpey'schen Fasern und Osteoblasten, sowohl in der Nähe der Markhöhle als auch gegen die Peripherie der Knochen hin, weisen auf Appositionsvorgänge hin, die sowohl den endochondralen, wie den periostalen Knochen betreffen und in Anbildung kalkfreien Knochengewebes bestehen. Ferner ist zu Gunsten der Anschauung, dass die kalkfreien Partien neugebildet sind, das Verhalten vollständiger Querschnitte rhachitischer Diaphysen anzuführen, worauf Steudener (Zeitschrift für Chirurgie IV. Bd. 3. Heft S. 91) aufmerksam gemacht hat. Die von mir angefertigten Radius- und Femur-Querschnitte zeigen nämlich, dass die Kalksalze den jüngst gebildeten peripherischen Theilen des Knochens vollständig fehlen, weiter nach der Markhöhle zu, d. h. in den etwas älteren Theilen des Knochens, nur sparsam oder auch gar nicht vorhanden

sind, endlich in der Umgebung der Markhöhle, also in den ältesten Theilen sich am reichlichsten finden. Auch in den Knochenstücken, wo periostale Auflagerungen gering sind oder ganz fehlen, und die Resorptionsvorgänge gesteigert sind (phalanx, os parietale), geben die vorhandenen Veränderungen keinen Anlass zur Annahme einer Entkalkung wie bei Osteomalacie.

In Anbetracht der von mir erhobenen mikroskopischen Befunde, welche den Anschauungen ZIEGLER's u. A. über die Osteomalacie zuwiderlaufen, muss mein Fall, der ausser den Störungen im Knochenbau die gewöhnlichen rhachitischen Störungen aufweist, der Rhachitis zugezählt werden, und nach ZIEGLER, den ich hier als Vertreter der Entkalkungstheorie speciell anführe, dürften auch die Fälle REHN's (bes. der dem meinigen ähnliche) von vermeintlicher infantiler Osteomalacie Fälle von schwerer Rhachitis gewesen sein. ZIEGLER sagt nämlich: „REHN's Angaben enthalten nichts, was das Vorkommen von Osteomalacie als selbstständige Erkrankung beweisen würde. Was REHN und v. RECKLINGHAUSEN beschrieben, kommt bei jeder hochgradigen Rhachitis vor."

Im Gegensatz zu ZIEGLER scheint BIRCH-HIRSCHFELD an der Existenz einer infantilen Osteomalacie nicht zu zweifeln, denn er sagt in seinem Lehrbuch der patholog. Anatomie (2. Th. S. 10), dass der Osteomalacie zugehörige Knochenerkrankungen auch bei Kindern vorkommen, und führt als Beispiel den Fall von REHN an. Wie ZIEGLER jedoch, so hält auch BIRCH-HIRSCHFELD die beiden Processe Rhachitis und Osteomalacie streng auseinander, während neuerdings COHNHEIM [1]), dann KASSOWITZ [2]) und zuletzt POMMER [3]) die Ansicht ausgesprochen haben, dass Rhachitis und Osteomalacie histologisch gleichartige Processe seien und nur klinisch (KASSOWITZ) sich von einander unterscheiden. Das Vorkommen einer infantilen Osteomalacie geben diese 3 Autoren, ebenso wie ZIEGLER nicht zu.

Aus diesen verschiedenen Urtheilen der Autoren geht hervor, dass nicht allein die Frage der infantilen Osteomalacie noch nicht endgültig entschieden, sondern dass sogar die fast noch allgemein

1) COHNHEIM, Pathologie der anorg. Gewebsbsdthl. Allgemeine Pathologie, I. Bd.

2) KASSOWITZ, Die normale Ossification und Erkrankungen des Knochensystems bei Rhachitis und hereditärer Syphilis, 2. Th. Rhachitis. Wien 1882.

3) POMMER, Rhachitis und Osteomalacie, Graz 1885.

als unbestrittene Thatsache geltende Verschiedenheit des rhachitischen und osteomalacischen Processes in Zweifel gezogen wird. Es wäre deshalb zu wünschen, dass weitere Untersuchungen bald eine alle Theile befriedigende Lösung der obigen Fragen bringen möchten.

So viel steht fest, dass der von mir geschilderte Fall Kirchlechner nach allen den Erscheinungen, die er klinisch und anatomisch darbot, zur Rhachitis zu zählen ist; die grosse Aehnlichkeit des meinigen mit dem Rehn'schen Fall drängt zu der Annahme, dass letzterer und demgemäss auch die andern von Rehn geschilderten Fälle nicht als infantile Osteomalacie anzusehen, sondern der Rhachitis zuzuzählen sind.

Erklärung der Tafel XV.

Theil aus einem Querschnitt durch die Diaphyse des l. radius.

a Markhöhlengrenze,
b Periost,
c endochondraler Knochen,
d periostaler Knochen,
e kalkhaltiges Knochengewebe,
f kalkfreies Knochengewebe,
g Markraum.
h Stelle, an welcher ein Stück Knochen ausgebrochen ist.

Unentkalkt geschnitten; mit Karmin gefärbt. 30fache Vergrösserung.

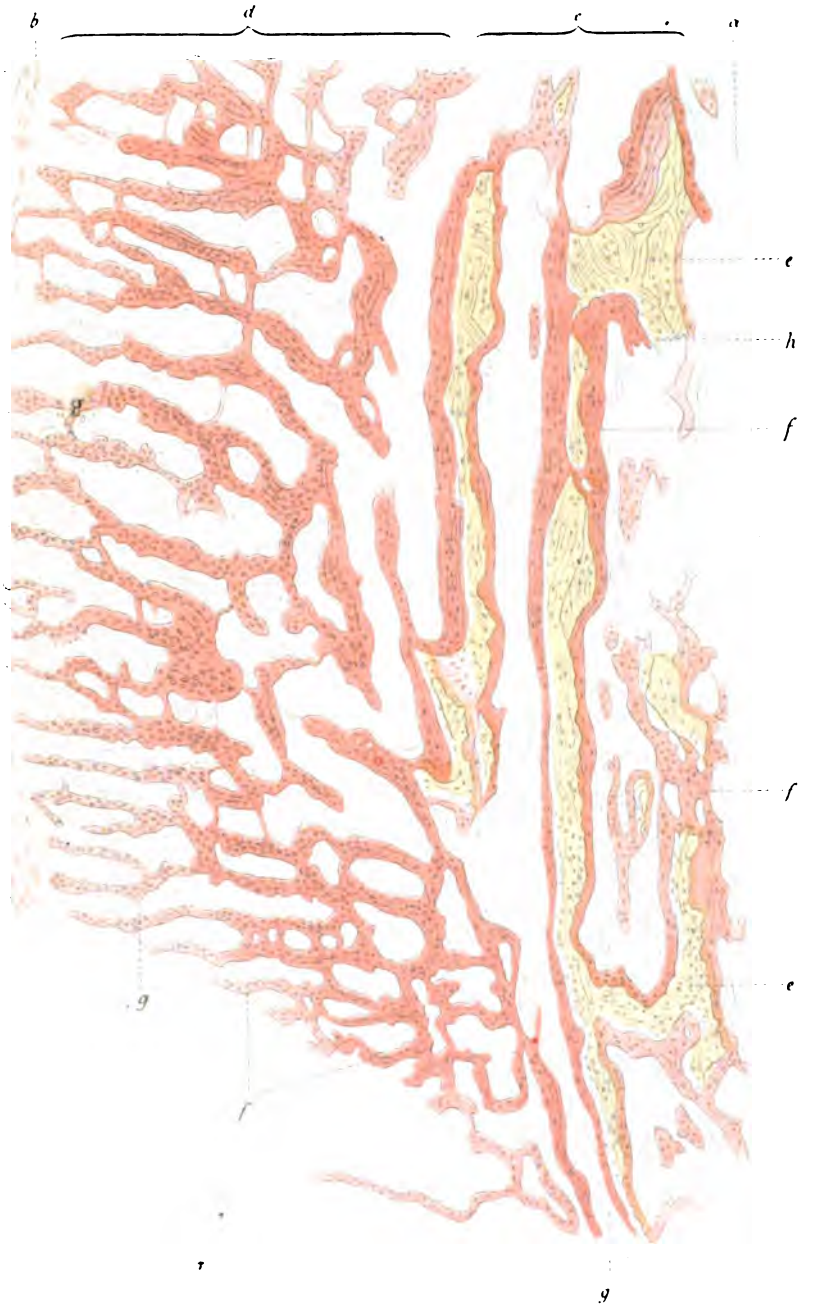
b
d
c
a
e
h
f
g
f
e
g
f
r
g

XVII.

Beiträge zur pathologischen Anatomie der Geschwülste der Brustdrüse.

Von

Dr. med. Edmund Leser,
Docent der Chirurgie an der Universität Halle.

Hierzu Tafel XVI.

Aus dem pathologischen Institut der Universität Tübingen.

Das Material, welches dieser Arbeit zu Grunde liegt, verdanke ich Herrn Prof. Dr. Ziegler. Ich habe im verflossenen Herbst längere Zeit in dem pathologischon Institut der Universität Tübingen zugebracht, um eine experimentelle Arbeit über Knorpelregeneration etc., deren Resultate ich alsbald zu veröffentlichen mir erlauben werde, auszuführen. Bei dieser Gelegenheit übergab mir Herr Prof. Ziegler eine grosse Anzahl von Tumoren der Brustdrüsen, welche von ihm in den letzten Jahren gesammelt waren und grösstentheils aus der chirurgischen Klinik in Tübingen stammten, zur mikroskopischen Untersuchung

Ich habe letztere zum Theil noch in Tübingen, zum Theil in Halle ausgeführt und übergebe hiermit die Resultate derselben der Oeffentlichkeit. Bei dieser Gelegenheit kann ich es nicht unterlassen, Herrn Prof. Ziegler auch auf diesem Wege meine grosse Dankbarkeit für seine Unterstützung auszusprechen. Ebenso möchte ich auch Herrn Prof. Bruns, von dem ich klinische Notizen zu mehreren der beschriebenen Fälle erhielt, an dieser Stelle meinen Dank abstatten.

Mit Bezug auf die Methode und Technik der Untersuchungen sei nur kurz bemerkt, dass die Präparate meist, mit Ausnahme von einigen wenigen, welche in Müller'scher Flüssigkeit aufbewahrt waren, in Alkohol conservirt waren; dieselben wurden in der gewöhnlichen Weise in absolutem Alkohol nachgehärtet, in Celloidin eingebettet und mit dem Mikrotom geschnitten. Einige Präparate, bei denen dies möglich war, wurden auch mit dem Gefriermikrotom in gefrorenem Zustande bearbeitet. Die Tinctionsflüssigkeiten waren meist Alaunkarmin oder Hämatoxylin; bei den Präparaten, wo von dieser Methode abgewichen wurde, ist dies im Text vermerkt. Die gefärbten Schnitte sind in Kanadabalsam

gelegt und in diesem Zustande mikroskopisch untersucht worden. Im Ganzen standen mir 16 Präparate zur Verfügung; da das Resultat der Untersuchung bei 2 derselben ohne jeden Belang war, so finden sich in dieser Arbeit die Untersuchungen von 14 Tumoren der Brustdrüse zusammengestellt; darunter ist eine Geschwulst aus der Brustdrüse eines männlichen Individuums, die übrigen sind sämmtlich aus der Mamma von Frauen gewonnen.

I. Ein Fall von Osteochondrom der Mamma.

Echte Chondrome oder Osteome der menschlichen Mamma sind sehr selten. Bei Hündinnen und Ziegen sind, wie BILLROTH[1]) bemerkt, häufiger knorpelige Geschwülste in den Brustdrüsen gefunden worden. Tumoren der menschlichen Brustdrüse, in denen hier und da kleine Spuren von Knorpelgewebe eingesprengt waren, sind mehrfach beschrieben. VIRCHOW[2]) führt derartige Fälle von NÉLATON, CRUVEILHIER, WARREN, E. WAGNER an, in welchen er es wenigstens für wahrscheinlich hält, dass den Geschwülsten etwas Knorpelgewebe beigemischt war. Ebenso kennt BILLROTH ausser einem immerhin nicht ganz genau aufgeklärten, wenn auch wahrscheinlich richtig beurtheilten Fall von Chondrom der Mamma von COOPER, selbst keinen anderen Fall. Viele der als knorpelige resp. knorpelharte oder knöcherne Tumoren der Mamma beschriebenen Geschwülste sind nach ihm nicht als echte Chondrome oder Osteome aufzufassen, sondern mit Recht als Verkalkungen in den Wandungen alter Cysten, vielleicht auch verkalkte Epithelialperlen, Sandkörner in kleinen Cysten anzusprechen.

Vor nicht langer Zeit hat STILLING[3]) 3 Fälle von Sarcom der Mamma ausführlicher beschrieben, in denen neben grösstentheils osteoider Zwischensubstanz auch kleine Strecken echt hyalinen Knorpels vorkamen, und sie Osteoidsarcome der weiblichen Brustdrüse genannt. Endlich berichtet v. HACKER[4]) über einen Tumor

1) BILLROTH, Die Krankheiten der Brustdrüsen. Deutsche Chirurgie, Liefg. 41, 1880, pag. 48.

2) VIRCHOW, Die krankhaften Geschwülste, 1. Band.

3) STILLING, Ueber Osteoidsarcome der Mamma. Deutsche Zeitschrift für Chirurgie, Bd. XV.

4) v. HACKER, Ueber d. Vorkommen von Knorpel u. Knochen in einer Geschwulst d. Mamma. Langenbeck's Archiv f. Chirurgie, Bd. 27, pag. 614.

der Mamma und zwar ein Cystadenom, das z. Thl. in Carcinom übergegangen war, in welchem an mehreren Stellen kleinere Partieen von Knorpel und Knochengewebe eingestreut waren. — Somit sind die thatsächlichen Erfahrungen über Knorpel und Knochengeschwülste der Brustdrüse nicht sehr reiche. Deshalb stehe ich nicht an, folgenden Fall von echtem Osteochondrom der Brustdrüse genauer zu beschreiben, zumal derselbe nach manchen Richtungen hin Interessantes bietet. Die Geschwulst wurde vor nunmehr 2 Jahren aus der Brustdrüse einer 67jährigen Frau von Herrn Oberstabsarzt Burck in Ulm exstirpirt. Dieselbe bestand angeblich seit 16 Jahren, zu welcher Zeit ein haselnussgrosser Tumor in der Brust bemerkbar wurde; irgend eine bestimmte, äussere Veranlassung für das Entstehen der Geschwulst, wie etwa ein heftiges Trauma oder anderes, konnte nicht festgestellt werden; die Geschwulst war sehr langsam, erst in der letzten Zeit rascher gewachsen und hat niemals besondere Schmerzen verursacht; nur in der letzten Zeit wurde sie mehr durch ihre Grösse und besonders ihre Schwere hinderlich. Das Präparat liegt in Alcohol und hat die Grösse einer Mannsfaust, ist im Ganzen rundlich-eiförmig und überall von einer derben, bindegewebigen Kapsel umschlossen; die Oberfläche ist im Ganzen glatt, nur an einzelnen Stellen flachhöckrig. Die Geschwulst fühlt sich fest und hart an und ist auffallend schwer. Auf dem Durchschnitt zeigt sich der Tumor aus verschiedenen Geweben zusammengesetzt; wenn auch im Ganzen die Schnittfläche glatt ist, so erkennt man doch, dass der grössere Theil der Geschwulst aus einem ziemlich derben, gleichmässig weissgrau gefärbten, dichten Gewebe besteht, in welchem nur undeutlich sich einzelne Züge helleren Gewebes verbreiten; ein überall abgegrenzter Theil der Geschwulst von circa Kleinapfelgrösse ist von fester, knochenharter Beschaffenheit, so dass es nur mittelst der Säge möglich ist, ihn zu trennen. Die Schnittfläche fühlt sich hier rauh an und scheint es, als wenn ausgedehnte Verkalkungen und Verknöcherungen Platz gegriffen hätten: denn an einzelnen Orten ist die Verdichtung und Erhärtung des Gewebes eine mehr gleichmässige, während letzteres an anderen Stellen wiederum mehr den Eindruck spongiösen Knochengewebes macht. Der Tumor wird in einzelnen grössern Abschnitten aus den verschiedensten Theilen zur mikroskopischen Untersuchung vollends in Alcohol gehärtet und unentkalkt geschnitten. Ein Theil der Schnitte wird nur mit Alaunkarmin, ein anderer Theil mit Hämatoxylin ge-

färbt und dann, nachdem dieselben c. 8 Stunden in Wasser gelegen, mit neutralem Karmin nachgefärbt. Die mikroskopische Untersuchung lässt Folgendes nachweisen: das Gewebe des Tumor besteht in der Hauptsache aus hyalinem Knorpel; in dasselbe schieben sich nach den verschiedensten Richtungen hin und in wechselnder Stärke Bindegewebszüge mit im Ganzen gleichmässiger Kernvertheilung; sie scheiden sich häufig ganz scharf von den zwischen ihnen liegenden verschieden grossen knorpeligen Inseln; nicht selten aber verschwinden sie fast ohne deutliche Grenze im Knorpelgewebe, so dass man an rel. dicken Schnitten noch die einzelnen Spindelzellen des Bindegewebes von den in länglich-runden Kapseln eingeschlossnen Zellen des Knorpelgewebes bedeckt sieht. Diese nicht sehr zahlreichen, die knorpeligen Gewebstheile scheidenden, bindegewebigen Septa beherbergen in sich drüsige Bildungen. Das drüsige Mammagewebe wird repräsentirt durch epitheliale Zellnester von der verschiedensten Grösse und Gestaltung; zum Theil kleine, rundliche, zum Theil grössere, oft auch langgestreckte Räume, welche dicht mit den deutlich kernführenden, äusserst scharf gezeichneten Epithelzellen angefüllt sind. Hier und da sind die drüsigen Räume nicht ganz mit epithelialen Zellen ausgefüllt, jedoch scheint dies wohl immer auf einem Ausfallen der Zellen durch mechanische Insulte bei der Arbeit zu beruhen; denn in diesen nur theilweisen mit Zellen gefüllten Räumen fehlt denn auch regelmässig die Randlage der normaler Weise immer vorhandenen Epithelzellen. Die so sehr verschiedenen Formen dieser epithelialen drüsigen Räume, welchen man begegnet, lassen wohl mit Recht darauf schliessen, dass es sich hier um solide epitheliale Zellzapfen handelt, welche sich nach den verschiedensten Richtungen im bindegewebigen Septum verbreitet haben und vorgedrungen sind. Allerdings will es zuweilen bei oberflächlicher Betrachtung scheinen, als wenn die epithelialen Bildungen inmitten der knorpeligen Gewebstheile lägen; jedoch sieht man bei genauer Prüfung dieselben immer von Bindegewebszügen begleitet, so sehr dieselben sich auch den knorpeligen oder auch knöchernen Partieen der Geschwulst nähern. — Die Epithelzellen sind von sehr verschiedener Form und Grösse, besonders in den dicht angefüllten Zellnestern: rundlich, eckig, länglich, mit concaven Rändern etc., im Ganzen aber prävalirt die typische, den grösseren drüsigen Gängen der Mamma eigene Cylinderepithelzelle mit grossem Kern. Nirgends ist hier eine kleinzellige Infiltration oder Zellkern-

vermehrung des Bindegewebes in der unmittelbaren oder weiteren Umgebung der Zellnester zu bemerken.

Zwischen diesen Bindegewebszügen, welche zuweilen da, wo sie die drüsigen Bildungen mit sich führen, eine gewisse Mächtigkeit erlangen, liegt nun eingeschlossen das den Character der Geschwulst bestimmende, die Hauptmasse derselben bildende Gewebe: hyaliner Knorpel. Es bedarf eines sehr sorgfältigen, längeren Studiums dieses Theils der Schnitte, um bei dem complicirten Bilde, das sie bieten, ein richtiges Urtheil über Anordnung und Vertheilung der verschieden beschaffnen Gewebsarten und somit über die eigentliche Natur der Geschwulst zu erlangen. Wie gesagt, ist die Hauptmasse des Tumor hyaliner Knorpel; relativ zellarmer Knorpel wechselt darin ohne bestimmtere Anordnung und Grenze mit zellreicherem ab. Die Vermehrung der Zellen ist bedingt sowohl durch ein zahlreicheres Auftreten einzeln eingekapselter Knorpelzellen, als auch durch Vermehrung der Zellen innerhalb der einzelnen Kapseln; man sieht dann nicht selten 2, ja 4 und mehr Zellkörper in einer Kapsel eingeschlossen. Die Grundsubstanz ist eine gleichmässig hyaline; sie enthält die deutlich contourirten, theils länglichen, theils runden Kapseln, welche die Knorpelzellen einschliessen; die Kerne letzterer sind deutlich gefärbt, dagegen wird oft erst nach langem Suchen die Grenze des Protoplasma und dadurch die Gestalt der Zelle sichtbar.

Unregelmässig vertheilt, die Grenze der schon makroskopisch bestimmbaren harten Geschwulstpartie selten überschreitend, ev. sich dicht an dieselbe heranschiebend, sind folgende, aus der Knorpelmasse des Tumor stammende Gewebsformationen: zunächst Züge von Knorpel, dessen Zellreichthum ein so grosser wird, dass die intercellulare hyaline Substanz fast ganz verdeckt wird resp. schwindet: Zelle liegt neben Zelle, und ganz besonders häufen sich die Zellkapseln, welche mehrere Zellen, oft 8—10 an Zahl, einschliessen; der Knorpel ist in Wucherung gerathen. Eine bestimmte gesetzmässige Vertheilung dieser veränderten Knorpelsubstanz im Tumor ist kaum nachzuweisen; allerdings tritt die Veränderung vor Allem in der Nähe der verkalkten und verknöcherten Knorpelgewebszonen auf. Hier verändert sich mit Vorliebe die bisher gleichmässig gebliebene, helle, hyaline Intercellularsubstanz; in derselben treten deutlich feine Fasern auf, welche sich zu Bündeln vereinigen und in sehr verschiedenen Richtungen verlaufen und sich durchkreuzen; bei sehr starker Vergrösserung (Seibert,

Oc. III, Oelimmersion $\frac{1}{12}$) sind dieselben als aus dunkel gezeichneten Linien zusammengesetzt erkennbar, welche bei schwacher Vergrösserung nur eine streifige Verdunklung der Intercellularsubstanz darstellen; in diesen mannigfache Formen bildenden faserigen Zügen liegen die Kapseln mit ihren Zellen eingeschlossen, oft sind es Kapseln mit nur einer, oft auch solche mit mehreren Zellen im Inneren. Diese Umwandlung[1]) des hyalinen Knorpels in Faserknorpel ist in Geschwülsten nicht selten; es kommt vor, dass alle 3 Erscheinungsformen des permanenten Knorpels in derselben Geschwulst sich darstellen.

Vor Allem in den Partieen des Knorpels, welche sich in der nächsten Nachbarschaft der verkalkten oder verknöcherten Theile hinziehen, geht nun eine weitere Veränderung vor sich, welche von allergrösster Bedeutung ist und gewissermaassen die später eintretende Verkalkung und Verknöcherung vorzubereiten scheint, d. i. eine lebhafte Vascularisation.

Man sieht, schon bei mittlerer Vergrösserung, sich in dem Knorpelgewebe feine und feinste Gefässe entwickeln und verzweigen. Dieselben nähern sich immer mehr den Kapseln der Knorpelzelle; hier und da sieht man letztere von den Gefässen gleichsam aufgebrochen. An den Knorpelgewebsmassen beginnen sich jetzt die Kalksalze, sowohl in der Intercellularsubstanz als auch besonders in den Knorpelkapseln abzulagern. Es treten anfangs feinste, dunkelblaugefärbte Punkte in der Intercellularsubstanz und mehr circumscripte Flecke in den Knorpelzellen auf; allmählich werden dieselben immer zahlreicher, sie treten mit einander zusammen, bilden so dickere Punkte und Flächen, und schliesslich ist das Knorpelgewebe zu einer fast unentwirrbaren, theils blattförmig, schollenartig theils mit feineren und dickeren Punkten dunkelblaufleckig gezeichneten Masse geworden, in deren Mitte man nicht mehr ihre Zusammensetzung aus Zelle und Intercellularsubstanz erkennen kann.

Diese verkalkten Knorpelpartieen nehmen etwa $^2/_3$ des schon erwähnten harten Theils der Geschwulst ein und sind unregelmässig, theils in grösseren Flächen, theils in kleineren Zügen vertheilt.

Wesentlich anders, dabei äusserst charakteristisch gestalten sich die Vorgänge an den Partieen des Knorpels, welche endgültig in echtes Knochengewebe übergehen. Gemeinsam haben beide Vorgänge die vorbereitende Vascularisation; zahlreiche Gefässe durch-

1) Virchow, l. c. I., p. 465 u. 466.

ziehen die Knorpelmasse und eröffnen die Knorpelkapseln, so dass die Knorpelzellen frei werden und in vascularisirte Räume zu liegen kommen. Indem weiterhin immer mehr Gefässe auftreten und immer mehr Knorpelkapseln aufgebrochen werden, bildet sich schliesslich ein Knochenmarkgewebe, welches zahlreiche, theils engere, kleine, theils weite, meist dünnwandige Blutgefässe, die oft strotzend mit Blutkörperchen gefüllt sind, enthält. Ein weitmaschiges, aus feinsten Zügen und Zellen verschiedenster Form nnd Grösse gebildetes Netz durchzieht die Markräume nach allen Richtungen; nicht selten sieht man von den rundlichen Zellkörperchen sternförmig feine Fortsätze abgehen, die wieder von den verschiedensten Zellen umlagert sind; an mehreren Stellen findet man auch reichlich Massen von grossen Fettzellen angehäuft; da und dort nimmt das Markgewebe eine mehr dichtere, fasrige Beschaffenheit an.

Aber nicht überall wird so das Knorpelgewebe zu Markgewebe umgewandelt, an vielen Stellen bleiben vielmehr zwischen den vordringenden Gefässen Knorpelgewebszüge stehen, die alsbald eine augenscheinliche Aenderung ihrer chemischen und physikalischen Zusammensetzung erkennen lassen [1]): ihre Reaction gegen Karminfärbung ist eine andere geworden, indem sich die bis dahin farblose Intercellularsubstanz deutlich roth gefärbt hat. Es sind so Uebergangszonen entstanden, welche sich einerseits durch ihre Karminfärbung von dem physiologischen Knorpel unterscheiden, auf der anderen Seite aber ihren Charakter als verändertes Knorpelgewebe durch ihre Zusammensetzung aus runden Zellen und gleichmässiger Intercellularsubstanz erkennen lassen; die Knorpelkapseln sind indessen kleiner geworden, und ihre Gestalt fängt schon hier und da an Knochenkörperchen zu ähneln. Mit kurzen Worten, es bilden sich Balken osteoiden Gewebes, welche hier, ähnlich wie bei anderen pathologischen Knochenneubildungen die Vorstadien für die ausgebildeten Knochenbälkchen bilden. Letztere zeigen sich an den verschiedensten Stellen in wechselnder Stärke; die dunkle gleichmässige Färbung des Knochengewebes, in welchem sich scharf die mehr oder weniger gezackten Knochenzellen abheben, kennzeichnet sie auf den ersten Bliek. Sie sind unregelmässig vertheilt, hier zahlreich, nur durch Markgewebe getrennt, dort spärlich und mit Knorpelgewebe abwechselnd.

Ihr Wachsthum ist, ganz analog den physiologischen Vorgängen,

1) Ziegler, Lehrbuch d. pathol. Anatomie, pag. 132 u. ff.

besonders deutlich an ihren dem Markraum zugekehrten Seiten zu erkennen; man sieht hier grosse, oft vieleckige, mit grossen Kernen versehene Zellen sich epithelartig dem freien Rande der Bälkchen anlegen; hier und da kann man den directen Uebergang dieser Zellen, Osteblasten, in Knochenzellen verfolgen, indem die eine Hälfte schon von Grundsubstanz umgeben ist, während die andere noch frei ist. — Das auf diese Weise entstandene spongiöse ächte Knochengewebe nimmt etwa $^1/_3$ des harten Theils der Geschwulst ein; es ist in seiner Hauptmasse dicht zusammengelagert, wenn auch einzelne Knochenbälkchen mehr entfernt von der Hauptmasse, gewissermaassen eingesprengt im übrigen Tumor liegen.

Nach alle dem ist es wohl am richtigsten, diesen Tumor der Mamma als ein ächtes Osteochondrom anzusehen. Wie schon Eingangs bemerkt, sind diese Tumoren in der Mamma sehr selten; ein Tumor, welcher in solcher Ausbreitung neben unverändertem auch verkalktes und verknöchertes Knorpelgewebe in sich birgt, ist meines Wissens noch nicht beschrieben. Ueber die Aetiologie desselben kann, nur wenig gesagt werden. Die für die Enchondrome an anderen Organen, vor Allem an Knochen, so häufig festgestellte traumatische Ursache war in unserem Falle nicht festzustellen. Die vollständige Abkapselung der Geschwulst inmitten der Brustdrüse beweist, dass es sich keinesfalls etwa um ein Rippenenchondrom, welches sich ablöste, handelt. Sie kann dagegen aus einem Gewebskeim, welcher aus der Rippenanlage in das Gebiet der Mamma gerieth, entstanden sein. Die Geschwulst ist analog den Enchondromen, wie sie häufiger in der Parotis und dem Hoden beobachtet sind. Ebenso, wie bei letzteren, ist die eigentliche, specifische Drüsensubstanz theils auseinandergeschoben, theils atrophirt; in den Septis zwischen einzelnen Enchondromlappen sieht man noch deutlich Drüsengebilde, und sie sind meist zu grössern und kleinern Räumen, welche dicht mit Epithelzellen angefüllt sind, verändert.

Von grossem Interesse sind die verschiedenen Veränderungen am Knorpelgewebe, welche durchaus den physiologischen Vorgängen bei der Ossification analog sind. Die wahre Verknöcherung, die Bildung von spongiösen Knochen, Balken und Mark, sind endlich Processe, welche nur sehr selten in Enchondromen der Weichtheile beobachtet werden; dieselben sind in diesem Falle aber so ausgebreitete, so deutliche, dass diese Präparate als typische Beispiele einer pathologischen Knochenneubildung gelten können.

II. Zur Kenntniss der proliferirenden Cystengeschwülste der Brustdrüse.

Unter dem Namen „Cystosarcom" der Mamma pflegt man eine ganze Gruppe von Brustdrüsengeschwülsten zusammenzufassen, welche, wenn sie auch im speciellen Bau etwas von einander abweichen, doch gewisse principielle Eigenthümlichkeiten mit einander gemeinsam haben. Nach VIRCHOW [1]) entsteht ein Cystosarcom, wenn die Neubildung wesentlich hervorgegangen ist aus einer sarcomatösen Wucherung im interstiellen Gewebe und wenn dabei gleichzeitig die natürlichen Höhlen und Kanäle sich cystisch erweitern. Macht nämlich die sarcomatöse Neubildung an einzelnen Stellen schnellere Fortschritte als an anderen, so geschieht es leicht, dass auch die Dislocation und Compression der Drüsengänge nur eine partielle ist, dass hinter derselben eine Ansammlung am Secreten stattfindet und dass sich so cystische Aussackungen der Gänge bilden. Greift, wie es häufig ist, die Neubildung allmählich von dem Interstitialgewebe auf die Wände der grösseren Drüsengänge selbst über, so wird dadurch, indem eine Vergrösserung der Wände entsteht, in erheblichem Grade die Ausbreitung der Oberfläche zu cystischen Ectasieen begünstigt. In der Regel bleibt nun die erkrankte Wand nicht glatt, sondern sie treibt allerlei warzige, zottige oder kolbige Auswüchse in die Höhle der Cysten hinein; es entsteht ein Cystosarcoma proliferum s. phyllodes (JOH. MÜLLER) im engeren Sinne des Wortes. Die Definition, wie sie VIRCHOW [2]) gibt, ist wohl die allgemein anerkannte; jedoch sieht man, wenn man einen Blick in die Literatur wirft, dass früher und auch noch jetzt sehr verschiedene Combinationen von Sarcom und Cystenbildung unter diesem Namen zusammengefasst sind und selbst Geschwülste, bei denen von einer sarcomatösen Neubildung nicht die Rede ist oder wenigstens in denselben nicht das Wesentliche ist, als Cystosarcome beschrieben sind. Der Name wird, wie VIRCHOW [3]) sagt, nicht selten verwerthet, zur Bezeichnung multiloculärer Cystoide oder Cystome oder für Combinationen von Sarcom mit Cystom, wofür man wohl zweckmässiger Cystoma sarcomatosum oder Sarcoma cystomatosum sagen

1) VIRCHOW, Die krankhaften Geschwülste, II, 357 u. 358.
2) l. c.
3) l. c.

würde, je nachdem der eine oder der andere Bestandtheil vorwaltet. Davon verschieden ist wieder der Fall, wo ein Sarcom in eine schon bestehende Cyste hineinwächst, wie es am Ovarium und an der Mamma vorkommt: Cystis sarcomatosa. Ferner kann auch ein Sarcom durch partielle Erweichung und Verflüssigung stellenweise Höhlungen, cystoide Räume bekommen, die sich jedoch von wahren Cysten durch den Mangel einer besonderen Membran und einer epithelialen Auskleidung unterscheiden: Sarcoma cysticum s. lacunare.

Was nun speciell die Geschwülste der Mamma angeht, so lässt sich aus der Gruppe von Tumoren, die gemeinhin den Namen Cystosarcom führen, schon bei einfacher makroskopischer Betrachtung eine Form besonders hervorheben, bei welcher innerhalb mehr oder minder ausgebildeter cystischer Hohlräume Wucherungen von mehr markiger Beschaffenheit vorhanden sind und bei welchen auch anscheinend nicht in Cysten liegende ebensolche Gewebswucherungen als das Wesentliche auftreten. Unter den von mir untersuchten Fällen von Mammatumoren habe ich 6 dahin zu rechnende Fälle gefunden; 5 davon sind aus der weiblichen Brustdrüse entnommen, während einer aus der Mamma eines Mannes stammt. Letzteres gehört zu den grössten Seltenheiten, indem bisher fast ausschliesslich nur maligne Tumoren der männlichen Brustdrüse, meist Carcinome, beschrieben sind. Ich schicke der weiteren Besprechung des Charakters dieser Geschwülste und ihrer Zusammengehörigkeit kurze klinische Notizen und die genauere Beschreibung der einzelnen Tumoren voraus.

1. Die Geschwulst stammt aus der Brustdrüse einer Frau von 56 Jahren und wurde von Herrn Dr. Schmid in Königsbronn exstirpirt; sie ist vor 16 Jahren als kleiner, schmerzloser, allmählich langsam wachsender Knoten bemerkt worden. P. hat nicht irgend eine besondere äussere Einwirkung als Ursache des Tumors, wie Trauma, Mastitis etc., anzugeben vermocht. Die Geschwulst hat nach der Exstirpation etwa Mannsfaustgrösse, ist überall von einer bindegewebigen Kapsel umgeben, im Fettgewebe der Mamma eingelagert und reicht an einer Stelle bis dicht unter die Haut. Das Präparat, welches in Alcohol aufgehoben ist, hat eine scheibenförmige Gestalt von $6^1/_2$—7 ctm Breitendurchmesser und $2^1/_2$—3 ctm Dickendurchmesser. Zum grössten Theil besteht die Geschwulst aus einem bindegewebigen Stroma, in welchem Cysten von Hirsekorngrösse bis zu 1 ctm—12 mm Durchmesser haltenden eingelagert sind. Die Septen zwischen den Cysten sind verschieden breit, bestehen anscheinend

nur aus Bindegewebe, doch finden sich an einzelnen Stellen mehr dicht erscheinende Gewebspartieen, die spärliche, kleinste Cysten enthalten und aus drüsigem Gewebe zu bestehen scheinen. Ein Theil der Geschwulst wird durch einen ovalen $2^1/_2$ ctm — $3^1/_2$ ctm im Durchmesser haltenden, steinharten Knoten eingenommen, der gegen die Umgebung scharf abgegrenzt ist. Nach mühsamer Durchsägung desselben zeigt sich, dass die Gewebsmasse desselben vollkommen gleichmässig verkalkt ist, dabei aber zum Theil deutlich dieselbe Structur zeigt, wie der übrige Tumor, indem das verkalkte Grundgewebe weisser aussieht als der verkalkte Cysteninhalt. Die Cysten im weichen Theil enthalten weissliche, markige, leicht mit dem Fingernagel herauszuhebende Massen. Zur mikroskopischen Untersuchung werden verschiedene Stellen gewählt; die verkalkten Partieen werden zunächst in Pikrinsäure entkalkt.

Schnitte durch die Gebiete der Geschwulst, welche Cysten enthalten, ergeben, dass die Cystchen alle mit Cylinderepithel ausgekleidet sind und einen im Alcohol körnig geronnenen Inhalt besitzen. Einzelne kleinere Cysten enthalten auch hyalin aussehende Massen. Das Gewebe zwischen den makroskopisch erkannten Cysten besteht im Allgemeinen aus ziemlich derbem Bindegewebe, das durchgehends mehr oder weniger drüsige Bestandtheile einschliesst. Diese letzteren sind zum Theil normal aussehende Drüsengänge und Beeren, von denen die letzteren zuweilen, jedoch nicht immer Läppchen bilden, die den normalen Läppchen ähnlich, wenn auch nicht immer vollkommen gleich sind. Neben diesen verhältnissmässig kleinen Drüsenbeeren giebt es viele, welche abnorm gross, mit mehrfachen Lagen von Cylinderepithel ausgekleidet und durch diese Wucherung des Epithels vergrössert und erweitert sind. An diese schliessen sich weiterhin Drüsenbeeren an, die, zu Cysten erweitert, mit Flüssigkeit gefüllte Lumina haben. Ferner sieht man erweiterte Drüsengänge mit mehrfachem Epithel ausgekleidet. Bei einem Theil dieser erweiterten Kanäle sprossen nun in dieselben feine papilläre Erhebungen herein, welche aus dem im Ganzen zellarmen Bindegewebe des Stromas hervorgehen; nicht selten sieht man noch ihre Verbindung mit letzterem. In der Umgebung der wuchernden Drüsenbeeren erscheint das Bindegewebe zellreicher, in Wucherung begriffen, während sich da und dort auch kleinzellige Infiltrationsheerde, vor Allem in der Umgebung der grösseren Cysten, zuweilen jedoch auch in der Nähe der noch nicht dilatirten Drüsenbildungen vorfinden. Besonders reichliche drüsige Partieen mit

abnorm grossen Drüsenbeeren werden an einer Stelle aus der Nachbarschaft des Kalkknotens sichtbar. Ebenda begegnet man auch drüsigen Wucherungen, die sich noch mehr von dem gewöhnlichen Typus entfernen, sowohl was ihre Gruppirung als auch was ihre Form angeht, und in Folge der lebhaften epithelialen Wucherung Krebszellennestern nicht unähnlich sehen. Auch hier ist das Bindegewebe zellreich.

Eine weitere eigenthümliche Veränderung, welche sich im Gebiete der Schnitte an zahlreichen Stellen zeigt, besteht darin, dass die Bindesubstanz mehr hyalin und gleichzeitig kernärmer wird. Diese Degeneration tritt zunächst in dem grobfaserigen Bindegewebe auf, dessen einzelne Fasern dabei verschwinden, so dass das Gewebe aus hyalinen Bändern zusammengesetzt erscheint. Schliesslich können auch diese unter einander verschmelzen, wobei die zellarme Substanz eine mehr körnige Beschaffenheit annimmt. In der intraacinösen Partie tritt die Veränderung in der unmittelbaren Nähe der Drüsenbeeren auf, die dabei von einem hyalinen Hof umgeben werden, der an Breite allmählich zunimmt, während die Bindegewebszellen immer mehr schwinden. Bei einem gewissen Grad der Entartung nimmt auch die Zahl der Epithelien ab. Eine gleiche Veränderung tritt auch an den Gefässen auf, deren Wände hyalin werden, die Kerne verlieren und an Dicke zunehmen. Die hyaline Substanz zeigt stets noch einzelne Balken in concentrischer Anordnung; eine Schollenbildung ist nirgends vorhanden.

Im Gebiete des verkalkten Knotens zeigt das Gewebe im Allgemeinen denselben Bau, wie das des übrigen Tumor; es enthält also typische oder mehr oder weniger atypisch gestaltete Drüsengänge und Beeren, sowie Cysten in derbem Bindegewebe. Der Unterschied besteht dabei nur darin, dass das Grundgewebe zum Theil hyalin und kernlos ist und dass das Drüsengewebe sich schlechter hat färben lassen.

2. Präparat der Sammlung des pathologischen Instituts zu Tübingen, im Jahre 1880 in der chirurgischen Klinik daselbst durch Operation entfernt. Die Geschwulst ist aus der Mamma einer 60 Jahre alten Frau exstirpirt; sie ist sehr langsam gewachsen, indem die ersten Symptome derselben sich bereits vor 14 Jahren bemerkbar machten; in den letzten Monaten nahm die bisher schmerzlose Geschwulst rascher zu und verursachte namentlich bei Druck Schmerzen. Die Grösse derselben ist die einer Männerfaust und ihre Form im Ganzen linsenförmig; grösster Durchmesser c. 10 ctm, Höhe c. 6 ctm. Der Tumor ist

überall scharf abgegrenzt und enthält neben einer hühnereigrossen Cyste mit derber, innen mit flachhöckriger, bindegewebiger Verdickung versehener Wand viele hirsekorn- bis haselnussgrosse Cysten; der Inhalt der grössten Cyste war eine dunkelbraune Flüssigkeit mit viel Cholestearin; die Wandungen der Cysten sind theils ganz glatt, theils mit flachhöckrigen, bindegewebigen Verdickungen, theils auch mit weichen, markigen, blumenkohlartigen Wucherungen besetzt; kleinere Cysten werden durch dieselben ganz ausgefüllt, in anderen grösseren lassen sie je nach ihrer Ausdehnung noch freien Raum. Die Wände zwischen den Cysten sind verschieden dick, derb, doch keineswegs und nirgends sehr dick. An der unteren Fläche des Tumors scheint noch normales Drüsengewebe mit vereinzelten kleinen Cystchen vorhanden zu sein, soweit es sich wenigstens bei makroskopischer Betrachtung feststellen lässt. Die mikroskopische Untersuchung zeigt, dass an einzelnen wenigen Stellen noch unverändertes, normales Drüsengewebe übrig geblieben ist. Die Hauptmasse der Geschwulst besteht aber aus pathologisch verändertem Mammagewebe, und zwar lassen sich je nach dem verschiedenen Grade der Veränderung folgende Hauptbilder hervorheben: Vor Allem zeigen sich tubuläre, verzweigte, zum Theil dilatirte Drüsenschläuche mit einfacher oder geschichteter Cylinderepithellage; weiterhin kommen dilatirte Drüsenschläuche, da und dort auch Cysten mit feinen papillären Excrescenzen vor. Man sieht, wie diese Auswüchse Verzweigungen abgeben und nach den verschiedensten Richtungen hin wachsen. Es zeigt sich also das Bild eines cystischen, überall an der Innenwand mit dichten Epithellagen ausgekleideten Raumes, von dessen Wandung da und dort papilläre Fortsätze ausgehen; ausserdem aber ist derselbe erfüllt mit unzähligen durch einander gewachsenen, theils vollkommen isolirten, theils in Verbindung stehenden Gewebszügen, welche sämmtlich mit einer hohen, oft mehrfach geschichteten Cylinderepithellage bekleidet sind.

Das bindegewebige Gerüst, welches sich zwischen den einzelnen drüsigen Bildungen ausbreitet, ebenso wie die bindegewebigen Theile der Papillen sind einfaches, theilweise stark wellig gebautes Bindegewebe, das ohne Zeichen einer Wucherung oder einer kleinzelligen Infiltration überall nur eine geringe Mächtigkeit erreicht; das Gewebe der Papillen besteht häufig nur aus einem feinen Blutgefäss mit einem dünnen, bindegewebigen Mantel.

3. Präparat der Sammlung des pathologischen Instituts zu Tübingen, welches demselben im Jahre 1886 aus dem Spital von

Heilbronn zugestellt worden war. Dasselbe stammt aus der Mamma eines Mannes von 45 Jahren. Die Geschwulst hat mehrere Jahre ohne besondere Beschwerden bestanden und ist in der letzten Zeit erst schneller gewachsen. Sie ist eine cystische Geschwulst von c. 9 ctm Breite und 4—5 ctm Dicke. Auf dem Durchschnitt erscheint der Tumor zusammengesetzt aus einer Anzahl von erbsen- bis kleinhühnereigrossen Cysten, die durch derbes Bindegewebe getrennt sind. Die Wand der Cysten ist zum Theil glatt und zeigt nur einige flache warzige Prominenzen. Andererseits erheben sich an mehreren Stellen fein papilläre, blumenkohlartige Wucherungen, welche, kleiner und grösser, den Raum der Cysten entweder nur zum Theil oder (z. B. einer Cyste von 2 und $2^1/_2$ ctm Durchmesser) ganz ausfüllen. Die Cystenwände, welche aus derbem Bindegewebe bestehen, beherbergen selbst an einzelnen Orten kleine, 1—4 mm Durchmesser haltende Cystchen, die ganz mit einer weichen, markigen Wucherung ausgefüllt sind. Schnitte durch den Tumor und vor Allem durch diese markigen und papillären Wucherungen sind etwas schwierig zu beurtheilen. Doch erkennt man, wenn man von den am einfachsten gebauten Theilen ausgeht, dass diese Wucherungen aus äusserst reich verzweigten und sich gegenseitig nach allen Richtungen durchwachsenden, sehr schlanken Papillen bestehen, welche mit einem grosskernigen, niedrigen, einfachen oder geschichtetem Cylinderepithel bekleidet sind. Stellenweise liegen zwischen den Papillen grössere Massen von wuchernden Epithel, das dabei auch mehrkernige Zellen bildet. Hierdurch entstehen nicht selten Bildungen, welche an Krebszapfen erinnern. Das bindegewebige Stroma enthält an verschiedenen Stellen verkalkte Concremente, ähnlich wie man dies bei proliferirenden Cystomen des Ovarium beobachtet.

Wie auch in den anderen Tumoren ist das Bindegewebe zwischen den Cysten ohne jede Wucherung; die die Papillen constituirenden Fortsätze innerhalb der Cysten sind äusserst fein, oft so dünn, dass sie nur das stets sie begleitende Blutgefäss enthalten. Innerhalb der cystischen Räume liegen, wenn sie nicht mit Epithelzellen ausgefüllt sind, feinkörnige, geronnene Massen, welchen abgestossene Epithelzellen beigemengt sind.

4. Präparat aus der Sammlung des pathologischen Instituts zu Tübingen. Dasselbe ist aus der Brustdrüse einer 56jährigen Frau im Jahre 1886 in der chirurgischen Klinik durch Operation entfernt worden. Die Geschwulst ist ohne nachweisbare Ursache, schmerzlos vor 10 Jahren entstanden, sehr langsam gewachsen; erst

in dem letzten halben Jahre nahm sie erheblich rascher zu. Wenige Wochen vor der Exstirpation hat der Tumor die Haut durchbrochen. Derselbe hat die Grösse eines kleinen Kindskopfs und ist überall von der Umgebung durch eine bindegewebige Hülle abgegrenzt; seine Oberfläche ist im Ganzen glatt, hier und dort etwas höckerig.

Die Neubildung fühlt sich weich elastisch, an einzelnen Stellen fluctuirend an. Nach dem Durchschneiden sieht man, dass dieselbe aus theils grösseren, 12—15 ctm im Durchmesser haltenden, theils kleineren und kleinsten cystischen Räumen zusammengesetzt ist, welche sich meist von einander durch derbe, bindegewebige, mehr oder minder breite Septa scheiden, hier und da aber auch confluirt sind. Die Cysten sind zum grössten Theil angefüllt mit einer eigenthümlich markigen, weichen Masse; die Wandungen sind glatt, jedoch sieht man auch oft aus ihr schlanke Fortsätze sich erheben von markiger Art und in feinen und feinsten Verzweigungen die cystischen Räume ausfüllen; eben solche markige, scheinbar epitheliale Wucherungen, entdeckt man auch inmitten der stärkeren Bindegewebszüge, welche den Tumor durchziehen und in mehrere Abtheilungen scheiden. Mikroskopisch bestätigt sich, dass die Geschwulst aus cystischen, durch derbes Bindegewebe getrennten Räumen besteht. Von den bindegewebigen Wandungen derselben sieht man zahlreich papilläre Fortsätze sich in den Cystenraum erheben. Ueberall sind dieselben mit einer fast ausnahmslos mehrfachen Schicht von Epithelzellen dicht besetzt, welch letztere die verschiedensten Formen aufweisen, wenn auch die hohe cylindrische Gestalt vorherrscht. Die ersten Veränderungen bestehen in kleinen, länglichen oder rundlichen dilatirten Drüsenräumen, welche in der Nähe von noch ganz unveränderten, normalen Drüsenbeeren liegen und mit Epithelzellen angefüllt sind: Bildungen, welche Carcinomzellnestern ähnlich sind; es scheint, als wenn erst die epitheliale Wucherung die Ausdehnung und Formveränderung der Drüsengebilde bedingt habe. — Weiter begegnet man kleinen dilatirten Drüsenräumen, welche ein Lumen haben, obwohl die Wandung mit mehrfachen Epithelschichten bedeckt ist; hier sieht man als Beginn der papillären Excrescenzen (Taf. XVI Fig. 1*b*) leichte Einbuchtungen der Cystenwand sich in das Lumen erheben. Hier und da sind auch grössere cystische Räume gebildet, die gewissermaassen den ausgebildeten fertigen Zustand der Neubildung darstellen und zahlreiche Papillen enthalten, welche nach den verschiedensten Richtungen verlaufen, sich verzweigen und, je nach der Richtung des Schnittes, die mannigfachsten Formen

darbieten. Nicht selten sieht man die unmittelbare Verbindung mit, resp. ihr directes Abzweigen von der Cystenwand (Fig. 1 *b*), während sie sich an andern Stellen als rundliche und längliche bindegewebige Flächen präsentiren, die ringsum mit mehrfachen Lagen von Epithel bekleidet sind (*c*); so kommt es an geeigneten Stellen zur Ausbildung eines äusserst zierlichen Netzwerks dieser überallhin verzweigten Papillen.

Das Bindegewebe des Stroma und der Papillen selbst ist an vielen Stellen schleimig (Taf. XVI Fig. 1*d*) entartet; wo diese myxomatöse Degeneration weit vorgeschritten ist, kann sie die Beurtheilung des Gewebes erheblich erschweren, indem Bilder entstehen, die im Inneren eines dicken Kranzes von Epithelzellen nur ein zartes Netz von feinsten, sternförmig verzweigten Zellfäden zeigen, in welches sich rundliche, zart granulirte Zellen von der verschiedensten Grösse hineingelagert haben; oft besteht dieses Gerüst nur aus zarten mit einander in Verbindung tretenden Blutgefässen von sehr verschiedener Stärke. Zuweilen liegt in den lumenführenden Cysten als Inhalt eine structurlose, punktförmige, dichte, fein geronnene, farblose Masse, in welcher Blutkörperchen und abgestossene epitheliale Zellen unregelmässig vertheilt sind.

5. Präparat der Sammlung des pathologischen Instituts zu Tübingen, in MÜLLER'scher Flüssigkeit gehärtet. Der Tumor stammt aus der Brustdrüse einer Frau von 54 Jahren und wurde in der chirurgischen Klinik in Tübingen exstirpirt; derselbe ist bereits vor 21 Jahren von der Patientin als kleine Verhärtung gefühlt worden, ist nur ganz langsam gewachsen; es hat sogar während mehrerer Jahre geschienen, als wenn gar keine Zunahme stattfände. Erst nach Verlauf von 20 Jahren begann die Geschwulst rasch zu wachsen, und in der Zeit von $^1/_2$ Jahre hatte der Tumor die Grösse einer Männerfaust erreicht. Derselbe hat eine überall gleichmässig rundliche Oberfläche und grenzt an seinem oberen Umfange bis dicht an die Haut. Die Geschwulst ist weich und stellenweise deutlich fluctuirend; auf dem Durchschnitte zeigt sich dieselbe aus zahlreichen Cysten von der verschiedensten Grösse zusammengesetzt. Die grössten Cystenräume haben einen Durchmesser von 12—16 ctm, während die kleinsten kaum noch mit dem blossen Auge erkennbar sind. Zum Theil sind die Cysten glattwandig, der Inhalt ist eine bräunliche, cholesterinhaltige Flüssigkeit, zum Theil sind dieselben besetzt mit fein papillären Wucherungen, die ins Innere hineinragen. Dadurch wird das Lumen der

cystischen Räume entweder ganz ausgefüllt oder nur in verschiedenstem Maasse verringert. — In den bindegewebigen Septis, welche diese multiloculären Cystome trennen oder verbinden, sieht man an einzelnen Stellen zahlreich kleinste bis kirschengrosse markige Einlagerungen, deren Inhalt sich leicht mit dem Fingernagel ausheben lässt. Bei mikroskopischer Betrachtung zeigt sich, dass es sich um ein Gewebe handelt, welches dem vorher beschriebenen in Vielem analog ist. Allerdings ist es erst nach längeren Studien möglich, sich ein richtiges Urtheil über die verschiedenen Geschwulstgegenden zu bilden. Das die Cystenräume mit einander verbindende, überall sich hin verbreitende Gerüst besteht aus einfachen, oft gewellten Bindegewebszügen, welche da und dort Fettgewebe einschliessen. An einigen wenigen Stellen lässt sich eine myxomatöse Degeneration nachweisen, so dass einzelne Bezirke ächtem Myxomgewebe gleich sind. In diesem Gewebe finden sich vertheilt und unregelmässig ausgebreitet folgende Bildungen: erstens normale Drüsengänge und Drüsenbeeren (Taf. XVI Fig. 2 *a*), welche auch, ganz dem physiologischen Bau des Brustdrüsengewebes entsprechend, in einzelnen Gruppen zusammengelagert sind; weiterhin erweiterte Drüsengänge und Drüsenbeeren, welche normale einfache epitheliale Bekleidung haben, sowie Drüsengänge und Beeren, mit lebhaft wucherndem Epithel (Fig. 2 *b c*), so dass dadurch erweiterte Beeren und Gänge, die ganz mit Epithel gefüllt sind, anderentheils erweiterte Beeren und Drüsengänge mit Lumen und Randbesatz von hohem, einfachem oder mehrfach geschichtetem Cylinderepithel entstehen.

In den erweiterten Gängen und Beeren mit wucherndem Epithel sieht man weiterhin feine papilläre Wucherungen (Fig 2 *d*) auftreten. Man kann dieselben unschwer weiter verfolgen und sieht sie auf den verschiedenen Schnitten an den verschiedenen Stellen als feine sich allmählich verzweigende (Fig. 2 *e*), dicht mit wucherndem Epithel besetzte Fortsätze des Bindegewebes; hat der Schnitt dieselben senkrecht zu ihrer Längsrichtung getroffen, so stellen sie sich als rundliche, überall ringsum mit mehrfachen Lagen von Epithel besetzte Bildungen dar; endlich findet man an besonders ausgebildeten, am weitesten vorgeschrittenen Stellen das schönste Netzwerk, welches sich aus den in verschiedenen Richtungen verlaufenden und dadurch in verschiedenster Art durchschnittenen, feinen papillären Wucherungen zusammensetzt.

Das Bindegewebe lässt, wie schon erwähnt, an keiner Stelle

Wucherungsvorgänge, abgesehen von den aus ihm hervorgegangenen papillären Bildungen, nachweisen, da und dort findet es sich von Rundzellen durchsetzt.

6. Der letzte hierher zu rechnende Tumor ist ein Knoten von der Grösse einer grossen Bohne und ist gelegentlich von Herrn Prof. Hegar in Freiburg im Jahre 1880 aus der Brustdrüse einer Frau exstirpirt. Die Geschwulst fühlt sich ziemlich fest an, doch ist dies weniger durch die Beschaffenheit des Tumorgewebes selbst als vielmehr durch die Spannung der den Tumor umgebenden Kapsel bedingt. Auf dem Durchschnitt bestand der Knoten frisch aus einem grauröthlichen, Granulationen ähnlichen Gewebe. Nach Härtung in Alkohol wird der ganze Tumor in Schnitte zerlegt, und es zeigt sich, dass derselbe durchgehends reich an Drüsengewebe von verschiedener Beschaffenheit ist.

Ein Theil desselben erscheint noch normal, ein anderer Theil dagegen ist atypisch gestaltet, indem er aus grossen Schläuchen und Beeren besteht, welche ein geschichtetes Epithel besitzen. Die Schläuche verlaufen gestreckt oder gewunden und lagern zum Theil dicht neben einander. Zu den Schläuchen und Beeren treten nun an manchen Stellen auch noch kleine rundliche oder auch gestreckte Cystchen hinzu, in deren Hohlraum schlanke, mit mehrfachen Epithellagen bedeckte, zuweilen stark verzweigte Papillen hineingewachsen sind.

Der Tumor sieht also im Einzelnen den beiden letztbeschriebenen äusserst ähnlich, es fehlen nur grössere mit blossem Auge erkennbare Cysten.

Es kann danach keinem Zweifel unterliegen, dass das kleine Knötchen die hier in Rede stehende Geschwulstform in ihrer ersten Entwickelung darstellt.

Alle diese unter II näher beschriebenen Geschwülste stehen einander sehr nahe. Wenn sie auch hier und da im Bau etwas von einander abweichen, so haben sie doch alle die Veränderungen, welche den Charakter der Neubildung bestimmen, mit einander gemeinsam: und zwar sowohl die epitheliale Wucherung, als auch die Bildung schlanker Papillen innerhalb der zu Cysten von der verschiedensten Grösse dilatirten Drüsengänge und Drüsenbeeren, als auch endlich das Fehlen erheblicher bindegewebiger Wucherungen zwischen den Drüsenkanälen

und Cysten. Was zunächst die Entstehungsweise dieser Geschwülste, ihre anatomische Entwickelung angeht, so kann es der aufmerksamen Betrachtung aller dieser Geschwülste in ihren verschiedensten Entwicklungsstadien und besonders des letzten Tumor No. 6, welcher diese Geschwulstart in den ersten Anfängen zeigt, nicht entgehen, dass unter den ersten Veränderungen die epitheliale Wucherung das Wesentliche ist. In der unmittelbaren Nähe von noch intactem Drüsengewebe in physiologischer Anordnung sieht man kleinere und grössere drüsige Räume von verschiedener Gestalt, die dicht mit Epithelzellen angefüllt sind; letztere tragen an sich die Merkmale der Wucherung, Kernvermehrung und Vergrösserung; daneben kommt es zur Bildung von dilatirten Drüsenschläuchen, deren Wandungen mit einfacher oder mehrfacher Lage von Epithel besetzt sind, und welche ein grösseres und kleineres Lumen haben. — Frühzeitig indess complicirt sich alsdann diese epitheliale Neubildung mit Cystenbildung und intracanaliculären papillären Wucherungen. In dem dilatirten Drüsenschlauche deuten zunächst leichte Wanderhebungen die späteren papillären intracanaliculären Excrescenzen an. Weiterhin entstehen sich verzweigende, papilläre, mit Epithel bedeckte Wucherungen, welche oft so complicirte Bildungen darstellen, dass es erst nach vieler Mühe gelingt, ihren wahren Charakter zu entwirren.

Die Art der Entwickelung haben die vorliegenden Tumoren mit vielen Cystomen des Ovariums gemein, indem auch bei diesen aus drüsigen Bildungen Cysten entstehen, in welche alsdann papilläre, mit Epithel bekleidete Excrescenzen hineinwachsen[1]), welche den aus den Mammacysten beschriebenen durchaus gleichen und unter Umständen ebenfalls grössere Cysten ganz mit markig aussehender Wucherung erfüllen.

Es dürfte nach dem Mitgetheilten wohl nicht auf Widerspruch stossen, wenn man die in Rede stehenden Geschwülste mit ihren Cysten und markigen Gewebswucherungen hinfort nicht mehr der Gruppe der Cystosarcome

---

1) In Ziegler's Lehrbuch d. pathol. Anatomie, neueste Auflage, findet sich pag. 836, Fig. 355, die Abbildung eines Schnittes vom Cystoma papill. ovarii; vergleicht man dieses Bild mit der von mir nach einem mikroskopischen Präparat gemachten Zeichnung No. II, so kann die frappante Aehnlichkeit beider Bilder nicht entgehen.

zuzählt, sondern als eine besondere Geschwulstform aufführt.

Der Name Cystosarcom ist nur anwendbar, wenn eine erhebliche sarcomatöse Neubildung sich mit Cystenbildung complicirt, und zwar nur so lange, als in derartigen Geschwülsten[1]) der Hauptantheil der Bildung der sarcomatösen Wucherung angehört. Von einer sarcomatösen Wucherung ist in unseren Tumoren nicht die Rede, es handelt sich vielmehr durchgehends um epitheliale Neubildungen, in welchen es frühzeitig zur Bildung von Cysten mit intracystösen papillären Wucherungen kommt. Der bei den Ovarialtumoren gebräuchlichen Nomenclatur entsprechend, kann man der Geschwulstform passend den Namen „Cystoma papilliferum mammae" beilegen und, um die damit verbundene epitheliale Wucherung noch hervorzuheben, den Zusatz epitheliale machen. Endlich könnte man auch, mit Rücksicht auf die anfänglich auftretende Vermehrung der drüsigen Gebilde, die Bezeichnung „Adenocystoma papilliferum epitheliale mammae" wählen.

Es erübrigt noch, soweit es bei der beschränkten Grösse des Materials überhaupt zulässig und möglich ist, das klinisch Wichtige und Charakteristische mit einigen Worten zu berühren. Worin der Grund für den Beginn der Neubildung zu suchen ist, ist nicht festzustellen; ursächliche Momente, wie sie so oft bei anderen, namentlich malignen Tumoren der Mamma angegeben werden, wie heftiges Trauma, Mastitis etc. scheinen bei dem Zustandekommen dieser Geschwulstart eine nur ganz untergeordnete Rolle zu spielen. Fast ausnahmslos scheinen sich diese Tumoren erst in späteren Lebensjahren zu entwickeln; allerdings ist ihr Beginn nicht immer genau festzustellen, eine gewisse Grösse jedoch erreichen sie erst in rel. spätem Alter; in unseren Fällen hatten die Patienten alle das 45. Lebensjahr hinter sich. Ein sehr langsames Wachsthum, das sogar zeitenweise vollständig sistirt, wird auch als Eigenthümlichkeit zu nennen sein. Dabei ist der Verlauf oft so, dass plötzlich nach jahrelangem Unverändertsein oder nur minimaler Zunahme eine rapidere Vergrösserung der Geschwulst bemerkt wird, wodurch dann in kurzer Zeit dieselbe eine ansehnliche Grösse, wenn auch niemals eine so enorme, wie es bei den Cystosarcomen der Fall ist, erreicht. Erhebliche Beschwerden, besonders Schmerzen haben diese

1) Virchow l. c.

Tumoren anscheinend nicht zur Folge, nur bei schon vorgeschrittener Ausbildung machen sie eben durch die erreichte Ausdehnung Unbequemlichkeiten. Recidive nach totaler Exstirpation, also nach typischer Amputatio mammae scheinen selten, sind aber wohl nicht sicher auszuschliessen. Eine directe, unmittelbare Infection der zugehörigen Lymphdrüsen scheint ihnen für gewöhnlich nicht zu folgen, wie auch von einer späteren Metastasenbildung in entfernteren Organen nichts berichtet wird.

III. Zur Kenntniss der Adenome und Adenofibrome der Mamma.

Einerseits, um etwaige Beziehungen zu den proliferirenden Cystomen der Mamma, wie wir sie auf den vorhergehenden Seiten kennen lernten, festzustellen, andererseits um überhaupt diese Tumoren näher zu studiren, habe ich noch eine weitere Reihe von Geschwülsten untersucht, welche zu den Adenomen und Adenofibromen gehören. Nach der von ZIEGLER in seinem Lehrbuche der pathologischen Anatomie gegebenen Darstellung bilden die Adenome und Adenofibrome der Mamma höckerige Tumoren, welche sich mehr oder minder deutlich aus Knoten oder Lappen zusammensetzen. Die in demselben enthaltenen drüsigen Bildungen bestehen bald vornehmlich aus Drüsenbeeren, bald hauptsächlich aus Drüsengängen von cylindrischer Form, welches mit Cylinderepithel ausgekleidet sind, so dass man zwei Typen, nämlich ein Adenoma resp. Adenofibroma acinosum und ein Adenoma resp. Adenofibroma tubulare unterscheiden kann. Tritt die Wucherung der bindegewebigen Grundsubstanz ganz in den Vordergrund, so nähert sich das Adenofibrom mehr und mehr einer einfachen Bindesubstanzgeschwulst, welche man alsdann je nach Beschaffenheit des Gewebes als Fibrom, Myxom oder Sarcom zu bezeichnen pflegt. BIRCH-HIRSCHFELD [1]) ist der Ansicht, dass sich auch gegen die Carcinome keine scharfe Grenze ziehen lasse.

Ich habe unter den mir zu Gebote stehenden Präparaten 7 gefunden, welche ich als typische Beispiele von Adenomen, resp. Adenofibromen betrachte, und ich gebe im Nachstehenden eine kurze Beschreibung derselben.

---

1) BIRCH-HIRSCHFELD, Lehrbuch der pathologischen Anatomie.

1. Die erste Geschwulst stellt einen mannsfaustgrossen Tumor dar, welcher ringsum von einer bindegewebigen Kapsel umgeben ist; die Oberfläche der im Ganzen ziemlich weichen Geschwulst ist glatt, nur wenig höckrig. Auf dem Durchschnitt zeigt sich die Geschwulst aus einzelnen Lappen zusammengesetzt, welche durch bindegewebige Septen von einander abgetheilt sind, die zum Theil in das den Tumor umgebende Bindegewebe übergehen. Die einzelnen Läppchen, deren Zeichnung nur an wenigen kleinen Partieen der Geschwulst undeutlich wird, sind etwa erbsen- bis kirschengross; ihr Gewebe ist dicht und fest; nur ganz vereinzelt finden sich kleinste cystische Räume von rundlicher oder länglicher Form. — Bei mikroskopischer Betrachtung zeigt sich, dass der Tumor (Taf. XVI, Fig. 3) aus Bindegewebe, in das zahlreiche Drüsenbeeren (*a b*) eingebettet sind, besteht; das für das physiologische Brustdrüsengewebe chrakteristische gruppenweise Zusammenliegen der kleinsten Drüsenbläschen ist zum Theil nur mehr angedeutet; an vielen Stellen ist diese Anordnung ganz verloren gegangen. Zahlreiche Acini sind ganz mit Epithelzellen ausgefüllt; da und dort begegnet man Beeren mit deutlichem Lumen (*b*), deren Wandungen theils mit einer einfachen Lage charakteristisch kleiner Epithelzellen besetzt sind, theils mehrere Schichten Epithelzellen über einander tragen. So kommt es, dass auch erweiterte Drüsenräume, welche mit Epithelzellen ausgefüllt sind, sichtbar werden. Da und dort finden sich auch längliche Kanäle (*c*) mit mehreren kolbenförmig gestalteten Endverzweigungen. Das die Drüsenbildungen vereinigende Bindegewebe (*d*) ist durchgehends kernreicher als das Bindegewebe der normalen Mamma.

2. Die zweite Geschwulst hat etwa die Grösse einer Kinderfaust und ist von kugliger, an der Basis abgeflachter Gestalt. Die Oberfläche ist flachhöckrig und überall gut von der Umgebung abgegrenzt. Auf dem Durchschnitt zeigt sich das Gewebe des Tumors ziemlich fest, Eintheilung in einzelne Läppchen, wie in Tumor 1, nicht zu erkennen, dagegen bei genauer Betrachtung da und dort ein feines Netzwerk derben weissen Bindegewebes, das grauweissen Inhalt einschliesst. Sodann fallen auf dem Durchschnitt zahlreiche längliche, vielfach verzweigte Spalten auf, die in allen Richtungen durch den Schnitt getroffen sind und so die verschiedensten Formen bilden. Seltener begegnet man kleinsten bis erbsengrossen, rundlichen cystischen Räumen. Die mikroskopische Untersuchung ergibt, dass diese Spalten nichts Anderes sind als erweiterte Drüsenkanäle.

Im Uebrigen enthält das im Ganzen mässig zellreiche Grundgewebe zahlreiche mit einem einfachen Cylinderepithel ausgekleidete Drüsenschläuche (Taf. XVI, Fig. 4), welche bald einfach sind (*a*) und gerade oder etwas gebogen verlaufen, bald auch vielfache Verzweigungen besitzen (*c*). Oft sind auch die Drüsengänge und ihre Zweige (*b c*) erweitert.

3. Im dritten Falle handelt es sich um zwei aus derselben Mamma zu gleicher Zeit entnommene Geschwülste, von denen die eine etwa Gänseei-, die andere Taubeneigrösse und Gestalt hat. Letztere hat eine flach höckerige Oberfläche, und an zwei Stellen drängen sich aus einer Spaltöffnung im Tumor plumpe, papillenförmige Gewebsmassen hervor. Der Tumor ist von derbweicher Consistenz und besteht auf dem Durchschnitt aus derbem, weissem Gewebe, welches von zahlreichen in mannigfachster Art verzweigten Spalträumen, die jedoch nur schmal sind, durchzogen ist. Nur hier und dort erweitern sich diese Spalten zu langgestreckten, immerhin noch sehr schmalen cystischen Räumen.

Der grössere Tumor besteht aus zwei durch lockeres Bindegewebe von einander getrennten Geschwulstabschnitten. Die Oberfläche derselben ist flachhöckrig, und das Gewebe zeigt auf dem Durchschnitt dieselbe Beschaffenheit wie das des kleineren Tumor. Eigenthümlich ist ihm hinwiederum, dass er sich in Folge mehrerer, sehr langer Längsspalten zum Theil auseinanderblättern lässt; er würde deshalb beim Schneiden in einzelne Partikel zerfallen, welche nur hier und da durch schmale Gewebsbrücken untereinander verbunden wären.

Die mikroskopische Untersuchung ergibt, dass die beiden Tumoren einander vollständig gleich und dem Tumor 2 ähnlich gebaut sind. Sie enthalten dementsprechend beide mehr oder weniger lange, oft verzweigte Drüsenschläuche und nur wenig Drüsenbeeren. Die Gänge sind mit einfachem Cylinderepithel ausgekleidet, zum Theil dilatirt und zu kleinen Cysten erweitert, zum Theil durch in sie hineingewuchertes Bindegewebe verengt. Ein wesentlicher Unterschied gegenüber dem 2. Fall besteht indessen darin, dass das bindegewebige Grundgewebe viel reichlicher entwickelt ist, und dass danach die einzelnen Drüsenschläuche durch breite Bindegewebszüge von einander getrennt sind. Gleichzeitig ist das Gewebe auch gefässreicher.

4. Das vierte Präparat bildet eine Geschwulst von der Grösse eines Borsdorfer Apfels, welche eine ziemlich derbe Consistenz und eine glatte Oberfläche betitzt. Auf dem Durchschnitt zeigt sich das Gewebe gleich-

mässig dicht, derb, weisslich; doch erkennt man schon bei Lupenvergrösserung schmale Gewebszüge, welche den Tumor nach den verschiedensten Richtungen hin durchziehen und auch in die die Geschwulst allseitig umschliessende bindegewebige Kapsel übergehen. Dazwischen sieht man dunklere Gewebspartieen von der verschiedensten Form überall im Tumor vertheilt und endlich — besonders deutlich tritt dies am gefärbten, mikroskopischen Schnitt hervor — feine Spalten, deren Wände meist dicht an einander liegen und nur selten sich in minimalem Grade von einander entfernen, so dass sie dadurch den Anschein von feinen, röhrenförmigen Bildungen gewinnen. Bei der mikroskopischen Untersuchung dieses Tumors fallen sofort zahlreiche drüsige Bildungen (Taf. XVI, Fig. 5*a*) auf, welche entweder die Gestalt von länglichen, mässig dilatirten oder cystisch erweiterten Drüsenschläuchen haben oder durch ungleiche Wucherung des bindegewebigen Stroma sehr verschiedene und eigenartig gestaltete Formen (*a*) erhalten haben. Das Bindegewebe der Geschwulst besteht aus zwei deutlich von einander unterscheidbaren Bindegewebsformationen, von denen die zellärmere (*d*) das eigentliche Grundgewebe bildet, während die zellreichere (*b*) sich durchgehends den Drüsengängen (*a*) anschliesst und dieselben in einer Lage von wechselnder Mächtigkeit umgibt. Dieses pericanaliculäre Gewebe wuchert stellenweise in Form knotiger Erhebungen in das Lumen der Drüsen hinein (*c*) und bedingt dadurch die so auffälligen Gestaltveränderungen der Drüsenlumina. Die Oberfläche des einwachsenden Bindegewebes ist stets nur von einer einfachen Lage von Cylinderepithel besetzt. Es findet dabei also keine stärkere Epithelswucherung statt. Die grösseren intracanaliculär gelegenen Bindegewebswucherungen bilden oft auf Stielen aufsitzende Kugeln und Keulen.

5. Die fünfte Geschwulst hat etwa die Grösse eines mittelgrossen Apfels und besitzt eine höckerige, granulirte Oberfläche. Auf der Schnittfläche erkennt man netzförmig angeordnete, mit der Kapsel in Verbindung stehende, derbe Bindegewebszüge, welche in ihren Maschenräumen ein weicheres Gewebe einschliessen. Ab und zu liegen in letzterem etwas erweiterte Drüsenkanäle. Nach der mikroskopischen Untersuchung besteht die Hauptmasse des Tumors aus einem kernreichen Bindegewebe, das in verschiedener Mächtigkeit sich um die Drüsenkanäle lagert, welche theils einfach, theils verzweigt, resp. mit kolbenförmig gestalteten Endbläschen versehen und mit einer einfachen oder doppelten Epithellage ausgekleidet sind.

Der Tumor ist also ähnlich wie der eben beschriebene gebaut, doch fehlen in das Drüsenlumen sich vordrängende Bindegewebswucherungen. Zwischen den zellreichen Bindegewebssträngen liegt zuweilen ein zellärmeres, locker gebautes Bindegewebe. ZIEGLER hat in der Fig. 377 der V. Auflage seines Lehrbuches der pathologischen Anatomie einen Schnitt aus einem ähnlichen Fall abgebildet.

6. Die sechste Geschwulst stellt einen rundlichen, etwas flachgedrückten, 4—5 cm im grössten Durchmesser haltenden Tumor dar, dessen Oberfläche leicht höckerig ist und dessen Gewebe auf dem Durchschnitt im Ganzen eine gleichmässig derbe Beschaffenheit zeigt. Da und dort kann man indessen kleine Spalten erkennen, die durch einseitiges Einwachsen der bindegewebigen Grundmasse in deren Lumen oft stark verzerrt sind.

Nach der mikroskopischen Untersuchung besteht der Tumor aus einem durchgehends gleich gebauten, ziemlich zellreichen Bindegewebe, welches nur wenige Drüsenkanäle mit einem einfachen Epithel einschliesst. Manche derselben sind cystisch dilatirt. Bei einzelnen sind, ähnlich wie im vierten Fall bindegewebige Wucherungen in das Lumen eingewachsen. Die Vertheilung der Drüsenkanäle ist eine ungleichmässige, so dass sie im Gesichtsfeld bald in Mehrzahl vorhanden sind, bald auch wieder fehlen.

7. Die siebente Geschwulst, welche im gehärteten Zustand 1250 gr schwer ist, hat eine halbkugelige Gestalt und eine leicht höckerige Oberfläche. Auf dem Durchschnitt erscheint sie aus Lappen zusammengesetzt, welche ihrerseits wieder aus bohnen- bis haselnussgrossen Läppchen bestehen, die einfache und verzweigte, oft verzerrte Spalträume einschliessen. Bei der Härtung in MÜLLER'scher Flüssigkeit hat das Gewebe der Läppchen eine dunklere Beschaffenheit angenommen als das Zwischengewebe.

Der Tumor besteht zum Theil aus zellarmem, zum Theil aus zellreichem Bindegewebe. Irgend ein gesetzmässiger Wechsel zwischen diesem verschieden gebauten Gewebe ist aber nicht erkennbar; vielmehr wechseln Züge von sehr zellreichem Gewebe mit solchen zellärmeren Gewebes ab, ohne dass sich eine Beziehung oder Abhängigkeit von dem Verlauf und der Lage der Drüsenkanäle nachweisen lässt. Daher kommt es auch, dass die spärlichen, da und dort nachweisbaren Drüsengänge bald von kernreichem, bald von kernarmem Bindegewebe umgeben sind. Ein Theil der Drüsengänge ist normal, andere sind dilatirt, und es sind mitunter in die erweiterten Lumina von einer oder mehreren Seiten

theils breit aufsitzende, theils schmale Wucherungen vorgedrungen. Die epitheliale Auskleidung der Drüsen ist stets einschichtig.

Der Gehalt des Bindegewebes an Blutgefässen ist ein sehr ungleicher, indem das kernarme Gewebe meist sehr gefässreich, das kernreiche dagegen gefässarm ist.

Alle diese unter III beschriebenen Geschwülste haben in ihrem ganzen Bau, der Anordnung ihrer Elemente manches gemeinsam, so dass es thunlich scheint, sie sämmtlich in einer gemeinschaftlichen Gruppe zusammenzufassen. Immerhin zeigen sie auch Verschiedenheiten. Nach beendeter Untersuchung ergab sich als das Natürlichste, die Zusammenstellung so zu ordnen, dass auf der einen Grenze die an drüsigen Bildungen reichsten, auf der anderen Grenze die an solchen ärmsten Tumoren gewissermaassen den Anfang und den Schluss bildeten. Tumor 1 und 2 sind ächte Adenome der Mamma, d. h. also Geschwülste, welche in der Hauptsache aus neugebildeten Drüsen bestehen. Bei beiden sieht man die drüsigen Bestandtheile in erheblicher Weise vermehrt, während das bindegewebige Gerüst zurücktritt.

Im erstbeschriebenen Tumor macht sich unverkennbar die Neigung der Wucherung geltend, ähnlich wie bei der normalen Entwickelung der Mamma zur secernirenden Drüse, Drüsenbläschen zu bilden, wobei freilich nicht vollkommen typische Drüsenbeeren und Drüsenläppchen zu Stande kommen. Will man die Charaktere der Geschwulst im Namen zum Ausdruck bringen, so muss man dieselbe ein Adenoma acinosum nennen.

Im zweiten Falle liegt eine Geschwulst vor, in welcher, soweit ich dieselbe untersucht habe, die Drüsenwucherungen nur selten zur Bildung von Drüsenbeeren führen, in welcher sich vielmehr Drüsenschläuche bilden. Nimmt man dies als charakteristisch für die Geschwulst an, und ich meine, dass man dazu das volle Recht hat, so muss man ihr den Namen eines Adenoma tubulare beilegen.

In den Tumoren 3—7 bestehen die in denselben enthaltenen Drüsen grösstentheils aus Drüsenschläuchen, in einem kleinen Theile auch aus Drüsenbeeren, es treten indessen die drüsigen Bildungen mehr und mehr in den Hintergrund, und bei den zuletzt beschriebenen Tumoren erhält man den Eindruck, als ob die Drüsen sich nur wenig oder gar nicht gegen die Norm vermehrt hätten. Bei diesen Tumoren tritt dagegen die Wucherung des Bindegewebes mehr und mehr gegenüber der Drüsenbildung in den Vordergrund. Es ist danach nicht mehr gestattet, dieselben als

Adenome den erstbeschriebenen vollkommen gleichzustellen, man wird sie vielmehr als Adenofibrome, und für den Fall, dass die Drüsenneubildung ganz in den Hintergrund tritt, als Fibrome bezeichnen müssen. Letzteres ist bei den beiden zuletzt beschriebenen Geschwülsten der Fall.

Der als dritter Fall beschriebene Tumor schliesst sich unmittelbar an den zweiten an, indem die in demselben enthaltenen Drüsen grösstentheils Schläuche mit oder ohne Verzweigung bilden. Ein Unterschied besteht nur darin, dass sich das Bindegewebe stärker entwickelt hat. Man wird die Geschwulst danach passend als Fibroadenoma tubulare bezeichnen. Sollte in einem nach dem Typus des acinösen Adenomes gebauten Tumor das Bindegewebe in stärkerem Maasse entwickelt sein, als dies in meiner erstbeschriebenen Geschwulst der Fall war, so würde man dies ein Fibroadenoma acinosum nennen.

Die Bindegewebsneubildung, welche in Adenofibromen die Drüsenwucherung begleitet oder auch mehr in selbständiger Weise auftritt, zeigt nicht immer dieselbe Ausbreitung, ist vielmehr bald eine durch die ganze bindegewebige Grundmasse des Geschwulstgebietes sich erstreckende, bald eine auf die nächste Umgebung der Drüsenschläuche beschränkte, welche von dem die normalen Drüsen begleitenden kernreichen Bindegewebe ausgeht. In welcher Weise sich alsdann das Bild gestaltet, habe ich im vierten und fünften Falle beschrieben (vgl. Taf. XVI, Fig. 5). Will man die eigenthümliche Verbreitung der Bindegewebswucherung bei der Wahl des Namens zum Ausdruck bringen, so muss man die Geschwulst als Fibroma pericanaliculare bezeichnen. Wächst das pericanaliculäre Bindegewebe bei ungleichmässiger Wucherung in das Lumen der Drüsengänge ein, so entsteht als eine besondere Form das Fibroma intracanaliculare. Ein und derselbe Tumor kann dabei beide Geschwulsttypen vereinigen (Taf. XVI, Fig. 5).

Vergleicht man die Adenome, Adenofibrome und Fibrome mit den oben als epitheliale Cystome beschriebenen Geschwülsten, so ergibt sich zunächst, dass sie eine Eigenthümlichkeit gemeinsam haben, nämlich die: dass sich durch Dilatation von Drüsenkanälen oder auch Beeren oft Cysten bilden. Bei Adenomen sowohl als bei Cystomen findet eine epitheliale Wucherung statt. Endlich hat das intracanaliculäre Fibrom mit dem papillären Cystom gemeinsam, dass bei beiden das bindegewebige Stroma in das Lumen der Drüsenkanäle hineinwächst.

Es ist danach wohl nicht zu bestreiten, dass die Geschwülste einander nahe verwandt sind. Gleichwohl halte ich es für gerechtfertigt und zweckmässig, diese Geschwulsttypen auseinanderzuhalten. Wenn auch das papilläre Cystom bei seiner Entwickelung Drüsenschläuche bildet (Taf. XVI, Fig. 2), die den Drüsenschläuchen des tubulären Adenoms (Fig. 4) gleichen, so erhält es doch durch das frühzeitige Auftreten von intracanaliculären papillären Excrescenzen (Fig. 2 *d e*), welche bei reinen Adenomen nicht vorkommen, ein ganz eigenartiges Gepräge. Ueberdies zeichnet es sich vor dem Adenom dadurch aus, dass die Bindegewebsentwickelung zwischen den Drüsen weit hinter derjenigen bei den Adenomen zurückbleibt. Das letztere ist auch gegen eine Gleichstellung mit dem intracanaliculären Fibrom geltend zu machen, vor dem das papilläre Cystom sich überdies dadurch ganz wesentlich unterscheidet, dass die intracanaliculären Bindegewebswucherungen einen ganz anderen Charakter tragen, und dass zugleich die epithelialen Wucherungen, die dem intracanaliculären Fibrom abgehen, in den Vordergrund treten.

Zum Schlusse möchte ich mich noch über die Frage äussern, ob man von den beschriebenen Tumoren einige den Cystosarcomen zuzählen kann. Dass dies für die epithelialen Cystome nicht thunlich ist, habe ich schon oben auseinandergesetzt.

Für die Bezeichnung Cystosarcom können danach unter den beschriebenen Tumoren nur die mit Cystenbildung verbundenen Adenome, Adenofibrome und Fibrome in Frage kommen und es würde, da der Begriff des Sarcoms verschieden weit gefasst wird, wohl zulässig sein, dieselben Cystosarcome zu nennen. Selbstverständlich hat man dazu noch mehr das Recht, wenn, was ja vorkommt, das wuchernde Bindegewebe zellreicher ist als in den vorliegenden Fällen. Gilt dies auch für die intracanaliculär wuchernden Bindegewebsexcrescenzen, so geht das intracanaliculäre Fibrom in die als Cystosarcoma proliferum und papilliferum bezeichnete Geschwulstform über.

Halle a. S., den 12. Januar 1888.

Fig

Fig. 3.

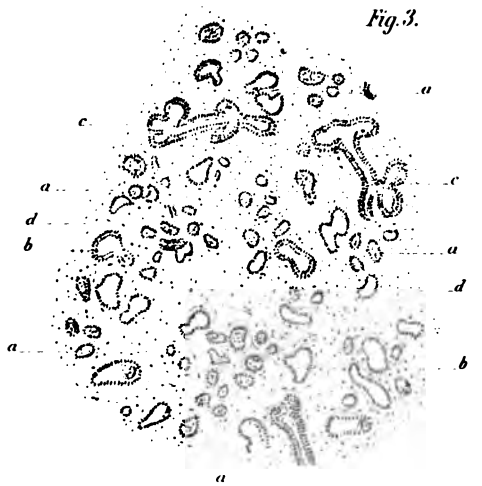

Fig. 4.

Fig

Erklärung zu Tafel XVI.

Fig. 1. Schnitt durch ein Cystoma Mammae papilliferum (Fall 4, pag. 394/95, mit Oc. II Obj. III von Seibert gezeichnet). *a* Bindegewebiges Stroma. *b* Intracanaliculäre papilläre Excrescenzen auf dem Längsschnitt; *c* ebensolche auf dem Querschnitt. *d* Schleimig degenerirte Papillen, welche gequollene rundliche Zellen einschliessen. *e* Geschichtetes Epithel.

Fig. 2. Schnitt durch ein Cystoma Mammae papilliferum in der Entwickelungszone (Fall 5, pag. 396/97 mit Oc. II Obj. III von Seibert gez.). *a* Normale Drüsenbeeren. *bb* Schlauchförmige Drüsen. *c* Erweiterter Drüsenschlauch auf dem Querschnitt. *d* Erweiterte Drüsenschläuche mit kleinen papillären Excrescenzen. *e* Verzweigte intracanaliculäre, mit mehrfachen Epithellagen bedeckte Excrescenz.

Fig. 3. Schnitt durch ein Adenoma Mammae acinosum (Fall 1, pag. 402, mit Oc. II Obj. III von Seibert gezeichnet). *a* Drüsenbeeren. *b* Erweiterte Drüsenbeeren und Kanäle. *c* Drüsengänge mit kolbig gestalteten Endverzweigungen. *d* Bindegewebiges Stroma.

Fig. 4. Schnitt durch ein Adenoma Mammae tubulare (Fall 2, pag. 402/3, mit Ocul. II Obj. III von Seibert gezeichnet). *a b* Schlauchförmige, zum Theil erweiterte (*b*) einfache Drüsenkanäle. *c* Verzweigte Drüsenkanäle.

Fig. 5. Schnitt durch ein Adenoma Mammae tubulare mit pericanaliculären und intracanaliculären fibrösen Wucherungen (Fall 4, pag. 403/4, mit Ocul. II Obj. III von SEIBERT gezeichnet). *a* Drüsengänge. *b* Zellreiche pericanaliculäre fibröse Gewebswucherung. *c* Intracanaliculäre fibröse Gewebswucherung. *d* Zellarmes fibröses Stroma.

XVIII.

Experimentelle Untersuchungen über das Eindringen pathogener Mikroorganismen von den Luftwegen und der Lunge aus.

Von

Gustav Hildebrandt,
pract. Arzt.

Aus der bakteriologischen Abtheilung des pathologisch-anatomischen Instituts zu Königsberg i. Pr.

(Von der medicinischen Facultät zu Königsberg preisgekrönte Arbeit.)

Die wissenschaftlichen Forschungen der letzten Jahrzehnte auf dem Gebiet der Pathologie haben, wie bekannt, die Thatsache unumstösslich festgestellt, dass wir als Erreger einer ganzen Reihe pathologischer Zustände im thierischen Körper gewisse, niederste, pflanzliche Organismen anzusehen haben. Wir wissen, dass bestimmte Arten derselben, einmal in die Blut- oder Lymphbahnen des Warmblüters gelangt, hier vermöge ihrer immanenten, specifischen Wachsthumsenergie zu wuchern und mit dem lebenden Gewebe in Wechselwirkung tretend jeweilig nach der Intensität ihrer Virulenz einen mehr oder minder deletären Einfluss auf den thierischen und menschlichen Organismus geltend zu machen vermögen.

Auf welchen Wegen indess die Mikroorganismen in das Körperinnere zu gelangen im Stande sind, darüber gehen — wenn wir von der leicht verständlichen Art der Infection nach Continuitätstrennungen der Körperoberfläche absehen — die Ansichten der Autoren noch sehr auseinander.

Von den drei vorwiegend möglichen Invasionsstätten für Infectionskeime von aussen: Haut, Darm und Lunge, ist von Pettenkofer vor Allem auf die Lunge als dasjenige Organ hingewiesen worden, durch welches muthmaasslich die meisten pathogenen Bacterien in das Blut gelangen. Und diese Annahme erscheint um so mehr gerechtfertigt, als wir uns an die Vorstellung gewöhnt haben, dass die atmosphärische Luft überreichlich mit jenen kleinsten, mikroskopischen Gebilden erfüllt sei, und dass jeder Athemzug daher mit einem neuen Import dieser unserer Gesundheit so gefährlichen, kleinsten Feinde verbunden sein müsse.

Die Thatsache indess, dass wir unter solchen Verhältnissen im Laufe von Decennien nicht viel öfter einer Infection mit mehr oder minder schweren Folgen anheimfallen, legt schon die Vermuthung

nahe, dass die Gefahr einer Infection von der Lunge aus keine so grosse sein kann, dass vielmehr Verhältnisse im thierischen Organismus gegeben sein müssen, welche einem schrankenlosen Eindringen pathogener Bacterien von den Luftwegen und Lungen aus wirksam entgegentreten.

Für experimentelle Untersuchungen über das Eindringen pathogener Mikroorganismen von den Luftwegen und der Lunge aus erscheinen folgende vier Fragen von principieller Wichtigkeit:

1. Gelangen alle in der atmosphärischen Luft schwebenden Mikroorganismen bei der Athmung unbehindert in die Lunge?
2. Vermögen die einmal in die Alveolen gelangten Mikroorganismen auch in das intacte Lungengewebe einzudringen?
3. Vermögen die in das Lungengewebe eingedrungenen Mikroorganismen hier unbehindert zu wuchern?
4. Ist ein Transport von Mikroorganismen durch die Lunge möglich, und auf diesem Wege eine Allgemeininfection?

Diese vier Fragen besonders sind für die Art und den Gang der von mir angestellten, nunmehr mitzutheilenden experimentellen Untersuchungen bestimmend gewesen. Als Versuchsthiere kamen ausschliesslich Kaninchen und Meerschweinchen in Anwendung. Aus äusseren Rücksichten konnten die Versuche nur über eine beschränkte Zeit hinaus geführt werden, wodurch aus später zu erörternden Gründen für gewisse Fragen ein ausreichendes Urtheil noch nicht gewonnen werden konnte.

Halten wir einmal an der Vorstellung fest, dass mit jedem Athemzug in der Luft schwebende Mikroorganismen in die Lunge importirt werden, so dürfen wir voraussetzen, dass sich dieselben durch Uebertragen von Lungenstückchen auf einen geeigneten Nährboden auch zum Auskeimen und somit zum deutlichen Nachweis bringen lassen müssen. In dieser Ueberlegung wurden folgende 4 Versuche angestellt:

I. Versuch: Ein gesundes Kaninchen wird durch Nackenstich getödtet. Nach Durchschneidung der Brust- und Bauchhaut wird die freigelegte Musculatur zunächst mit Sublimat, dann mit Alkohol und Aether abgewaschen, und unter Anwendung im Wärmeschrank sterilisirter Instrumente der Brustkorb oberhalb des Zwerchfells eröffnet, das Sternum aber nur abgehoben, um ein Hineinfallen von Keimen aus der Luft zu verhindern. Nunmehr werden kleine Stücke aus verschiedenen Partieen

der Lungen ausgeschnitten und auf Nährgelatine, theils in Reagenzgläsern, theils auf Platten gegossen, ausgesät. Zur Controle dient eine mit Milzstücken desselben Thieres beschickte Platte.

Nach 48 Stunden gelingt es nicht, auf den Platten auch nur eine Pilzvegetation, die von den ausgesäten Lungen- oder Milzstücken ausgegangen wäre, zu constatiren; hingegen finden sich bisweilen vereinzelte, kleine Bacteriencolonien über die Platte zerstreut, bisweilen in der Nähe der Lungen- und Milzstücke. Dennoch lässt sich mit Sicherheit erkennen, dass sie niemals von denselben selbst aus gewuchert sind. Die vier Reagenzglasculturen zeigen gleichfalls keine Pilzkeimung, bis auf ein Glas. Die makroskopisch trübe Gelatine erweist sich mikroskopisch als von einer Coccusart durchwuchert. Zwei Gläser, von jetzt an in den Wärmeschrank gestellt, sind nach 8 Tagen makroskopisch wie mikroskopisch absolut frei von jeder Pilzwucherung.

II. Versuch: Aus der Trachea und Lunge eines gesunden Kaninchens werden unter den schon oben erwähnten Cautelen Stücke ausgeschnitten und damit Gelatine-Reagenzgläser und Platten beschickt.

In keiner Cultur findet sich nach 48 Stunden eine Pilzkeimung. Die Reagenzglasculturen werden in den Wärmeschrank gestellt; nach weiteren 24 Stunden sind die beiden mit Stücken der Trachea beschickten Gläser getrübt, mikroskopisch durch reichliche Coccenentwickelung; von den drei mit Lungenstücken versehenen Gläschen zeigt eines Coccenentwickelung, die anderen sind keimfrei geblieben.

III. Versuch: Ein gesundes Kaninchen wird getödtet. Nach theilweiser Abtragung der Nasenhaut wird eine vorher ausgeglühte Impfplatinnadel in die Nasenhöhle eingeführt, Nasenschleim entnommen und durch Stich auf Gelatinereagenzgläschen verimpft, ferner auf Agar- und Gelatineplatten je eine Nadel verimpft durch mit derselben über den Nährboden gezogene Striche. Ein Gleiches geschieht mit dem Mundschleim und nach Eröffnung der Trachea durch einen kleinen Schlitz mit dem Trachealschleim. Durch diese Art der Beschickung können alle später nicht auf den Strichen emporgesprossenen Keime mit Sicherheit als accidentelle Verunreinigungen angesprochen werden. Von der Lunge werden, wie früher, Stücke auf Agar- und Gelatineplatten ausgesät. Alle Agarculturen bleiben in erhöhter Temperatur.

Der Parallel-Versuch mit Agar und Gelatine dient zur Illustration des Unterschiedes in der Entwickelung von Keimen bei Körper- und Stubentemperatur, um ferner den etwa vorhandenen pathogenen, höherer Temperatur bedürftigen Mikroorganismen die Möglichkeit schneller Wucherung zu geben.

Folgende Tabellen dienen zu grösserer Deutlichkeit:

	Platten:		Reagenzglas:
	Agar:	Gelatine:	Gelatine:
1. Mundschleim:	a. 1 Nadel	b. 1 Nadel	c. 1 Nadel
2. Nasenschleim:	a. 1 „	b. 1 „	c. 1 „
3. Trachealschleim:	a. 1 „	b. 1 „	c. 1 „
4. Lunge (Hilus):	a. 1 Stück	b. 1 Stück	—
5. Lunge (Peripherie):	a. 1 „	b. 1 „	—

Nach 48 Stunden:

Agar:	Gelatine:	Gelatine:
1. a. sehr reichliche Keime	b. ca. 50 Keime	c. 24 Keime
2. a. reichliche Keime	b. reichliche Keime	c. 12 Keime
3. a. nichts	b. nichts	c. nichts
4. a. überwuchert	b. nichts	—
5. a. überwuchert	b. nichts	—

Die Agarculturen zeigen nach 48 Stunden eine stärkere Keimentwicklung als die Gelatineculturen; den letzteren mögen wohl die zu schneller Auskeimung höherer Temperatur bedürftigen Mikroorganismen fehlen. Die Keime sitzen den Strichen eng auf. Aus dem Mundschleim sind die reichlichsten, aus dem Nasenschleim etwas weniger reichliche, aus dem Trachealschleim gar keine Keime emporgesprossen. Die Lungenstücke sind theils überwuchert, theils fehlt jegliche Vegetation.

IV. Versuch: In der im vorigen Versuch geschilderten Weise werden gleichfalls von einem gesunden, frisch getödteten Kaninchen folgende Culturen angelegt:

	Platten:		Reagenzglas:	
	Agar:	Gelatine:	Agar:	Gelatine:
1. Mundschleim:	a. 1 Nadel	b. 1 Nadel	c. 1 Nadel	d. 1 Nadel
2. Nasenschleim:	a. 1 „	b. 1 „	c. 1 „	d. 1 „
3. Trachealschleim:	a. 1 „	b. 1 „	c. 1 „	d. 1 „
4. Lunge (Hilus):	a. 1 Stück	b. 1 Stück	—	—
5. Lunge (Peripherie):	a. 1 „	b. 1 „	—	—
	Controllculturen:			
6. Leber, Niere:	a. je 1 Stück	b. je 1 Stück	—	—
7. Blut (Herz):	—	—	c. 1 „	d. 1 „

Nach 72 Stunden:

Agar:	Gelatine:	Agar:	Gelatine:
1. a. alle Striche überwachsen	b. $\frac{3}{4}$ der Striche überwachsen	c. Stich vollständig ausgewachsen	d. ca. 50 Keime
2. a. „	b. 10 Keime	„	d. ca. 30 Keime
3. a. $\frac{1}{2}$ der Striche überwachsen	b. nichts	c. Stich nichts; Oberfläche von einem Schimmelpilz bedeckt	d. nichts
4. a. 2 Keime	b. nichts		—
5. a. nichts	b. nichts	—	—
		Controllculturen:	
6. a. überwachsen	b. nichts	—	—
7. —	—	c. Stich nichts; Oberfläche von einem Schimmelpilz bedeckt	d. nichts

Auch hier zeigt sich die Keimentwicklung am reichlichsten in dem Mundschleim, weniger reichlich im Nasenschleim, während aus dem Trachealschleim und den Lungenstücken entweder nur spärliche oder gar keine Keime emporgesprossen sind.

Das Ergebniss dieser vier Versuche ist ebenso überraschend, wie interessant. Scheint es doch fast, als befänden sich unter normalen Verhältnissen so gut wie keine Mikroorganismen in der Trachea und den Lungen. Denn wir müssen durchaus daran festhalten, dass die negativen Resultate entschieden in diesem Falle mehr beweisen als die nur vereinzelten positiven, bei denen immer, gelegentlich mit hoher Wahrscheinlichkeit an eine accidentelle Verunreinigung der betreffenden Cultur zu denken ist. Es muss indess zugegeben werden, dass die Methode der Aussäung von Organstücken auf einen Nährboden insofern vielleicht nicht ganz zuverlässig ist, als vereinzelte Keime, welche mehr innen liegen, mit dem Nährboden also nicht in directem Contact stehen, vielleicht zum Auswachsen keine genügende Möglichkeit finden. So viel jedoch ist sicher, wenn in der That irgendwie erheblichere Mengen von Mikroorganismen in der Lunge sich befänden, so würde auch bei dieser Art des Culturverfahrens eine Entwickelung nicht ausbleiben. Denn es ist bekannt, dass Organstücke von Thieren, welchen eine bestimmte Pilzart in das Blut injicirt worden ist, auch ohne Anwendung eines Nährbodens, nur in feuchter Kammer und erhöhter Temperatur gehalten, sich in kurzer Zeit mit einer typischen Rasendecke des betreffenden Pilzes überziehen. Nennenswerthe Mengen von Mikroorganismen können demnach für gewöhnlich in der Lunge sich nicht befinden.

Das Gleiche gilt von dem Bacteriengehalt der Trachea. Auch hier könnte der scheinbar vollständige Mangel an Bacterien dadurch bedingt sein, dass es eben nicht immer gelingt, mit einer Platinnadel die vielleicht anwesenden, spärlichen Bacterien zu fangen. Dass andererseits aber bei irgendwie erheblicherer Anwesenheit von Bacterien auch auf diese Art reichlicher Fang zu machen ist, das beweisen die aus Mund- und Nasenschleim hergestellten Culturen. Die letzteren geben zugleich einen deutlichen Aufschluss über den thatsächlichen Verbleib der in der Athemluft enthaltenen Mikroorganismen. Alle in der Nasenhöhle befindlichen Mikroorganismen entstammen unzweifelhaft lediglich der Athemluft, die der Mundhöhle wohl nur zum Theil. Denn selbst, wenn wir annehmen, dass die Athmung zeitweise auch durch den Mund vorgenommen wird, so

ist die vorhandene Reichlichkeit doch hier gerade durch die infolge der nie fehlenden Speisereste eminent günstigen Nährverhältnisse bedingt.

Es unterliegt wohl nach dem Ergebniss der obigen Versuche keinem Zweifel, dass in den labyrinthähnlichen Muschelgängen der Nase mit ihren Buchten und Taschen, welche von feuchter, mit zähem Secret belegter Schleimhaut überzogen sind, unter normalen Verhältnissen die Mikroorganismen beim Durchstreichen der Luft durch die genannten Höhlen und den Rachenraum hängen bleiben. Die Luft wird hier gleichsam filtrirt und gelangt dann nahezu frei von allen corpusculären Gebilden in die tieferen Luftwege. Dass dann die einmal an der Schleimhaut hängengebliebenen und ihr anhaftenden Mikroorganismen auch so leicht nicht durch die Gewalt des Luftstroms wieder losgerissen und weitergeführt werden, dafür sprechen die Untersuchungen von KÜMMEL [1]), welcher bei Prüfung der Expirationsluft auf ihren Bacteriengehalt zu dem interessanten Resultat gelangte, dass in der Expirationsluft gar keine Keime sich befinden. Es erscheint geeignet, an dieser Stelle auch auf die Untersuchungen von HESSE [2]) über die quantitative Bestimmung der in der Athemluft enthaltenen Mikroorganismen hinzuweisen. Derselbe leitete Luft von messbarer Quantität und bestimmter Strömungsgeschwindigkeit durch längere Glasröhren, auf deren Boden Nährgelatine ausgegossen war, und kam zu folgendem Resultat: „Der Luftstrom wird um so ärmer an Keimen, je weiter er sich in der Röhre fortbewegt, bis er endlich gar keine Keime mehr enthält, und der Weg, den die Keime zurücklegen, ist um so kürzer, je schwächer der Luftstrom gewählt wird." Es zeigte sich ferner, dass sämmtliche Keime durchaus dem Gesetze der Gravitation folgen. Befand sich die Nährgelatine in der Röhre nur oben, so blieb jegliche Keimentwicklung aus. Die äussersten Colonieen waren Pilzkeime, die leichter sind als Bacterien, die nicht isolirt, als einzelne Individuen in der Luft enthalten sind, sondern als Häufchen von Individuen oder den Trägern anhaftend derart, dass sie durchschnittlich etwas schwerer wiegen als Pilzsporen. Sehr interessant ist die Angabe, welche die landläufige Vorstellung von der Reichlichkeit der Keime in der Luft als mindestens sehr übertrieben kennzeichnet, dass in 20 Litern Luft durchschnittlich nur etwa 10 Keime enthalten sind, von denen die Hälfte auf Pilze fällt.

Wir können zwangslos diese von HESSE gefundenen Thatsachen auch auf die Verhältnisse in Anwendung bringen, wie sie bei dem

Durchtritt der Luft durch die Nasenhöhle und den Rachenraum geboten werden. Auch hier haben wir einen röhrenartigen Raum, in welchem die Keime infolge ihres Gravitationsbestrebens je nach der Strömungsgeschwindigkeit der Luft schon in mehr oder minder grosser Entfernung von der Eingangsöffnung sich niedersenken werden. Die Verhältnisse gestalten sich hier nur für einen Fang corpusculärer Elemente insofern besonders günstig, als die Nasenhöhle mit ihren 6 Muschelgängen ein ganzes System von Röhren darbietet und ferner der Luftstrom nicht durch eine gleichmässig grosse, in einer Ebene verlaufende Röhre hindurchstreicht, sondern sowohl an den vorspringenden Teilen der Nasenhöhle, als auch bei der fast rechtwinkligen Knickung beim Uebergang aus der Nase in den Schlund vielfach gebrochen wird. Dadurch wird die Möglichkeit des Hängenbleibens corpusculärer Elemente eine noch grössere. Berücksichtigen wir endlich den unter normalen Verhältnissen vorhandenen Keimgehalt der Luft, basirend auf der Angabe von Hesse, so würden bei mittlerer Lungencapacität von 500 Cubctm in 40 Athemzügen durchschnittlich nur 10 Keime importirt werden, oder, um einen Keim zu importiren, sind 4 Athemzüge nothwendig. Dass aber diese relativ geringen Mengen von Keimen wenigstens zum grössten Theil durch den filtrirenden Schutz des Nasenrachenraums an einem Eindringen in die tieferen Luftwege und Lungen verhindert werden, kann füglich nicht Wunder nehmen.

Haben wir somit nun auch den Beweis erbracht und die Ueberzeugung gewonnen, dass unter normalen Verhältnissen dem Eindringen von Mikroorganismen in die Lunge eine bedeutungsvolle Schranke gesetzt wird, so drängt sich nunmehr doch die Frage auf, ob nicht die sonst so ausreichende Schutzvorrichtung bei abnorm gesteigertem Keimgehalt der Luft ihren Dienst versagt. Dass die Filtration der Luft durch den Nasenrachenraum keine absolute sein kann, wird schon durch die unbestreitbare Thatsache des Eindringens von Staub- und Kohlepartikeln bewiesen, von welcher nicht nur das bei älteren Individuen ausnahmslos angetroffene Lungenmelanin, sondern auch die in der Literatur niedergelegten experimentellen Untersuchungen über künstliche Staubinhalation ein beredtes Zeugniss ablegen. Die schon von Traube [3]), Zenker [4]) und Anderen erwiesene Thatsache, dass Staub in die Lunge einzudringen vermag, hat neuerdings durch die sehr eingehenden experimentellen Untersuchungen von Arnold [5]) ihre weitgehendste Bestätigung gefunden. Die von ihm angestellten Russ-Inhalations-

versuche bei Kaninchen führten bei reichem Gehalt der Athmungsluft an Staub fast ausnahmslos zu einer so schweren Schädigung der Lungen durch Aufnahme des Russes in dieselbe, dass die Thiere früher oder später erlagen. Er gibt indess selbst an, er habe Versuche mit sehr intensiver Verstäubung vorgenommen, und an anderer Stelle sagt er: „bei der grossen Mehrzahl der Versuche war die Luft im Kasten sehr reich an Russ."

Schon diese Angaben sprechen mit Deutlichkeit dafür, dass der durch den Nasenrachenraum geleistete Schutz nur ein relativer sein kann und nahezu illusorisch wird, sobald der Gehalt der Luft an corpusculären Elementen eine gewisse abnorme Höhe erreicht hat.

Dennoch erschien es wünschenswerth, diese für das Eindringen von Staub in die Lunge sichergestellte Thatsache durch Inhalationsversuche mit einer geeigneten Pilzart auf ihre analoge Giltigkeit für das Eindringen von Mikroorganismen zu prüfen. Es wurde daher eine Reincultur des pathogenen Schimmelpilzes Aspergillus fumigatus angelegt und für diese, wie alle späteren Inhalationsversuche verwandt. Die Cultur wurde so gewonnen, dass auf eine in einem sterilisirten 4eckigen, etwa 12 cm hohen und 30 cm langen Glase ausgebreitete Brodinfusdecke von einer Reincultur älteren Datums reichliche Sporen von Aspergillus fumigatus ausgesät wurden. Bei erhöhter Temperatur entstand schnell ein typischer, reiner, grüner Aspergillusrasen, welcher nach 3 Wochen etwa geeignet war, bei geringem Aufrühren mit einem Glasstabe oder einer Gänsefeder und folgender Aufwirbelung durch einen kleinen Blasebalg von einem in der Endwand des Glases befindlichen Loche aus eine durch suspendirte Sporenmassen trübe und undurchsichtige Atmosphäre zu liefern. An dem offenen Ende des Gefässes befand sich eine engporige Zeughohlmaske, welche das Thier an der Schnauze umschloss.

Es wurde nunmehr folgender Versuch angestellt: $^1/_2$stündige Inhalation durch ein Kaninchen unter intensiver Aufwirbelung; nach Ablauf der halben Stunde wird das Thier sofort getödtet, und in üblicher Weise werden dann folgende Culturen auf Agarbrodinfusplatten angelegt:

Platten:	nach 30 Stunden:
1. Mundschleim: 2 Nadeln	1. vollständige Rasendecke v. Asp. fum., Streifen hervorstechend,
2. Nasenschleim: „	2. „
3. Trachealschleim: „	3. „
4. Lunge: 2 Stücke	4. ganz überwuchert.
5. Blut: 2 Nadeln.	5. nichts.

In alle Theile der Luftwege und der Lungen sind also reichliche Sporenmengen eingedrungen und damit festgestellt, dass der Schutz, den der Nasenrachenraum unter normalen Verhältnissen in so eclatanter Weise zu leisten im Stande ist, bei excessiver Steigerung des Keimgehaltes der Luft wenigstens scheinbar gleich Null wird.

Um dies indess noch näher zu beleuchten, um namentlich ein Bild von der Grösse des Schutzes zu gewinnen, den der Nasenrachenraum zu leisten vermag, wurden zwei Kaninchen von gleicher Grösse nach einander je einer $^3/_4$stündigen Inhalation von Aspergillus fumigatus-Sporen unterzogen. Während jedoch das eine Thier durch die Nase athmete, musste nach luftdichter Verlegung der Schnauze das andere Thier durch eine vorher angelegte Tracheotomiewunde mittels einer in die Trachea eingeführten, metallenen Canüle direct, also unter Ausschaltung des Nasenrachenraumes, die mit Aspergillussporen erfüllte Luft einsaugen. Da, wie seit den Untersuchungen von Lichtheim [6]) schon bekannt und durch eigene Beobachtung noch unten bestätigt werden wird, die Einführung von Aspergillus fumigatus in die Lunge bei Kaninchen ganz charakteristische, schon makroskopisch wahrnehmbare pathologische Veränderungen setzt, so musste die Differenz der später gefundenen Veränderungen in den Lungen beider Thiere eine directe Beurtheilung gewinnen lassen, in welcher Ausgiebigkeit die Filtration der Luft durch den Nasenrachenraum erzielt wird. Es sei bemerkt, dass in diesen beiden Fällen ein nur mässiger Keimgehalt der Luft gewählt wurde, um die in der Norm bestehenden Verhältnisse wenigstens annähernd nachzuahmen.

Bei der nach 4 Tagen vorgenommenen Section zeigten sich bei dem tracheotomirten Thiere die beiden oberen Lappen der rechten Lunge, sowie der obere Lappen der linken Lunge vollständig hepatisirt; in den übrigen Abschnitten nur vereinzelte, kleinere Herde, wogegen beide Lungen des anderen Thieres, das durch die Nase geathmet hatte, absolut frei waren von jeder makroskopisch sichtbaren Veränderung und sich vollständig aufblähen liessen.

Ein weiterer Parallelversuch, in gleicher Weise angestellt, indess von nur $^1/_2$stündiger Dauer und unter so intensiver Aufwirbelung von Sporen vorgenommen, dass die Thiere mehrfach in hochgradigste Dyspnoe geriethen, ergab bei der nach 7 Tagen vorgenommenen Section in den Lungen beider Thiere sehr ausgedehnte Erkrankungen; aber auch hier noch überwogen die pathologischen Veränderungen der Lungen bei dem tracheotomirten Thiere unverkennbar.

Wir dürfen uns nach Allem schliesslich dahin resümiren: Der Nasenrachenraum bietet unter normalen Verhältnissen einen sehr ausgiebigen Schutz gegen ein schrankenloses Eindringen von Mikroben in die tieferen Luftwege und Lungen; derselbe nimmt indess im umgekehrten Verhältniss zu der Dichtigkeit in welcher die Mikroben in der Athemluft enthalten sind, stetig ab, bis schliesslich eine Grenze erreicht wird, wo derselbe nahezu gleich Null wird. Letzterer Umstand hat auch nichts Befremdendes, wenn man bedenkt, dass in derartigen Fällen forcirter Inhalation das Volumen atmosphärischer Luft, welches bei jedem Athemzug gebraucht wird, zum grössten Theil durch corpusculäre, im festen Aggregatzustand befindliche Elemente ersetzt wird. Man kann in solchen Fällen füglich kaum mehr von einer Inhalation verunreinigter Luft sprechen, sondern im Gegentheil von einem Import von Fremdkörpern in die Lunge, bei dem die Luft gleichsam nur das Vehikel abgibt. Schon in wenigen Athemzügen werden die Schleimhäute so dicht mit Fremdkörpern belegt sein, dass an ein Zurückhalten noch weiterer Mengen nicht mehr zu denken ist; vielmehr wächst infolge des Lufthungers, der sich steigernden Dyspnoe und der immer tiefer, krampfhafter werdenden Athmung der Import der Fremdkörper zu immer gewaltigerer Grösse.

Handelt es sich nur um eine mässige Verunreinigung der Luft, wie wir sie kaum unter natürlichen Verhältnissen häufig antreffen dürften, so ist die Filtration der Luft durch den Nasenrachenraum, wie der vorletzte mitgetheilte Parallelversuch lehrt, immerhin eine noch nahezu vollkommene.

Dass nun aber Pilzkeime pathogener Natur gelegentlich, unter gewissen ungünstigen Verhältnissen bis in die Trachea und Lungenalveolen gelangen können, ist eine Möglichkeit, mit der wir durchaus zu rechnen haben. Es fragt sich nun, inwieweit dieselben hier

geeignete Verhältnisse finden, um entweder sich zu vermehren, auszuwachsen, eventuell eine locale Mycose zu erzeugen oder gar eine Allgemeininfection des Blutes und somit des Gesammtorganismus auszulösen.

Die Trachea und grösseren Bronchien bieten voraussichtlich für die Ansiedelung von Keimen einen sehr ungeeigneten Boden. Das hohe Cylinderepithel mit seinen langen Flimmerhaaren gestattet wohl kaum, dass Keime, die vielleicht hängen geblieben sind, sich hier nun auch festsetzen; im Gegentheil steht zu erwarten, dass die centrifugale Flimmerbewegung, die Keime in ruheloser Bewegung haltend und damit der Grundbedingungen für Ansiedelung und Vermehrung beraubend, dieselben allmählich zu eliminiren im Stande ist.

Ueber das Schicksal derjenigen Keime, welche bis in die Lungenalveolen gelangen, werden wir erst nach Berücksichtigung einschlägiger Angaben in der Literatur und eigener Beobachtungen ein Urtheil zu gewinnen suchen.

Bezüglich der Resorptionsfähigkeit corpusculärer Elemente von Seiten der Lungen liegen einige Beobachtungen vor: von PEIPER[7]), welcher nach Injection von Milch in die Lungen ein Eindringen der Fettkügelchen in die Lunge und Bronchialdrüsen bis ins Blut beobachtete; von NOTHNAGEL[8]), welcher durch Infusion von Blut in die Trachea ein Passiren der Blutkörperchen durch die Lunge zeigte. ARNOLD[9]) endlich hat den vollgiltigen Beweis geliefert, dass Staubpartikel etc. in das Lungengewebe einzudringen und bis in die Bronchialdrüsen zu gelangen vermögen, eine Thatsache, welche in dem Lungenmelanin beim Menschen ein Analogon findet.

Bezüglich der Invasionsmöglichkeit von Mikroorganismen in das Lungengewebe ist die schon früher von VERAGUTH, KÜSSNER, SCHAEFFER und besonders von R. KOCH und P. BAUMGARTEN[10]) für den lebenden Tuberkelbacillus im positiven Sinne entschiedene Thatsache durch jüngst angestellte Versuche letztgenannten Autors und seines Schülers BOLTE dahin ergänzt, dass selbst todte Tuberkelbacillen, in die Lunge von Kaninchen gebracht, schon nach 3 Stunden sich sowohl im Lungengewebe, als auch in den peribronchialen Lymphfollikeln nachweisen lassen. Durch den Ausschluss activer Lebensäusserung der Bacterien wird der Einwand beseitigt, dass es sich etwa um eine anfängliche Nekrotisirung der Epithelzelle durch den lebenden Bacillus handle, wodurch dann einer leichten Invasion Vorschub geleistet werde. FLUEGGE[11]) hin-

gegen entscheidet sich in diesen Fragen dahin: die Lunge besitze keine für Krankheitserreger, soweit dieselben bis jetzt bekannt, ohne wesentliche Alteration des normalen Gewebes passirbare Oberfläche, postulirt für die Möglichkeit des Eindringens von Bacterien das Bestehen einer gröberen Invasionspforte, einer Wunde, eines Epitheldefectes, und erklärt das thatsächliche Eindringen von Mikroorganismen durch ein actives Hineinwachsen des lebenden Bacillus in das Gewebe, eventuell nach vorheriger Tödtung der Epithelzelle. Diese Ansicht wird, wie wir schon gesehen haben, durch die Versuche BAUMGARTEN's schlagend widerlegt.

Dass etwa gar unter normalen Verhältnissen ein dauernder Transport von Bacterien bis ins Blut durch die Lunge statthat, hält FLUEGGE für sehr unwahrscheinlich, weil im Innern des gesunden Körpers bei den verschiedensten, sorgfältigsten Untersuchungen keine Bacterien angetroffen wurden. Die Annahme von v. FODOR und Anderen, dass die in den Körper übergehenden saprophytischen Organismen im Blute immer wieder rasch zu Grunde gehen, erklärt er nach den Untersuchungen von WYSSOKOWITSCH[1,2]) nicht mehr für zulässig. Denn „dieselben haben gezeigt, dass die verschiedensten Bacterien nicht etwa im strömenden Blute zerstört werden, sondern mehrere Stunden, Tage, ja Monate im Innern gewisser Organe conservirt bleiben. Wenn also ein steter Uebergang von Bacterien aus der Lunge ins Blut stattfände, so müssten wir viele derselben unzweifelhaft häufig im Inneren des Körpers finden." Gegen diese Argumentation liesse sich indess Folgendes geltend machen: Es mag wohl unschwer gelingen, eine grössere Zahl bezüglich ihrer Form, ihrer Wachsthumseigenthümlichkeit und Tinctionsfähigkeit gut gekannter Bacterien, welche man in die Blutbahn gebracht hat, auch noch nach Monaten selbst in vereinzelten Exemplaren wiederzufinden und wiederzuerkennen, es kann andererseits aber vielleicht weder durch Culturverfahren, noch Tinctionsmethoden möglich sein, vereinzelte im Blute oder in den Organen befindliche Keime nachzuweisen. Wenn sich unter 10 Culturen von Organstücken vielleicht nur auf einem, wie es oft geschieht, eine Keimentwickelung zeigt, so kann es sich dabei ebensogut um einen primär vorhanden gewesenen, als um einen secundären, aus der Luft stammenden Keim handeln. Bleibt andrerseits jede Keimentwicklung aus, so ist dennoch, wie schon oben bemerkt, ein etwaiges Vorhandensein von ganz vereinzelten Keimen, welche, mehr in der Tiefe liegend, keine Wachsthumsmöglichkeit finden, mit abso-

luter Sicherheit nicht auszuschliessen. Berücksichtigen wir ferner, wie gering die Zahl der Bacterien nur sein kann, die unter normalen Verhältnissen, den Hemmnissen in Trachea und Lungen entronnen, die Passage durch die Lungen glücklich werden vollenden können; gestehen wir endlich zu, dass unsere Tinctionsmethoden leicht im Stiche lassen, wenn es sich um den Nachweis derartig vereinzelter, morphologisch oft wenig charakterisirter Organismen, wie es z. B. die Coccen sind, handelt, so gewährt die Thatsache der stets negativen Ergebnisse bei Untersuchungen normaler Organe auf Bacterien durchaus keine genügende Sicherheit, die Invasionsmöglichkeit von Mikroben durch die Lungen ins Blut vollständig zu negiren.

Entscheiden können in dieser Frage nur experimentelle Untersuchungen, in denen es unter Ausschluss aller Fehlerquellen etwa gelingt oder nicht gelingt, eine künstlich in die Lunge importirte Pilzspecies in ihrer Passage bis ins Blut zu beobachten.

Derartige Versuche liegen in der Literatur bereits vor.

Morse[13]), ein Schüler von Grawitz, beobachtete bei über Monate hinaus fortgesetzten Inhalationen, sowie bei directer Einführung selbst bösartiger Schimmelpilze in die Trachea niemals eine Lungenmycose; durch Zerstäubung von cultivirten, septischen Mikroorganismen, durch Pulverisiren von eingedicktem Eiter niemals eine Aufnahme der subcutan so pathogen wirkenden Mikroben in die Circulation. Ebenso erfolglos waren seine Versuche bei Einführung von Milzbrandsporen; niemals trat Allgemeininfection ein, obwohl 6 Tage hindurch täglich 3—4 ccm der Milzbrandsporensuspension eingeführt wurden.

Diesen absolut negativen Resultaten Morse's stehen schon früher von Buchner[14]) ausgeführte Versuche mit Milzbrandsporen gegenüber, der an Mäusen experimentirend in 32 Fällen stets positive Erfolge hatte, wenn er die Mischung der Sporen mit Kohlen oder Talk-Spreupulver vornahm und diesen Staub die Thiere einathmen liess. Alle Versuche mit anderen Pulverarten: gebrannte Magnesia, Schwefelmilch, Bärlappsamen, Lycopodium giganticum, Stärkemehl, Strassen- und Zimmerstaub, blieben sämmtlich bis auf einen mit gebrannter Magnesia ausgeführten negativ.

Die positiven Erfolge Buchner's mit zerstäubten Milzbrandsporen führt Morse auf eine mechanische Läsion gerade der beigemischten Pulverarten zurück, deren spitzige Partikelchen zunächst rein mechanische Verletzungen der Lungenoberfläche herbeiführen

und damit ein begünstigendes Moment für den Eintritt der Sporen in die Blutbahn bilden könnten.

Fluegge resumirt sich auf Grund von Versuchen über die Passirbarkeit der Lungen durch Bacterien, welche von Wyssokowitsch ausgeführt, demnächst in der Zeitschrift für Hygiene mitgetheilt werden sollen, in folgender Weise: „Aus diesen Versuchen geht mit aller Bestimmtheit hervor, dass weder Lungen noch Darmoberfläche irgend welchen Bacterien den Uebergang ins Blut gestatten, solange die Schleimhaut intact ist; liegen kleine Verletzungen vor, so gelangen die Bacterien für gewöhnlich auch dann nicht ins Blut, sondern verbleiben in den nächstgelegenen Lymphdrüsen."

In jüngster Zeit sind dann neue Versuche über Infection von den Lungen aus durch Muskatblüth [15]) in der bacteriologischen Abtheilung des hygienischen Instituts zu München angestellt worden, über welche indess zur Zeit erst ein kurzes Referat vorliegt. Muskatblüth erzielte mit Injection von Milzbrandbacillen in die Trachea von Kaninchen schon nach 40 Stunden Infectionstod. Die höchst bemerkenswerthen Resultate dieser scheinbar in einwandfreier Art vorgenommenen Versuche führen den Verfasser zu folgender Ansicht: „1. Die Lunge ist für Infectionserreger passirbar. 2. Die Bahnen, durch welche die Invasion stattfindet, sind die Saftkanälchen, die Lymphbahnen der Lungen, Bronchialdrüsen und weiteren Lymphstämme, von da gelangen sie in die Blutbahnen und mit ihnen in die einzelnen Organe."

Auf die Details dieser Untersuchungen, soweit sie bis jetzt vorliegen, soll weiter unten noch näher eingegangen werden.

Vornächst sei eine Mittheilung der von mir bezüglich der angeregten Fragen ausgeführten Versuche gestattet.

Aus der grossen Reihe der pathogenen Mikroben wurden nur einzelne ausgewählt: als Vertreter für Kaninchen pathogener Schimmelpilze der Aspergillus fumigatus, als Vertreter pathogener Bacterien der Kaninchensepticämiebacillus und Milzbrandbacillus, resp. seine Sporen.

Den eingehenden Untersuchungen von Lichtheim [16]) vor Allem verdanken wir die gesicherte Kenntniss von der Bösartigkeit gewisser Schimmelpilze. Von ihm liegen bereits klinisch und anatomisch genau fixirte Beobachtungen von Aspergillus [16]) und Mucormycosen [19]) bei Kaninchen vor.

Bei den bis dahin am Menschen beobachteten Erkrankungen durch Schimmelpilze handelte es sich zum Theil um rein secundäre

Pilzwucherungen auf dem Boden von Abscessen und gangränescirenden Herden, zum Theil um rein localisirte Affectionen; wie bei der von LEBER [17]) entdeckten Keratomycosis aspergillina und der Otomycosis aspergillina von BEZOLD [18]).

Eine spontane Pneumonomycosis aspergillina beobachtete SCHÜTZ [20]) bei Gänsen und konnte durch künstliche Inhalation des reingezüchteteten Pilzes auch bei andern Vögeln, wie Tauben, Sperlingen, Kanarienvögeln etc., dieselbe Erkrankung wiedererzeugen.

Eine künstlich durch Infusion in die Trachea erzeugte Pneumonomycosis aspergillina bei Kaninchen hat bereits LICHTHEIM [19]) durch Versuche erwiesen und als eine eigenthümliche Erkrankung der Lungen beschrieben.

Bei den von mir angestellten Versuchen mit Aspergillus fumigatus kam es mehr darauf an, das Verhalten der Sporen der intacten Lungenoberfläche gegenüber, eventuell dem Lungengewebe selbst zu prüfen.

Um zunächst vollständige Sicherheit über die Pathogenität des in der oben schon beschriebenen Weise hergestellten Pilzes zu gewinnen, wurden einem Kaninchen 2,6 ccm einer bis zu schwärzlichgrüner Färbung concentrirten Sporenaufschwemmung in die Vena jugularis injicirt. Die von LICHTHEIM beschriebenen, dem Tode vorausgehenden Rotations- und Manegebewegungen, die eigenthümliche Körper- und Kopfhaltung, sowie die oscillirenden Bewegungen der Bulbi kamen bei diesem Thiere nicht zur Beobachtung. Ihr thatsächliches Vorkommen fand indess seine vollständige Bestätigung bei einem anderen Kaninchen, dem ein, wie sich später herausstellte, durch Aspergillus fumigatus verunreinigtes Sporengemisch von Aspergillus niger intravenös importirt worden war. Der von LICHTHEIM gemachte Befund von Pilzauskeimungen im häutigen Labyrinth der betreffenden Seite, worauf derselbe auch die eigenthümlichen Gleichgewichtsstörungen zurückführt, konnte hier nicht erhoben werden.

Der Tod des Thieres trat bereits nach 55 Stunden ein. Das makroskopische, wie mikroskopische Bild entsprach bei der Section vollkommen dem von LICHTHEIM gegebenen; es sei nur erwähnt, dass sich in den untersten Kanten beider Lungen feste Infiltrate fanden, welche mikroskopisch das Bild ausgesprochenster hämorrhagischer Infarcirung des Lungengewebes darboten, entstanden infolge embolischer Verstopfung kleinerer Gefässe durch Pilzmassen.

Das ganze infarcirte Gewebe war von üppig gewucherten Fäden durchwachsen.

Ein Kaninchen wurde nunmehr einer halbstündigen Inhalation von Aspergillussporen unterzogen, nach Ablauf der halben Stunde sofort getödtet und secirt, wobei sich makroskopisch keinerlei Anomalieen der Lungen etc. zeigten. Culturen, in gewohnter Weise auf Agarbrodinfus angelegt, ergaben nach 24 Stunden ein Auswachsen von Pilz-Vegetationen aus dem Secret sämmtlicher Luftwege und aus den Lungen, jedes Fehlen einer Keimung im Blut und Abdominalorganen.

Mikroskopischer Befund: In den Bronchien finden sich grössere und kleinere Pilzsporenansammlungen, nicht selten haften die Sporen in grösserer Zahl sogenannten Staubzellen an. In den Alveolen liegen sie in nur geringer Ausdehnung frei, zum Theil an Staubzellen gebunden; gelegentlich kann man sich durch Anwendung verschiedener Mikrometereinstellung überzeugen, dass die einzelnen Sporen in den Alveolarepithelzellkörper aufgenommen sind. Die meisten Sporen haben indess die Alveolarwand überschritten. Man erkennt in den Gewebssepten, zweifellos im Gewebe liegend, sehr reichliche, theils freie einzelne, theils zu Häufchen vereinigte und dann wiederum meist in den Staubzellen befindliche Sporen. In den peribronchialen und perivasculären Lymphknoten, sowie in den Bronchialdrüsen lassen sich keine Sporen nachweisen*).

Die intacte Lungenoberfläche setzt demnach im Gegensatz zu der Ansicht von FLUEGGE dem Eindringen der Sporen nicht nur keinen Widerstand entgegen, sondern im Gegentheil zeigt sich ein auffallendes Bestreben, die respirirende Oberfläche von den sie tangirenden Gebilden so schnell als möglich durch Aufnahme in das Lungengewebe selbst zu befreien. Die Sporen werden theils als einzelne Individuen, theils in grösserer Anzahl erst mittelbar durch

*) Die beste Färbung der Sporen in Gewebsschnitten gibt die schwach alkalische Methylenblaulösung (10 Min.), Entfärbung in Alkohol, Unterfärbung mit Bismarckbraun. Die Sporen erscheinen dann dunkel grünlichblau bis schwarz, stechen ausserordentlich hervor, während ihre Lage zum Gewebe, spec. zu den Zellen durch die Kerntinction mit Bismarckbraun eine ausgezeichnete Orientirung gestattet.

Eine gute Färbung gelingt auch mit verdünnter Vesuvinlösung in Wasser bei 12—24stündiger Färbung; die Sporen sind dunkelbraun bis braunschwarz.

Am geeignetsten indess ist die Untersuchung in Kali (2 Tropfen einer $33^1/_3\,\%$ Lös. auf ein Schälchen Wasser).

die den Transport übernehmenden Staubzellen sehr bald in die Saftbahnen des Lungengewebes abgeführt.

Bezüglich der Genese und Bedeutung der Staubzellen kann man folgende Vorstellung gewinnen: Es kommt, wie es scheint, zunächst zu einer Aufnahme von Sporen und sonstigen frei in den Alveolen befindlichen Staubpartikeln in die Alveolarepithelzellen, welche sich dann unter dem Einfluss der in ihren Leib aufgenommenen Körper etwas vergrössern. Gelegentlich sieht man nämlich, wie die mit Sporen und Staub beladenen Epithelzellen den gleichmässigen Saum der dem elastischen Alveolarring eng aufliegenden Epitheldecke buckelförmig überragen. Es erfolgt dann wohl allmählich eine Desquamation der in einem Reizzustande befindlichen Epithelzellen und eine Aufnahme der frei gewordenen Zellen in das Lungengewebe, was vorwiegend der Fall zu sein scheint, oder in mehr vereinzelten Fällen ein Transport durch die Bronchien etc. nach aussen.

Arnold[21]) äussert sich in Betreff der Herkunft der Staubzellen dahin, dass die in den Sputis vorkommenden epithelialen Zellen von proliferirenden Epithelien und Ersatzstellen der Tracheobronchialschleimhaut ebenso gut stammen können wie von den Alveolarepithelien. Ausserdem sei aber die Möglichkeit zu berücksichtigen, dass diese grossen Sputazellen umgewandelte tracheo-bronchiale oder alveoläre Wanderzellen sind.

Es mag zugegeben werden, dass die Cylinderepithelzellen der Trachea und der grösseren Bronchien, sowie die mehr cubischen der kleineren eine derartige Umwandlung in Staubzellen einzugehen vermögen, obwohl das gänzliche Fehlen von Uebergangsformen der Cylinderzellen zu den immer in einer Form in die Erscheinung tretenden Staubzellen wenig dafür spricht; für die Annahme einer Metamorphose von Lymphkörperchen in diese ganz den Character epithelialer Abstammung tragenden Staubzellen fehlt jeder begründete Anhalt. Im vorliegenden Falle konnte eine Auswanderung von Lymphzellen überhaupt nicht constatirt werden, und dennoch waren Staubzellen schon sehr reichlich vorhanden. Wollten wir gar annehmen, dass die vorhandenen Staubzellen zum Theil schon umgewandelte Wanderzellen darstellten, so dürften wir doch alle Uebergangsformen von den kleinen Lymphkörperchen mit ihrem intensiv tingirbaren, runden oder kleeblattartigen Kern und äusserst schmalen Protoplasmasaum zu den grossen Staubzellen mit ihrem ovalen, grossen, blassen Kern, hervortretenden Kernkörperchen und breitem

körnigen Protoplasmaleib nicht vermissen. Endlich mangelt jegliche genügend gesicherte analoge Beobachtung*), dass die Aufnahme von Bacterien oder Fremdkörpern in Wanderzellen mit einer derartigen Umwandlung der letzteren verbunden sei. Im Gegentheil wissen wir, dass die menschlichen Gonorrhoecoccen sowie die Mäusesepticämiebacillen in grosser Menge in Lymphkörperchen eingedrungen, resp. aufgenommen, dennoch keine nennenswerthe Vergrösserung des Zellleibes und somit der ganzen Zellform desselben, niemals die Umwandlung des Kernes der kleinen Lymphkörperchen in jenen den Epitheloidzellen eigenthümlichen grossen, ovalen Kern zu Wege bringen. Die einzige, vielleicht durch das Eindringen, resp. die Aufnahme der Bacterien bedingte Veränderung ist eine degenerative, ein Zerfall des Kernes in einzelne grössere und kleinere Fragmente, an welche Erscheinung sich später der Schwund, die Auflösung des Zellleibes anschliesst.

Andererseits ist der morphologische Unterschied der Alveolarepithelzellen und der Staubzellen in der That ein nur geringer und beschränkt sich für das Auge nur auf eine gewisse Quellung des Zellleibes.

Ueber das weitere Schicksal der in die Lunge gelangten Sporen gaben nun die folgenden Versuche Aufschluss:

Ein Kaninchen inhalirte jeden Tag eine halbe Stunde lang eine durch Sporengehalt trübe Atmosphäre; am 4. Tage gerieth das Thier schon nach wenigen Minuten in Dyspnoe und riss sich mehrfach mit Gewalt los. Am 5. Tage steigerte sich die Dyspnoe und die Unruhe derart, dass die Inhalation nach 10 Minuten unterbrochen werden musste. Am 6. Tage machte das Thier einen so schwerkranken Eindruck, dass von einer weiteren Inhalation Abstand genommen werden musste; in der Nacht darauf erlag das Thier. Der Tod erfolgte demnach nach 6 Tagen bei im Ganzen $2^1/_4$-stündiger Inhalation. Bei der alsbald vorgenommenen Section wurden unter den gewohnten Cautelen zuerst die Bauchhöhle eröffnet und Plattenculturen angelegt von: Leber, Milz, Niere, Muskel, Blut und Urin; dann erst zur Eröffnung des Brustkorbes geschritten und gleichfalls Plattenculturen hergestellt von: Lunge und Trachea.

*) Senftleben (Virchow's Archiv, Bd. 77) u. Tillmanns (Arch. d. Heilk. 1876) glauben bewiesen zu haben, dass alveoläre Wanderzellen quellen und grösser werden.

Nach Ablauf von 48 Stunden hatten sich die ausgesäten Lungen- und Trachealstücke mit einer dichten Aspergillusdecke überzogen; bei den andern, mit Leber, Milz, Niere, Muskel, Blut und Urin beschickten Platten fehlte jegliche Auskeimung.

Eine pathologische Veränderung an den Organen der Unterleibshöhle liess sich durchweg nicht constatiren. Dagegen erscheinen beide Lungen sehr voluminös, sämmtliche Lappen hart und fest infiltrirt; durch die normale Pleura schimmern weissliche Pfröpfe hindurch, die Oberfläche erscheint dadurch wie mit grobem Sand bestreut. Beide Lungen lassen sich nur sehr wenig noch durch Luft aufblähen.

Mikroskopisch bietet das Lungengewebe das Bild ausgesprochenster croupöser Pneumonie. Durch Kalibehandlung der Schnitte erst gelingt es, die Erkrankung als eine wirklich mykotische zu diagnosticiren. In den Alveolarpfröpfen erkennt man nur geringe Mengen unveränderter Sporen; man findet nichts von den üppig gewucherten Pilzvegetationen, wie wir sie in dem Lungeninfarct des intravenös mit Aspergillus behandelten Thieres gesehen haben, wie sie auch Schütz [20]) bei seiner Pneumonomycosis aspergillina der Vögel beschrieb, sondern nur jene eigenthümlichen, schon von Lichtheim [19]) abgebildeten Strahlenfiguren unzweifelhaft mykotischen Ursprungs, welche in ihren grösseren Exemplaren an die Strahlenbildungen des Actinomyces ausserordentlich erinnern. Bei den kleineren Sternen spriessen aus einem glänzenden, scharf doppelt contourirten, kreisrunden oder ovallänglichen Centrum mehr oder minder reichliche, kleinere und grössere glänzende Fäden hervor, oft ganz bizarre Bilder darbietend. Bei den grösseren actinomycesähnlichen Sternen handelt es sich um grosse Drusen, welche von einem Gewirr radiär verlaufender, an den Enden kolbig anschwellender, zu einer Strahlenfigur vereinigter Pilzfäden gebildet werden. Die Grösse derselben erreicht die einer grösseren Actinomycesdruse, die Strahlen erscheinen hier nur etwas gröber, weniger zart (Fig. 1).

Sehr bemerkenswerth ist die Anordnung dieser Strahlenbilder; sie scheinen ausnahmslos innerhalb der durch den elastischen Alveolarring scharf begrenzten Exsudatpfröpfe zu liegen, und zwar in einem oder mehreren Exemplaren; niemals lassen sich etwa in den Gewebssepten liegende, hier zur Entwickelung gekommene Sternbilder constatiren.

Die peribronchialen und perivasculären Lymphknoten sind in dem entzündlich veränderten Gewebe nicht mehr mit Sicherheit

herauszufinden; die grössere, etwas oberhalb der Bifurcation gelegene Lymphdrüse zeigt sich mikroskopisch völlig normal. Dieser Umstand, sowie die durchaus negativen Resultate der mit Organstücken der Unterleibshöhle beschickten Plattenculturen zeigen, dass die Pneumonomycosis aspergillina der Kaninchen einen durchaus auf die Lungen localisirten Krankheitsprocess darstellt; und es scheint somit eine Passage der Sporen durch die Lunge und ein Uebergang derselben in die Blutbahn nicht stattzuhaben.

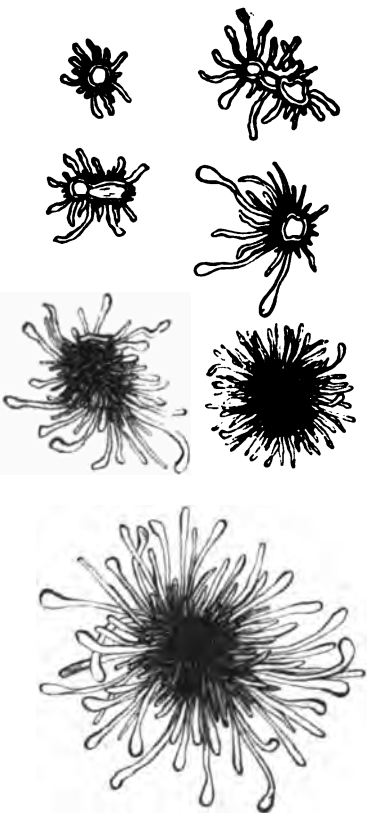

Fig. 1.

Aus der Reihe acht weiterer Inhalationsversuche, welche je nach dem Keimgehalt der Luft und der Inhalationsdauer eine ganze Scala allmählich an Ausdehnung zunehmender Lungenveränderungen darbieten, sei nur ein Versuch noch besonders erwähnt, welcher zwischen den beiden letztmitgetheilten die Mitte hält und daher nicht ohne Interesse ist.

Ein Kaninchen wurde einmal einer einstündigen Inhalation unterworfen und nach 60 Stunden getödtet.

Die Organe der Bauchhöhle zeigen wieder keine Veränderungen; die Aussäung von Organstücken bleibt gleichfalls erfolglos. Die Lungen sind bis auf den hepatisirten rechten Oberlappen durchsetzt von disseminirten, hirsekorngrossen Herden grauweisslicher Farbe. Stücke der Lunge, ausgesät auf Nährboden, zeigen nach 24 Stunden dichte Ueberwucherung.

Den makroskopisch sichtbaren Herden entsprechen mikroskopisch circumscripte lobuläre Infiltrate; in ihnen finden sich noch nicht jene so grossen actinomycesähnlichen Strahlenbilder wie im vorigen Falle, dagegen alle Uebergänge der normal grossen Sporen (Fig. 2 *a*),

von den scheinbar durch Quellung vergrösserten (Fig. 2 *c*) bis zu jenen eigenthümlich bizarren Wachsthumsformen und kleineren Sternbildern. Daneben constatirt man sehr reichliche glänzende Kügelchen*) (Fig. 2 *b*), welche kleiner, als die Sporen, wie es scheint, als Reste der dem Untergang geweihten und der Resorption zum Opfer fallenden Sporenindividuen anzusehen sind.

Folgende Vorstellung scheint nach den mitgetheilten Befunden berechtigt: Die reichlichen Sporen, welche, wie wir früher gesehen haben, in das Lungengewebe selbst aufgenommen werden, finden, so dürfen wir schliessen, über die Lungen hinaus ins Blut keinen Weg, vermögen nicht einmal, sei es aus Mangel an Raum oder an ausreichendem freien Sauerstoff, im Gewebe selbst auszukeimen, sondern gehen vermuthlich sehr bald durch Auflösung seitens des lebenden Gewebes zu Grunde. Hierfür spricht vor Allem die eigenthümliche Lage der Sterne und Strahlenbilder, welche stets nur in den Exsudatpfröpfen gefunden werden. Aber auch hier gelangen nur relativ wenige Sporen zur Auskeimung, ein grosser Theil geht zu Grunde, wie wir aus dem reichlichen Vorhandensein jener kleinen Kügelchen, fast den Eindruck amorpher Körnchen erweckender Sporenreste schliessen dürfen. Nur die kleine Minderzahl vermag zu wach-



Fig. 2.

*) Man muss, um sich vor Täuschungen zu bewahren, die Schnitte vorher längere Zeit in Chloroform entfetten, dann erst in Kalilösung betrachten.

sen, infolge aber der auch hier bestehenden wenig günstigen Nährverhältnisse nicht in der sonst gewohnten Art langer, üppig sich verzweigender Pilzfäden, sondern nur in jenen Krüppelformen, welche vielleicht bedingt sind durch die beschränkten Raumverhältnisse und ungenügende Sauerstoffzufuhr in den zum Theil nekrotischen Exsudatpfröpfen.

Als Hauptresultat der Versuche ist für die von uns aufgestellten Fragen dies wichtig:

1. Die Sporen von Aspergillus fumigatus vermögen in das intacte Lungengewebe einzudringen,

2. vermögen aber nicht in demselben zu wuchern, geschweige denn

3. findet ein Transport von Sporen bis in die Blutbahn statt.

Bei den nun folgenden Versuchen mit dem Kaninchensepticämie- und Milzbrandbacillus kam es vor Allem auf eine einwandfreie, unter Ausschluss sämmtlicher Fehlerquellen vorgenommene Ausführung der Experimente an. Alle echten Blutparasiten können in selbst minimaler Quantität von einer Wunde, vom Unterhautzellgewebe zu rascher Allgemeininfection führen.

M. Watson Cheyne[12]) gelangte wenigstens für den Mäusesepticämiebacillus in seiner „Étude sur certaines des conditions de l'infection" zu folgender Beobachtung: De même un seul bacille de la septicémie de la souris, injecté sous la peau de cet animal, suffit à le tuer. Comme dans le cas précédent, la teneur du liquide injecté en bactéries a été mesurée à l'aide des cultures sur plaques.

Wir überzeugen uns ferner leicht, dass eine Uebertragung sehr geringer Mengen von Milzbrandbacillen auf eine ganz minimale verletzte Hautstelle bei der Maus in 36 bis 48 Stunden mit Sicherheit zum Infectionstode führt.

Inhalationen in zerstäubter trockener oder feuchter Form mit derartig gefährlichen Bacterien vorzunehmen, hat an sich etwas Missliches, und man durfte um so mehr davon Abstand nehmen, als einmal, wie die früheren Inhalationsversuche zeigen, es eines sehr grossen Materials von der betreffenden Bacterienspecies bedurft hätte, um durch Herstellung sehr dicht mit Bacillen gefüllter Atmosphäre hoffen zu dürfen, überhaupt ausreichende Quantitäten wirklich der Lunge zu importiren, zweitens aber gewisse Fehlerquellen obwalten konnten. Rhagaden und sonstige kleine Verletzungen an der

Schleimhaut des Rachens und der Schlundhöhle, hervorgerufen durch spitzige Bestandtheile des Futters, Haferspelze etc., könnten gelegentlich zur Infection führen; die sicher reichlich verschluckten Milzbrandbacillen werden zwar nach Koch's[23]) Untersuchungen im Magen zerstört, die Sporen jedoch gelangen nach desselben Autors Beobachtung im Darm zum Auswachsen und können somit ebenfalls Allgemeininfection bedingen.

Directe Injection in die Trachea durch die Haut bedingt fast ausnahmslos eine Infection von der Stichwunde aus und lässt den berechtigten Einwand frei, dass die Allgemeininfection von hier aus stattgehabt hat.

Die einzig einwandfreie Art der Ausführung konnte nur folgende sein: Anlegung einer Tracheotomiefistel, Ausheilung und Vernarbung derselben, dann erst Injection der Bacterien direct in die Trachea mit stumpfer, eine Verletzung der Trachealschleimhaut ausschliessender Kanüle. Es ist dies auch die Art, wie Muskatblüth[15]) in den schon oben erwähnten Versuchen mit Milzbrandbacillen vorgegangen ist.

Diese an Kaninchen ausgeführten Operationen führten anfangs aber zu sehr schlechten Resultaten. Sei es, dass die Antisepsis bei Vornahme der Operation, obwohl in bewusster, sonst stets ausreichender Weise geübt, keine genügende war, sei es, dass die hygienischen Verhältnisse in einem pathologischen Institut, wo in beschränkten Räumen viel mit bösartigen Bacterien gearbeitet wurde, an sich sehr ungünstige waren, acht hinter einander operirte Thiere starben ausnahmslos in wenigen Tagen, bisweilen nach 36 Stunden, an einer rapiden, wie es schien, sehr infectiösen Diphtheritis des Tracheobronchialbaumes von den Rändern der Trachealwunde aus.

Um dieser fast endemisch in die Erscheinung tretenden, alle weiteren Versuche lähmenden Erkrankung aus dem Wege zu gehen, wurde dann in einer Reihe von Fällen folgendes Verfahren angewandt: nach Excision einer ovalen Hautfalte über der Trachea, um die Wunde später klaffend zu erhalten, wurden die Muskeln mit stumpfen Haken auseinandergezogen und mit 6 radiär gestellten Seidensuturen mit den Hautwundrändern derart vereinigt, dass ein mit Haut bedeckter Kegel entstand, an dessen Spitze in der Tiefe die Trachea vollständig entblösst freilag. Die Eröffnung der Trachea erfolgte dann nicht durch Schnitt, sondern durch Einbrennen eines Loches mit glühender Nadel. Nach wenigen Tagen war dann die Wunde so weit verharscht, dass eine Infection durch

regurgitirte Bacterien durch Tamponade der Oeffnung mit einem vollkommen ausgedrückten, fast trockenen Sublimatbäuschchen mit einiger Sicherheit ausgeschlossen wurde.

Es lässt sich nicht leugnen, dass einer sehr skeptischen Beurtheilung gegenüber auch dieses Verfahren nicht Stand halten wird, zumal in Fällen, in denen Allgemeininfection in der That zu Stande kam; absolut ausreichend erwies sich aber das Verfahren bei den negativ bleibenden Versuchen. Eine sonst nie ausbleibende Infection wurde, wenn nicht immer, so doch in den meisten Fällen sicher verhindert.

Dass der fast zur Trockne ausgedrückte Sublimatbausch etwa eine fernwirkende Vernichtung der injicirten Bacillen herbeiführen sollte, hat kaum den Schein einer Wahrscheinlichkeit. Hat doch auch Koch [24]) durch systematische Sublimatinjection bei milzbrandkranken Thieren den tödtlichen Ausgang nie fernhalten können.

Dennoch wurde in letzter Zeit wieder zu jener ganz einwandfreien Versuchsart geschritten, und zwar nunmehr mit sicherem Erfolg.

Immerhin ist die Reihe der Versuche infolge der sich anfangs entgegenstellenden Schwierigkeiten und der mir nur in beschränktem Maasse gebotenen Zeit noch eine zu kleine, um ein absolut sicheres Gebäude von Thatsachen aufzurichten; dennoch bieten die schon jetzt gefundenen Resultate so viel Auffallendes und Interessantes, dass eine kurze Mittheilung derselben berechtigt erscheint.

Versuche mit dem Kaninchenseptikämiebacillus.

Zur Sicherung der Malignität des zur Verwendung kommenden Materials wurden 2 ccm einer Kochsalzaufschwemmung von einer Gelatinereincultur des Bacillus cuniculicida in die Vena jugularis injicirt. Das Thier stirbt nach vier Tagen; der Befund an den Organen ist negativ; die Blutuntersuchung ergibt das Vorhandensein reichlicher characteristischer Stäbchen. Die mikroskopische Untersuchung in Gewebsschnitten erweist sich als sehr schwierig. Die sehr kleinen Bacillen entfärben sich offenbar sehr leicht und sind im Gewebe ausserordentlich schwer zu demonstriren. Die folgenden drei Versuche werden daher auch nur biologisch die Frage der Infectionsmöglichkeit von den Lungen aus entscheiden können, da der mikroskopische Verfolg einer etwaigen Durchwanderung der Lunge durch die Bacterien auf zu grosse Schwierigkeiten stösst.

Gelatinestichculturen aus dem Blut wachsen zu typischen Reinculturen von Kaninchensepticämie aus.

In der oben ausgeführten Art wurden nunmehr einem Kaninchen zwei Tage nach der Tracheotomirung 2,0 ccm derselben concentrirten Kaninchensepticämieaufschwemmung, welche zur intravenösen Infusion benutzt wurde, in die Lunge injicirt.

Der Tod trat schon nach 41 Stunden ein. Bei der 7 Stunden später vorgenommenen Section wimmelt das Blut geradezu von Stäbchen. Es hat den Anschein, als entwickelten sich die Bacillen erst in der Leiche zu so immensen Mengen; denn bei der vorigen, eine Stunde nach dem Tode vorgenommenen Section war die Reichlichkeit derselben eine weit geringere, steigerte sich jedoch im Verlaufe der nächsten Stunden.

An der Tracheotomiestelle findet sich ein dünner, eitriger Belag. Die linke Lunge ist normal, klein, lufthaltig, die rechte dagegen in beiden Oberlappen fest infiltrirt, durch die Pleura schimmern weissliche Pfröpfe, die Schnittfläche ist körnig. In den Bronchien findet sich ein dickes, rahmiges Secret.

Aus dem Blut wie aus der rechten Lunge werden Reinculturen von Kaninchensepticämie gewonnen.

Den ganz gleichen Befund zeigte ein weiteres Versuchsthier, welchem 2,5 ccm einer Reincultur in die Lunge gespritzt wurde. Der Tod trat schon nach 20 Stunden ein. Wieder fand sich nur rechts eine über alle Lappen verbreitete Pneumonie und Blutinfection. In den Infiltraten, sowie im ganzen Lungengewebe liessen sich, wenn auch mit Mühe, sehr reichliche Bacillen erkennen.

Beide Thiere sind demnach zweifellos an Septicämie zu Grunde gegangen, und zwar einmal infolge der, wie wir annehmen müssen, unter der Einwirkung der Bacterien entstandenen, schweren Pneumonie, zweitens infolge einer zu Stande gekommenen Allgemeininfection. Der in beiden Fällen so gut wie negative Befund an der Tracheotomiewunde einerseits, wo sich nur ein geringer reactiver Eiterbelag zeigte, die so schwere Veränderung der Lunge andererseits spricht mit grosser Wahrscheinlichkeit dafür, dass die Allgemeininfection in der That von den Lungen aus stattgehabt hat.

Diese Annahme fand durch den nächsten Versuch eine weitere Bestätigung. Nach Heilung der Tracheotomiewunde, 8 Tage nach der Operation, wurde einem Kaninchen nur 0,5 ccm eines Kaninchensepticämiegemisches in die Lungen injicirt. Der Tod erfolgte nach 2 Tagen. Beide Lungen erschienen diesmal normal, lufthaltig,

die Trachealöffnung absolut intact, und dennoch war eine Allgemeininfection eingetreten. Im Blute fanden sich reichliche Stäbchen.

Die früher erzielten ausgedehnten Entzündungen der Lunge sind demnach wohl nur bedingt gewesen durch die zu reichliche Einführung von Bacterien in die Lunge, in 4- bis 5mal so starker Dosis als im letzten Falle.

Dass der Kaninchensepticämiebacillus, obwohl für gewöhnlich ein reiner Blutparasit, unter gewissen für die verschiedenen Organe wohl verschiedenen Bedingungen locale Entzündungen anzuregen vermag, wird durch die Mittheilungen von Smith[25]) bestätigt, welcher bei sehr chronischem Verlauf mit abgeschwächtem Material von Kaninchensepticämie fibrinös entzündliche Processe der Pleuren, des Pericard und des Peritoneum, sowie eitrige Infiltrationen an den Impfstellen beobachtete. So mögen auch bei besonders reichlicher Einfuhr von Bacillen in die Lungen Bedingungen für dieselben geschaffen werden, durch Wucherung ihrerseits croupös entzündliche Processe in den Lungen anzuregen.

Eine Reihe noch weiterer an Thieren mit vollständig narbig verheilter Tracheotomiewunde ausgeführte Versuche, welche ich mir leider vorbehalten muss, werden die Befunde noch mehr zu sichern haben.

Versuche mit dem Milzbrandbacillus.

Die Virulenz der zur Verwendung kommenden Reinculturen von Anthrax, Gelatine-, Bouillon- oder Kartoffelculturen, vielfach später aus dem Blut milzbrandkranker Thiere gewonnen, wurde gesichert durch den stets eintretenden Tod von Mäusen nach Impfung, sowie der Kaninchen und Meerschweinchen bei Infection der Tracheotomiewunde. Bei den letzteren fehlte nie ein ganz enormes Milzbrandödem, welches sich breit über den ganzen Hals, gelegentlich über den grössten Theil des Zellstoffes der Bauchhaut erstreckte, ein oft centimeterhohes, glasig-sulziges Gewebspolster darstellend, in dessen mit Flüssigkeit durchtränkten Maschen stets überaus reichliche Bacillen vorhanden waren.

Folgende vier Versuche beanspruchen das Hauptinteresse.

1. Einem grossen Kaninchen wurden 6 Tage nach der Tracheotomirung 1,0 ccm einer Milzbrandreincultur in Bouillon in die Lunge infundirt.

Ein gleichzeitig leicht am Schwanz geimpftes Mäuschen war

nach 48 Stunden todt, aus dem Blut wurden neue Milzbrandculturen gewonnen. Bei dem Kaninchen 6 Tage hindurch aus der Ohrvene entnommene Blutproben ergaben culturell und mikroskopisch niemals das Vorhandensein von Bacillen. Thatsächlich blieb das Thier gesund und lebte noch 36 Tage, wonach es dann zu andern Zwecken verwandt wurde.

2. Einem kleinen Kaninchen wurden 0,5 ccm einer Milzbrandgelatinecultur durch ein mit glühender Nadel eingebranntes Loch der Trachea injicirt und die Wunde mit reiner Salicylwatte tamponirt.

Ein in gleicher Weise und mit demselben Material behandeltes Meerschweinchen starb infolge von Wundinfection nach 2 Tagen an Milzbrand. Bei dem Kaninchen blieb wiederum jede Allgemeininfection aus; das Thier lebte noch $2^1/_2$ Monate, wonach es andere Verwendung fand.

3. Einem grossen Kaninchen wurden 0,5 ccm einer Milzbrandgelatinecultur 4 Tage nach der Tracheotomirung in die Lunge gespritzt.

Ein Mäuschen, am Schwanz mit demselben Gemisch geimpft, erlag nach 48 Stunden der Milzbrandinfection. Das Kaninchen lebt noch 6 Monate nach der Infusion, ohne auch nur in der Ernährung irgendwie gelitten zu haben.

4. Einem Meerschweinchen wurden 0,4 ccm von Milzbrandblut eines frisch an Milzbrand erlegenen Kaninchens, mit Kochsalzlösung etwas verdünnt und durch Zusatz von 2 Tropfen concentrirter Lösung von Natron carbon. vor Gerinnung geschützt, durch ein eingebranntes Loch der Trachea in die Lungen injicirt, die ganze Wunde tamponirt und mit einer Sutur geschlossen.

Eine mit dem Blut angelegte Gelatinecultur zeigte nach wenigen Tagen das typische Bild einer Milzbrandreincultur.

Das Thier befand sich in den nächsten Tagen vollständig wohl und wurde mehrfach fressend angetroffen.

Obwohl Tags zuvor noch ganz munter und in der Ernährung nicht zurückgekommen, starb das Thierchen doch plötzlich am 7. Tage nach der Operation.

Sectionsbefund: Die Wunde ist mit wenig Eiter belegt, kein Oedem; Trachea normal, Lungen atelectatisch, kaum aufblähbar. Im Blute keine Milzbrandbacillen. Mikroskopisch erscheint das Lungengewebe eigenthümlich infarcirt, wie es scheint, durch das von den Alveolen aus in das Gewebe aufgenommene, durch die

Resorption nicht ausgiebig weitergeführte Blut; die Alveolen sind demnach verengt, die Gewebssepten sehr breit; die Lunge zum Theil völlig atelectatisch.

Milzbrandbacillen lassen sich im Lungengewebe nirgends entdecken; ebensowenig in Milz, Niere und Darm. Vom Blut angelegte Culturen bleiben steril.

Das Thier ist, was schon nach dem so späten Eintritt des Todes wahrscheinlich schien, nicht an Milzbrand gestorben, vielleicht infolge der eigenthümlichen Infarcirung des Lungengewebes und der damit bedingten Insufficienz der Lungen.

Wir dürfen daher diesen Versuch den obigen drei negativen an Kaninchen ausgeführten anreihen.

Diese 4 Versuche beweisen mit Sicherheit — Fehlerquellen sind ausgeschlossen, die Virulenz des Materials stets controlirt —, dass virulente Milzbrandbacillen Kaninchen und, wie es scheint, auch Meerschweinchen schadlos in die Lungen gebracht werden können. Es findet keine Allgemeininfection von den Lungen aus statt, vielmehr müssen die sonst so bösartigen Milzbrandbacillen in den Lungen auf irgend eine Weise zu Grunde gehen.

Die von einzelnen Autoren mitgetheilte, im hiesigen Institut bisher nicht beobachtete Immunität der Kaninchen gegen Anthrax, kann für die Erklärung des constant negativen Resultates nicht in Anspruch genommen werden; denn dasselbe Thier, welchem 6 Monate vorher 0,5 ccm einer Milzbrandreincultur schadlos in die Lungen infundirt worden war (conf. Versuch 3), erlag bei nunmehr vorgenommer subcutaner Application einer gleichen Menge von Milzbrand prompt schon nach 3 Tagen einer typischen Milzbrandinfection.

Selbst Milzbrandsporen scheinen in dem Lungengewebe der Versuchsthiere nicht auswachsen zu können, wofür folgende beide Versuche sprechen.

Einem Meerschweinchen wurden 0,4 ccm einer mit sterilisirter Kochsalzlösung hergestellten Aufschwemmung von sporenhaltigem Milzbrand in die Lungen injicirt. Das einer Kartoffelcultur entnommene Material bot mikroskopisch ausgezeichnet schöne Sporenbildung. Da es nicht gelungen war, die Kartoffelpartikelchen vollständig zu zerkleinern, so gerieth das kleine Thierchen sehr schnell in hochgradigste Dyspnoe, offenbar infolge von directer Verstopfung kleinerer Bronchien. Das Thierchen erlag unter den Zeichen schweren Lufthungers schon nach 10 Stunden.

Bei der Section zeigten sich die Lungen zum grössten Teil

luftleer und nur in beschränktem Maasse aufblähbar. Mikroskopisch liessen sich die unveränderten Sporen, indess wegen der Schwierigkeit des Objectes nur vereinzelt, im Gewebe wiedererkennen; Bacillen liessen sich nirgends constatiren, ein Auswachsen der Sporen in keiner Weise feststellen.

Ein ähnlicher, doch nicht ganz reiner Versuch, an einem Kaninchen mit Injection von 2 ccm einer sporenhaltigen Milzbrandaufschwemmung in die Trachea vorgenommen, führte schon nach 2 Tagen zum Tode des Thieres. Es fand sich bei der Section eine ganz enorme Mediastinitis und Pleuritis mit frischer, eitrig-fibrinöser Schwartenbildung, sowie eine lobäre Pneumonie beider Lungen, hervorgerufen durch Injection eines zwar sporenhaltigen Milzbrandmaterials, welches aber, wie die nähere Untersuchung der Kartoffelcultur später herausstellte, durch reichliche Staphylococcenentwickelung verunreinigt gewesen war. In den Exsudatpfröpfen der Lungen liessen sich auch grössere Coccenanhäufungen leicht erweisen. Ein Auswachsen der zweifellos mitinjicirten Milzbrandsporen in dem Lungengewebe — ein mit demselben Material inficirtes Meerschweinchen starb nach 36 Stunden an Milzbrand — konnte gleichfalls wiederum nicht constatirt werden, geschweige denn liessen sich Bacillen im Blute durch Cultur oder das Mikroskop erweisen.

Ueber das Schicksal der Milzbrandbacillen im Lungengewebe gaben folgende drei Versuche weiteren Aufschluss:

1. Injection von 0,4 ccm vom Blut eines an Milzbrand erlegenen Thieres in die Trachea eines Meerschweinchens nach Einglühung eines Loches.

Das gleich stark dyspnoetische Thier wurde nach $^3/_4$ Stunden todt chloroformirt. Mikroskopisch zeigte sich eine massenhafte Einwanderung von Blutkörperchen und Bacillen in das Lungengewebe; in den Alveolen werden kaum freie Bacillen mehr angetroffen. Fast alle liegen zweifellos bereits in den Gewebsspalten der Lungensepta, zum Theil frei, zu nicht geringem Theil in den Staubzellen. In den peribronchialen und perivasculären Lymphknoten, sowie in den Bronchial- und Trachealdrüsen befinden sich keine Bacillen.

2. Einem Meerschweinchen wurden 0,3 ccm einer Milzbrandgelatinecultur (mit sterilisirter Kochsalzlösung verdünnt) in die Lunge injicirt und dasselbe nach 16 Stunden durch Chloroform getödtet.

In den makroskopisch normal erscheinenden Lungen finden sich die Bacillen in herdweiser Anordnung, und zwar zumeist nur an

Stellen, wo sich noch Reste von Gelatine zeigen, dieser anhaftend in den Alveolen. Auffallend ist die grosse Spärlichkeit der Bacillen überhaupt, besonders aber im Gewebe selbst; nur wo sie in der noch nicht resorbirten, in den Alveolen liegenden Gelatine sich befinden, erscheinen sie in einiger Reichlichkeit. In Lymphfollikeln und Drüsen lassen sich keine Bacillen entdecken. Eine grössere Verbreitung der Bacillen im Lungengewebe, welche man eigentlich nach 16 Stunden hätte erwarten sollen, besteht durchaus nicht.

3. Injection von 0,8 ccm einer Milzbrandbouilloncultur in die Trachea eines Kaninchens; Tödtung desselben nach 18 Stunden.

Makroskopisch normaler Befund; mikroskopisch waren alle Versuche anfangs vergeblich, die Bacillen im Lungengewebe in der sonst so ausserordentlich gut gelingenden GRAM'schen Färbung oder nach WEIGERT'scher Methode zu constatiren. Erst nach Vornahme der Untersuchungen mit Immersion (ZEISS) liessen sich spärliche, indess unzweifelhafte Bacillen erkennen, und zwar erschienen dieselben bereits einer gewissen Degeneration verfallen. Die Färbung derselben, stellenweise ganz gut, wenn auch nicht so, wie in einem mit derselben Farbstofflösung gefärbten anderen Präparat des vorletzten Falles, fehlt an anderen Stellen fast ganz; oft ist ein Glied noch gefärbt, das nächste Glied indess stellt nur einen homogenen Cylinder dar; bisweilen sieht man überhaupt nur schattenhafte, ganz ungefärbte und doch durch characteristische Form und Anordnung deutliche Bacillen.

Die Befunde dieser drei letzten Versuche bieten folgende interessante Thatsachen:

1. Die Milzbrandbacillen werden schnell, schon im Verlauf einer Stunde, nahezu alle in das Lungengewebe selbst aufgenommen, die intacte Oberfläche des Lungenepithels bietet ihrem Eindringen keinen Widerstand; die Aufnahme erfolgt in der schon früher beobachteten Weise direct oder unter Vermittelung der Staubzellen.

2. Die in das Gewebe eingedrungenen Bacillen propagiren in demselben nicht wesentlich, nicht einmal bis in die peribronchialen und perivasculären Lymphknoten dringen sie vor, sondern verfallen im Gewebe sehr bald einer Degeneration derart, dass sie nach 18 Stunden nur noch vereinzelt und mit Mühe, nicht mehr wie sonst, gut tingirbar nachzuweisen sind.

[Die gute Färbbarkeit der Bacillen noch nach 16 Stunden im 2. Fall betraf vorwiegend nur die in der Gelatine und in den Al-

veolen liegenden Bacillen. Es wurde erwähnt, dass im Gewebe selbst nur ausserordentlich spärliche Bacillen zur Wahrnehmung kamen.]

Drei weitere Versuche mit durch Kochen oder Sublimatzusatz getödteten, durch Cultur erwiesenermassen sterilen Milzbrandbacillen legten Zeugniss ab, wie schnell vollends die todten Bacillen im Lungengewebe sich jedem Nachweis entziehen. Es gelang nicht, trotz in der That vieler, immer wieder und wieder vorgenommener Untersuchung mit den verschiedensten Tinctionsmethoden, die Bacillen nach 1 Stunde noch nachzuweisen, selbst nicht in Form jener blassen, schlecht oder ungefärbten Individuen. Die Auflösungsfähigkeit des Lungengewebes todten organischen Körpern gegenüber scheint demnach eine recht bedeutende zu sein.

Aber auch in der Concurrenz mit den lebenden Milzbrandbacillen scheint das Lungengewebe, wie die 4 ersten Versuche lehren, obzusiegen.

Wie das geschehen kann, weshalb dieselben Bacillen, welche in den Lymphmaschen des Unterhautzellgewebes so vorzüglich zu wuchern vermögen, in den Saftbahnen der Lungen, die doch auch nur Lymphräume darstellen, zu weiterer Entwickelung die ausreichenden Bedingungen nicht finden, ist vor der Hand ganz unverständlich. Ob die Raumverhältnisse vielleicht besonders ungünstige sind, die Bacillen somit hier nicht die genügenden Lymphmengen finden, unter deren Schutz sie, wie in dem lockeren Unterhautzellgewebe, eine Brutstätte finden, ob die sonstigen Sauerstoff- oder Nährverhältnisse für sie hier absolut ungeeignet sind, kann lediglich Gegenstand von Vermuthungen sein. Ich brauche wohl nach der objectiven Schilderung meiner Resultate nicht besonders zu erwähnen, dass weder in diesen noch meinen sonstigen hier besprochenen Versuchen der Phagocytismus zur Erklärung des mangelhaften Wachsthums und des schnellen Verschwindens der Bacterien und Pilze herangezogen werden kann.

Die von mir gewonnenen negativen Resultate bei Infusion von Milzbrandbacillen in die Lungen von Versuchsthieren bestätigen die gleichfalls negativ gebliebenen Versuche Morse's [26]).

Ob auch Milzbrandsporen Thieren schadlos in die Lungen importirt werden können, darüber mangeln mir zwar noch entscheidende Versuche; dennoch haben wir in zwei Fällen schon sehen können, dass ein Auswachsen der Sporen im Gewebe zu Bacillen nicht statthat, und wir dürfen mit Wahrscheinlichkeit darauf rechnen, dass auch diese Versuche negativ ausfallen würden.

Die positiven Erfolge BUCHNER's[27]) hat, wie wir oben gesehen haben, MORSE auf eine mechanische Läsion der Lungenoberfläche durch die beigemischten Pulverarten zurückzuführen gesucht, welche durch ihre Spitzigkeit den Sporen den Weg in die Lungen und somit in die Circulation gebahnt haben könnten. Diese Erklärung kann, da wir jetzt wissen, wie schnell corpusculäre Elemente überhaupt auch von der intacten Lungenoberfläche aus, wahrscheinlich durch die Stomata aufgenommen werden, nicht mehr stichhaltig sein; indessen dürfte folgende Deutung durchaus zulässig sein:

Wir haben erfahren, wie gross der Schutz ist, welcher durch den Nasenrachenraum gegenüber dem Eindringen von Bacterien mit der Luft geleistet wird; die meisten Bacterien werden zurückgehalten. Es mag daher wohl möglich sein, dass BUCHNER bei Mäusen mit Milzbrandsporen experimentirend durch Aufwirbelung der mit Pulverarten vermengten Sporen nur wenige der letzteren den Thieren wirklich in die Lungen gebracht hat, die meisten werden im Nasenrachenraum zurückgehalten, später durch Verschluckung in den Magen und Darm gelangt sein. Nun aber kann man sich, wie aus einem von mir diesbezüglich angestellten Versuche mit Verfütterung von Milzbrandsporen bei einem Mäuschen erhellt, leicht überzeugen, dass die von KOCH[28]) für Hammel erwiesene Thatsache der Infectionsmöglichkeit durch Milzbrandsporen vom Darm aus auch bei der Maus ihre volle Giltigkeit hat. Das von mir gefütterte Mäuschen starb nach $2^1/_2$ Tagen an exquisitem Milzbrand.

Es birgt also sicher die von BUCHNER vorgenommene Versuchsart eine gewaltige Fehlerquelle in sich, und die Möglichkeit, dass die Mäuse BUCHNER's sämmtlich durch Infection vom Darm aus zu Grunde gegangen sind, ist nicht auszuschliessen, gewinnt im Gegentheil hohe Wahrscheinlichkeit.

Weswegen nun allerdings dann nicht die Versuche mit Benutzung anderer Pulverarten einen gleich positiven Erfolg hatten, ist schwer zu verstehen. Eins indess sei hervorgehoben: der grösste Theil der Pulverarten aus der negativen Versuchsgruppe rekrutirt sich aus dem Gebiet organischer, pflanzlicher Stoffe. Diese mögen, zumal bei einem gewissen Feuchtigkeitsgehalt der Luft, zu kleinen Haufen und Häufchen geballt zur Aufwirbelung weit ungeeigneter sein als anorganische, krystallinische Pulverarten. Mir stand bisher leider die Arbeit BUCHNER's im Original nicht zu Gebote und es

kommt mir daher nicht zu, eine eingehendere Kritik über die Art seiner Versuche zu üben*).

Eine Reihe höchst auffallender, in scheinbar ganz einwurfsfreier Art vorgenommener, durchaus positiv verlaufender Experimente mit Infusion von Milzbrandbacillen in die Lunge, von MUSKATBLÜTH [29]) ausgeführt, steht nun aber mit den von mir erzielten negativen Resultaten mit dem Milzbrandbacillus im grellsten Gegensatz. Die Ausführungen dieses Autors in seinem freilich nur kurzen Referat sind auf den ersten Blick so einleuchtend, haben so viel Bestechendes, dass man an der Infectionsmöglichkeit durch Milzbrand von der Lunge aus gar nicht zweifeln möchte. Dennoch findet sich in denselben ein die ganze Auffassung des Autors schwer erschütternder Widerspruch. Tödtete er ein Thier, dem Milzbrandbacillen in die Lungen injicirt worden waren, nach 16 Stunden, so fand er die Bacillen hauptsächlich im Lungengewebe und sehr ausgiebig in den Bronchialdrüsen, dagegen konnte er in den peribronchialen und perivasculären Lymphknoten keine Bacillen entdecken.

Es bilden nun aber die Alveolarwand das Anfangsglied der Bahn, welche die Bacillen auf ihrer Passage durch die Lungen zurückzulegen haben, um ins Blut zu gelangen, das Endglied dagegen nicht weit vor dem Eintritt in die Circulation die am Hilus und und Bifurcation gelegenen grösseren Broncheotrachealdrüsen. Dazwischen liegen die bei Kaninchen so überaus reichlichen peribronchialen und perivasculären Lymphknoten, welche, wie wir wissen, für Staub und Bacterien eine mit Mühe zu durchwandernde Reihe von Zwischenstationen zwischen dem Anfangs- und Endglied darstellen. Gerade in diesen aber vermisst MUSKATBLÜTH jeden Bacillus, während Anfangs- und Endstation (Alveolarwand und Bronchialdrüsen) nach seiner Beschreibung von Bacillen strotzen. Und dennoch sieht er in den Bacillen der Bronchialdrüsen solche, die die ganze Wanderung durch die Lunge nahezu vollendet haben und kurz vor dem Eintritt in die Blutbahn stehen. Eine solche Anordnung der Bacillen in der Lunge derart zu erklären, ist absolut unmöglich; eine andere Deutung ist viel wahrscheinlicher. Die Ausführung der Versuche

---

*) Die neuesten Versuche von BUCHNER, welche erst nach vollständiger Druckfertigstellung des Manuscripts erschienen sind, konnten demnach nicht mehr berücksichtigt werden. (Münchener Medicin. Wochenschrift No. 52, 1887). H. BUCHNER: Neue Versuche über Einathmung von Milzbrandsporen.

geschah nämlich durch directe Injection der virulenten Massen durch Haut und Musculatur in die Trachea. Es hat nun keine Schwierigkeit, den so sonderbaren, von MUSKATBLÜTH nur falsch gedeuteten Befund auf die natürlichste Art so zu erklären: Durch die zweifellose Infection des Halszellgewebes kommt es hier zu schneller Wucherung der Bacillen und zur Bildung des bekannten Milzbrandödems, d. h. zu einer Ueberschwemmung sämmtlicher Lymphwege des Halses mit Bacillen. Kein Wunder demnach, dass jetzt in den mit den Lymphgefässen und Lymphräumen des Halses im engen Zusammenhang stehenden Broncheotrachealdrüsen bei beginnender Resorption reichliche Bacillen entdeckt werden. Es finden sich nun also reichliche Bacillen im Lungengewebe, reichliche in den Hilusdrüsen, und dennoch besteht zwischen beiden kein Connex.

Wenn damit nun auch nicht die schliesslich stets mit Infection endenden Versuche MUSKATBLÜTH'S bei den Thieren mit ausgeheilter, vernarbter Tracheotomiefistel wegzuleugnen sind, so fällt doch die anfangs so plausible, anscheinend beobachtete Thatsache einer successiven Durchwanderung der Bacillen durch die einzelnen Etappen im Lungengewebe bis ins Blut — eine Beobachtung, deren Gelingen oder Nichtgelingen wir oben als den idealsten Beweis der Invasionsmöglichkeit der Bacterien durch die Lunge in den thierischen Körper angesehen haben — vollständig in sich zusammen.

Es muss vor der Hand die ausführliche Mittheilung des Autors über seine Versuche abgewartet werden, ehe eine weitere Kritik hinsichtlich des differenten Befundes zulässig ist.

Es erübrigt nun noch, eine Deutung zu finden für die scheinbare Disharmonie in dem abweichenden Ergebniss der beiden Versuchsreihen mit Kaninchensepticämie und Milzbrand. Es wird dies nicht anders gelingen, als wenn wir auf die Lehre von der „Immunität und Disposition" recurriren. So wenig diese Begriffe zur Zeit auch noch bezüglich ihres innersten Wesens unserem Verständniss zugänglich geworden sind, so sicher ist doch die Thatsache derartig eigenthümlicher Verhältnisse durch die schon lange gesammelten Erfahrungen und sich täglich häufenden Beobachtungen an Mensch und Thier festgestellt. Es sind nicht bloss gewisse Thierspecies für gewisse Microben immun, andere für dieselben Microben im Gegentheil besonders disponirt, sondern auch die einzelnen Organe einer Thierspecies oder eines Thieres können nach unsern Erfahrungen, die einen immun, die andern besonders disponirt für gewisse Bacterien sein.

Die Thatsache des Bestehens bestimmter, für verschiedene Bacterien verschiedener Prädilectionssitze im Thierkörper beruht unzweifelhaft auf gewissen theils physikalischen, theils chemisch-physiologischen Verhältnissen der Gewebe. Es findet eben nicht jedes Bacterium in jedem Organ die zu seiner Entwickelung nothwendigen Bedingungen.

Sehr treffend und klar spricht sich hierüber BAUMGARTEN [30]) in folgendem Satze aus: „Bacterien, die auf einem Nährboden üppig gediehen, sie sterben ab, wenn wir sie auf einen anderen übertragen, der ihnen nicht „zusagt", obwohl derselbe seinerseits wiederum einer ganzen Anzahl anderer Bacterienarten die günstigsten Vegetationsbedingungen liefert. Sollte nun nicht das Gleiche stattfinden können bei der Uebertragung saprophytischer Bacterien auf den von ihren ursprünglichen, todten Cultursubstraten gewiss chemisch und physicalisch sehr verschiedenen Nährboden der Körpersubstanz des lebenden Warmblüters?"

Wir dürfen daher wohl annehmen, dass der Kaninchensepticämiebacillus auch zu dem Gewebe der Kaninchenlunge, wie zu den Geweben des Kaninchens überhaupt die zu seinem Fortbestehen nöthige Affinität besitzt, welche ausser vielen anderen Bacterien z. B. dem Milzbrandbacillus abgeht.

In kurzer Zusammenfassung des Ganzen sei es zum Schluss gestattet, festzustellen, wie weit schon jetzt die eingangs als principiell wichtig aufgestellten Fragen eine Beantwortung gefunden haben.

Folgendes Resumé erscheint berechtigt:

1. Die in der Athemluft enthaltenen Microben gelangen nicht ungehindert bis in die tieferen Luftwege und Lungen, sondern werden unter normalen Verhältnissen so gut, wie alle, durch den Nasenrachenraum zurückgehalten.

2. Die in die Lungenalveolen gelangten Microben finden an der intacten Lungenoberfläche für ihr Eindringen keinen Widerstand, im Gegentheil werden sie schnell in das Lungengewebe selbst aufgenommen.

3. Nur gewisse Bacterien finden geeignete Bedingungen für ihr Fortbestehen und ihre Vermehrung im Lungengewebe (Kanin-

chensepticämie); die grosse Mehrzahl dürfte in demselben zu Grunde gehen (Aspergillus fumig., Milzbrand).

4. Die Möglichkeit der Wanderung von Bacterien durch die Lunge und der Blutinfection auf diesem Wege scheint für gewisse Bacterien vorhanden zu sein (Kaninchensepticämie); für andere (Asperg. fumig.), zum Theil sehr bösartige (Milzbrand), besteht diese Möglichkeit nicht.

Literaturverzeichniss.

1) Deutsche med. Wochenschr. 1885, No. 22, p. 370.

2) Mittheilungen aus dem Kaiserlichen Gesundheitsamte, II. Bd. 1884.

3) Ueber das Eindringen feinerer Kohlentheilchen in das Innere des Respirationsapparates. Deutsch. Kl. 1860.

4) Ueber Staubinhalationskrankheiten der Lungen. Deutsches Archiv f. klin. Medicin, 1865.

5) Untersuchungen über Staubinhalation und Staubmetastase, Leipzig 1885.

6) Berliner klinische Wochenschrift 1882, No. 9 u. 10.

7) Resorption durch die Lungen. Zeitschrift für klinische Medicin, 1884, Bd. VIII, Seite 293—301.

8) Zur Resorption des Blutes aus dem Bronchialbaum. Virchow's Archiv, Bd. 71, 1877.

9) Untersuchungen über Staubinhalation u. Staubmetastase. Leipzig, 1885.

10) Ueber Tuberkel und Tuberculose, Theil I, Berlin 1885, Hirschwald.

11) Die „Mikroorganismen", Leipzig 1886.

12) Arbeiten aus dem hygienischen Institut zu Göttingen. Jahresbericht 1884/85 von Flugge.

13) Eingangspforten der Infectionsorganismen. Dissertation. Berlin 1881.

14) Sitzungsbericht d. K. B. Akademie d. Wissenschaften zu München, 1880, S. 414. Referat in der Dissertation v. Morsa, siehe 13.

15) Centralblatt für Bakteriologie und Parasitenkunde v. Uhlworm, Jena, 1887, Bd. I, No. 11.

16) Berlin. klin. Wochenschrift 1882, No. 9 u. 10.

17) Berlin. klin. Wochenschr. 1882, No. 11.

18) Zur Aetiologie der Infectionskrankheiten, S. 103.
19) Separat-Abdruck aus der Zeitschr. f. klin. Medicin, Bd. VII, H. 2.
20) Mittheilung. aus d. Kais. Gesundheitsamte, Berlin 1884, II. Bd.
21) Ueber Staubinhalation u. Staubmetastase, pag. 133.
22) Referat in d. Annales de l'institut Pasteur, No. 1, 25. Jan. 1887.
23) Mittheilungen aus dem Kaiserl. Gesundheitsamt, Berlin 1884, II. Bd.
24) Mittheilungen aus d. Kaiserl. Gesundheitsamte, Berlin 1881, I. B.
25) Smith, Contribution to the study of the microbe of rabbit septicaemie; Referat in Baumgarten's Jahresbericht für pathogene Mikroorganismen. II. 1887. pag. 155.
26) Siehe 13.
27) Siehe 14.
28) Siehe 24.
29) Siehe 15.
30) Lehrbuch der pathologischen Mycologie. I. Hälfte. Braunschweig 1886, Bruhn. pag. 105.

XIX.

Bericht über zwanzig in den Jahren 1882—1887 im pathologischen Institute zu Tübingen ausgearbeitete Dissertationen

erstattet

von

E. Ziegler und C. Nauwerck.

1.

Vergleichende Untersuchungen über die Entwickelung der Blasen in der Epidermis

von

Dr. Karl Touton.

Mit 2 lithographischen Tafeln.

Tübingen 1882.

Die Frage nach der Entwickelung der Blasen in der Epidermis hat Herr Touton theils durch eingehendes Studium der in der Literatur darüber enthaltenen Angaben, theils durch histologische Untersuchung menschlichen Leichen entnommener oder auf experimentellem Wege bei Thieren erzeugter Blasen zu lösen gesucht. Von Leichenmaterial standen ihm zu Gebote Pocken, Impfpocken, Miliariablasen, Erysipelblasen, Pemphigusblasen von einem congenital syphilitischen Kinde, und Stauungsblasen. Bei Thieren wurden Blasen durch Auftröpfeln von heissem Siegellack, durch Auflegen von Kantharidenpflaster auf die Haut, durch Einreiben der Haut mit Unguentum tartari stibiati und mit Crotonöl erzeugt.

Herr Touton fasst auf pag. 64—70 seiner Arbeit die Resultate seiner Untersuchungen in folgenden Sätzen zusammen:

Es gibt zwei Gruppen von Blasen, eine sehr kleine, bei der der Blaseninhalt entweder durch ein in Folge der Verlegung eines Drüsenausführungsganges angesammeltes Secret oder durch eine in Folge von Behinderung des venösen Abflusses transsudirte Flüssigkeit gebildet wird, ohne dass eine Degeneration des Epithels statt-

findet, und eine zweite grössere, bei der das Exsudat an Stelle von in grösserer oder geringerer Zahl zu Grunde gegangenen Epithelzellen liegt.

Zur ersten Gruppe gehören die Sudaminabläschen, bei denen sich das gestaute Secret der Schweissdrüsen zwischen den Lamellen der Hornschicht ansammelt, deren todten Zellen es keinen weitern Schaden zufügt; sodann die Stauungsblasen, bei denen sich der Zusammenhang zwischen Rete Malpighii und Papillarkörper löst, ohne dass erhebliche Veränderungen in dem ersteren auftreten.

Eine Trennung zwischen der Hornschicht und dem Rete Malpighii kommt primär bei keiner Blase vor.

Zu der zweiten Hauptgruppe von Blasen gehören diejenigen, bei denen ein kleinerer oder grösserer Theil der Retezellen oder das ganze Rete bis hinab zur Bindegewebsgrenze zu Grunde geht, während das dabei vorhandene Exsudat innerhalb der degenerirten Theile und an ihrer Stelle sich ansammelt. Es ist dies der Fall bei allen Blasen, die auf einer entzündlichen Basis beruhen. Niemals kommt hier die Blasenbildung zu Stande durch einfaches mechanisches Verwerfen der Retezellen oder durch Abhebung der ganzen Epidermis oder einzelner Schichten, insbesondere nicht der Hornschicht von dem Rete Malpighii. Stets fallen hier eine geringere oder grössere Zahl von Zellen dem Untergange anheim. Unter diesen mit Auflösung und Zerfall der Zellen einhergehenden Blasenbildungen stehen diejenigen den Stauungsblasen am nächsten, bei welchen zunächst nur ein Theil der Zellen eine Quellung erfährt, die schliesslich unter Vacuolenbildung zum Untergange führt. Die Veränderung beginnt mit einem Aufquellen des Zellprotoplasmas und des Kernes, verbunden mit einer geringeren oder mangelnden Tinctionsfähigkeit beider, doch so, dass die Grenze zwischen Kern und Protoplasma zuerst noch vorhanden ist. Weiterhin entstehen Vacuolen und schliesslich geht sowohl der Kern als die Zellsubstanz zu Grunde, wobei sich körniger und krümlicher Detritus, oft auch fädige Massen bilden. Wie weit dieselben als Zerfallsproducte, als Detritus des Protoplasmas und des Zellkernes, wie weit sie als prä- oder postmortale Gerinnungsproducte aufzufassen sind, ist nicht mit vollständiger Sicherheit zu entscheiden. Die Degeneration der Zellen ist als hydropische oder als Colliquationsdegeneration zu bezeichnen. Sie kommt vorzugsweise bei jenen Blasen vor, bei welchen die entzündungserregende Schädigung in erster Linie das Corium und den Papillarkörper betrifft, während

die epitheliale Bedeckung, wenn auch vielleicht nicht immer ausschliesslich (Eczem), so doch hauptsächlich consecutiv leidet (Pemphigus syphiliticus, Erysipelas bullosum, Herpes Zoster, Miliaria crystallina?). Die Veränderungen des Epithels werden dabei durch eine in Folge der Entzündung des Papillarkörpers gesetzte Veränderung der Ernährung bestimmt. Diese Veränderung charakterisirt sich selbst wieder anatomisch durch das Auftreten eines entzündlichen Exsudates, welches die epitheliale Decke durchsetzt.

In einem gewissen Gegensatze zu diesen eben beschriebenen Blasenbildungen steht jene Blasenbildung, bei welcher die Schädlichkeit zuerst das Epithel trifft und es abtödtet, während die Entzündung des Coriums und des Papillarkörpers und somit auch die Exsudation erst secundär auftreten. Ist der Exsudatstrom sofort sehr massenhaft, so kommt es zunächst zur Auflösung von Zellen und es treten in dieser Flüssigkeit erst secundär Gerinnungskörner und -fäden auf (Brandblasen). Ist der Exsudatstrom weniger massenhaft, so kommt es innerhalb der Zellen zu einer Gerinnung unter Verlust des Kernes. Dabei bilden sich aus den Zellen kernlose, homogene Schollen oder mehr körnig-fädige, derbere Gebilde (Pocken und Vesicatorblasen). Im weitern Verlaufe können diese Massen sich wieder auflösen und verflüssigen, wobei die Entzündung oft einen eitrigen Charakter annimmt. Bei den Pocken liegen die durch das specifische Gift getödteten und dann der Coagulationsnekrose verfallenen Zellen dem Bindegewebe, aus dem ja das Gift empordringt, zunächst, bei den Vesicatorblasen, bei denen der tödtliche Reiz von aussen von Seiten der Hornschicht her einwirkt, sind die obersten Retezellen die zuerst getödteten, während die unteren Lagen noch erhalten sind. Bei den letzteren tritt der Antheil, welchen das Exsudat an dem Blaseninhalt nimmt, besonders deutlich hervor, indem dasselbe zu einer derben croupösen Pseudomembran erstarrt, deren Zustandekommen bedingt ist durch die Einwirkung des in dem Exsudat reichlich vorhandenen Fibrinogens auf die (vielleicht auch durch den äussern Reiz) zerfallenden, auswandernden weissen Blutkörperchen mit ihrer fibrinoplastischen Substanz und ihrem Fibrinferment.

Wenn man diese verschiedenen Gruppen von Blasen aufstellt, so soll damit nicht gesagt sein, dass bei den einzelnen Blasenarten nun auch immer nur eine einzige Form des Epitheluntergange vorkommt. Es soll damit nur betont werden, dass bei der Blasenbildung, mit Ausnahme der Sudamina und Stauungsblasen, immer

Epithel zu Grunde geht und dass dieser Untergang in verschiedener Weise stattfinden kann. Wenn daher auch bei den einzelnen Blaseneruptionen eine Form des Epitheluntergangs vorwiegt, so ist andererseits auch wieder hervorzuheben, dass sich alle die verschiedenen Formen combiniren können. So wird es z. B., wenn durch eine Verbrennung das abgetödtete Epithel durch das austretende Exsudat aufgelöst wird, auch vorkommen können, dass an einer Stelle, wo das Epithel nicht durch die Hitze getödtet wurde, dasselbe abgehoben wird oder aufquillt und unter Vacuolenbildung zu Grunde geht. Bei der Pocke können neben der Coagulationsnekrose eine trübe Schwellung und Verflüssigung des Epithels auftreten; ebenso wird beim Eczem, das durch einen äussern Reiz hervorgerufen wird, an einer Stelle Epithel getödtet und nachher aufgelöst werden können, während an einer andern Stelle das noch lebende Epithel durch Aufquellung und Vacuolenbildung zu Grunde geht.

Bei den Vesicatorblasen verfallen die getödteten Zellen zu einem Theil der Coagulationsnekrose, während an anderen Stellen das Rete durch das croupöse Exsudat einfach in die Höhe gehoben oder auch in situ verflüssigt wird. An den letztgenannten Stellen hat das Vesicatorgift offenbar nicht mehr direct abtödtend auf die Zellen eingewirkt, während die Exsudation aus der Tiefe sich nach den Seiten hin etwas über den Bezirk des Vesicators hinaus ausbreitet.

Würden neben der Exsudation nur die genannten Degenerationen des Epithels vorhanden sein, so würde man immer nur einkammerige Blasen bekommen. Dies ist nun aber in früheren Stadien des Processes nicht der Fall, sondern die Mehrzahl der Blasen, unter denen ein wohlausgebildeter Papillarkörper liegt, zeigt im Anfang einen gefächerten Bau. Die diesen bedingenden Scheidewände rühren davon her, dass zwischen den einzelnen Degenerationsherden Epithelzellen des Rete Malpighii übrig bleiben und zwar an den Stellen, welche dem Exsudatstrome nicht direct ausgesetzt sind. Diese werden durch das Exsudat allmählich zu platten Spindeln zusammengedrückt, sterben ab und verlieren, wenn sie durch die sich mehr und mehr erhebende Hornschicht excessiv in die Länge gezogen werden, schliesslich ihre Kerne. Am schönsten ausgebildet sind diese Veränderungen bei den Brandblasen und bei der Impfpocke, etwas weniger schön bei den Pemphigus- und Erysipelblasen, bei denen die Exsudation jedenfalls ziemlich langsam erfolgt. Nach

den Angaben der Autoren findet sich diese Compressionsnekrose auch bei den Herpes- und Eczembläschen.

Aus dem Mitgetheilten geht hervor, dass das rein mechanische Moment, welches sich im Abheben verschiedener Zellenlagen von einander, im Verwerfen der einzelnen Elemente und in der Veränderung ihrer Form äussert, im Ganzen bei der Blasenbildung, gegenüber den verschiedenen regressiven Veränderungen, welche die Epithelzellen dabei erleiden, nur eine untergeordnete Rolle spielt.

Ziegler.

2.

Beiträge zur pathologischen Anatomie der meningitischen und meningoencephalitischen Processe

von

Dr. Hans von Campe.

Tübingen 1882.

---

v. CAMPE hat sich in dieser Arbeit vornehmlich das Studium der Verbreitnng, Gruppirung und Lagerung der durch die verschiedenen meningitischen und meningoencephalitischen Processe gesetzten Veränderungen zur Aufgabe gestellt. Als Untersuchungsmaterial standen ihm zur Verfügung 10 Fälle von tuberculöser Meningitis cerebralis und spinalis, 2 Fälle von solitären Hirntuberkeln, 1 Fall von eitriger Meningitis und Encephalitis, 1 Fall von hämorrhagischer Encephalitis, 2 Fälle von Dementia paralytica und 2 Fälle syphilitischer Meningitis.

Die Resultate, zu denen v. CAMPE gelangte, sind folgende:

Die Anfänge der verschiedenen Entzündungen sind im wesentlichen dieselben. Es handelt sich in allen Fällen um exsudative Processe, welche um kleine Venen, im Gehirn auch um Capillaren sich einstellen, also um Vorgänge, wie sie für jede Entzündung charakteristisch sind. Von Wucherungsvorgängen, wie sie sich in evidenter Weise durch Theilung fixer Zellen ergeben, waren nur geringe Anhaltspunkte zu finden, doch ist zu erwähnen, dass Veränderungen vorkamen, die darauf schliessen liessen, dass bei allen Entzündungen, mit Ausnahme der purulenten Meningitis, fixe Zellen, d. h. die Bindegewebszellen der Hirnhäute und der Gefässadventitia wuchern können. Diese Wucherung spielt indessen meist eine untergeordnete Rolle und der Charakter der genannten Vorgänge wird wesentlich durch die Beschaffenheit der entzündlichen Exsudate bestimmt.

Bei der chronischen Meningoencephalitis pflegt die entzündliche Affection sich auf gewisse Stellen der Pia zu beschränken und verläuft namentlich als adventitielle Infiltration, d. h. unter dem Bilde einer zelligen Infiltration der adventitiellen Lymphscheiden der Gefässe.

Bei der acuten eitrigen Meningitis und Meningoencephalitis findet sich die adventitielle Infiltration ebenfalls, und man sieht hier und da auch noch die Wände der Venen infiltrirt, da es sich ja um eine venöse Emigration handelt. Das Bild verändert sich dann aber insofern, als nicht nur die Umgebung der Venen, sondern auch noch alle andern Theile der Hirnhäute und der Hirnrinde Sitz emigrirter Zellen werden, so dass also mehr eine diffus ausgebreitete Infiltration zu Stande kommt. Ein principieller Unterschied gegenüber der chronischen Meningitis besteht dabei nicht, sondern nur ein gradueller.

Bei der tuberculösen Entzündung ist das Charakteristische das, dass bei der Weiterentwicklung der Entzündungsvorgänge sich knötchenförmige Herde bilden, zwischen denen mehr oder weniger zellig-seröses oder auch fibrinöses Exsudat liegt. Diese Knötchen müssen durchaus nicht immer denselben Sitz haben, sondern sie können perivenös, an oder um Arterien oder auch ohne jede nähere Lagerungsbeziehung zu Gefässen liegen. Ein weiteres Characteristicum in der Lebensgeschichte dieser Knötchen ist, dass sie höchst selten in fibröses Gewebe sich umwandeln, sondern meist vom Centrum aus verkäsen.

Bei den syphilitischen Entzündungen ist charakteristisch, dass sich grössere Entzündungsherde entwickeln, die den Charakter von Granulationsbildungen haben. Freilich kann auch hier, ähnlich wie bei der Tuberculose, Verkäsung eintreten, allein es fehlt hier die eigenthümliche Knötchenbildung und es tritt die Verkäsung nicht immer im Centrum auf. Der Unterschied ist auch noch bemerkbar, wenn es sich um grössere Solitärtuberkel und um Gummata handelt. Bei beiden können Käseherde im Centrum liegen, allein bei der Syphilis fehlt in den jüngeren Entwicklungsstadien der Randzone die Gruppirung der Zellen in Knötchen, was beim Solitärtuberkel so gut wie immer der Fall ist. Man vermisst sie nur da, wo das Wachsthum des Knotens aufgehört hat. In diesen Fällen ist die Diagnose, falls man nicht bestimmte Anhaltspunkte für die Aetiologie hat, schwer zu stellen.

Was die Veränderungen der Venen betrifft, so ist zu bemerken, dass principielle Unterschiede zwischen den einzelnen Entzündungs-

formen kaum bemerklich sind, nur graduelle und dass bei länger dauernden Entzündungen häufig sich Thrombosen und Verschluss des Lumens hinzugesellen. Besonders dicht pflegt die Durchsetzung der Venenwand mit Zellen bei Tuberculose zu sein.

Adventitielle Infiltrationen der Arterienwände können bei allen Entzündungen vorkommen und die Media und Intima kann durchaus nicht nur bei den syphilitischen Entzündungen zum Sitz zelliger Infiltrationen und auch zelliger Wucherungen werden. Bei verschiedenen Affectionen können sich auch weisse Thromben aus weissen Blutkörperchen bestehend bilden.

Die stärkste Veränderung der Gefässe kommt bei Tuberculose und Syphilis vor, indem hierbei sämmtliche Theile der Gefässwände der Sitz einer zelligen Infiltration und Wucherung werden können. Die Intima kann kolossal verdickt sein, theils durch zellige Infiltration, theils durch Neubildung von Bindegewebe. Nicht selten treten in den Gefässen Thromben auf, welche sich organisiren, d. h. durch neugebildetes Bindegewebe substituirt werden. Bei Tuberculose tritt zuweilen eine partielle Nekrose der Gefässwände sowie der bereits organisirten Thromben ein, zumal dann, wenn in der Umgebung Verkäsungen vorhanden sind.

Die entzündlichen Vorgänge bei den verschiedenen meningitischen Processen tragen, im Einzelnen betrachtet, keinen specifischen Charakter. Die Eigenthümlichkeiten, die für die einzelnen Formen charakteristisch sind, liegen in der Combination und Gruppirung der einzelnen pathologischen Vorgänge und im ganzen Verlaufe des Entzündungsprocesses.

Die Eigenthümlichkeiten, welche die meningitischen Processe vor Entzündungen anderer Organe auszeichnen, sind in dem besonderen Bau der Hirnhäute gegeben. Die Eigenthümlichkeiten der einzelnen Meningitisformen sind dagegen auf deren besondere Aetiologie zurückzuführen.

Purulente Entzündungen werden gemeiniglich durch rasch sich vermehrende Mikrokokken, welche alterirend auf das Gefässsystem wirken, bedingt und es waren dieselben auch in den eitrigen Exsudaten der Pia zu finden. Sie bewirken, dass bei der purulenten Meningitis der Process rasch sich ausdehnt, so dass die überall in Communication stehenden subarachnoïdealen und meningealen Räume und oft auch die Bindegewebsscheiden der Rindengefässe diffus infiltrirt werden.

Ueber die Entzündungsursachen der Meningoencephalitis bei Para-

lytikern wissen wir nichts, jedoch kann man nach dem Verlauf und den Befunden sagen, dass es eine an der Hirnoberfläche weit verbreitete, aber nur mässig wirkende Schädlichkeit sein muss und dass dem entsprechend der Process meist langsam verläuft und nur eine mässige Anhäufung von Rundzellen in den weichen Hirnhäuten und den Pialscheiden der Hirngefässe verursacht.

Bei der Tuberculose wissen wir durch die Untersuchungen von Koch, dass ein kleiner Bacillus Ursache der Entzündung ist. Derselbe wächst, wie Koch gezeigt hat, äusserst langsam, besitzt kein Fortbewegungsvermögen und bleibt daher sehr lange in Kolonieen vereinigt. Da es sich bei der Miliartuberculose der Pia und der Hirnrinde meist um eine Affection handelt, die durch embolische Einführung von Bacillen bewirkt wird, so wird der Bacillus zunächst nur da sein, wo er hingebracht wird und sich ansiedelt. Die Folge ist eine am Ort seiner Ansiedelung auftretende entzündliche Anhäufung von Rundzellen, die sich um die Kolonie als einen Fremdkörper zu Knötchen gruppiren, und die Menge dieser Entzündungsherde wird abhängig sein von der Menge der eingefahrenen Bacillen. Dass diese Affection gruppenförmig innerhalb von Gefässbezirken auftritt, ist aus dem Gesagten leicht erklärlich. — Gelangen im Laufe der Entwicklung bei längerem Bestehen des Processes Bacillen in die Lymphbahnen und werden an benachbarte oder fern liegende Orte transportirt, so werden auch dort dieselben Veränderungen stattfinden: es werden sich auch dort Tuberkel bilden und auch auf diesem Wege ist es erklärlich und möglich, dass Gruppen gebildet werden.

Falls zu Beginn nur eine leichte Infection stattgefunden hat und das Individuum nicht zu Grunde geht, können sich durch Verschmelzen nahe bei einander liegender Herde oder durch radiäre Ausbreitung eines einzigen Tuberkelherdes grössere solitäre Knoten, die Solitärtuberkel bilden.

Bei der Syphilis muss ein Entzündungserreger vorhanden sein, der etwas andere Eigenschaften besitzt als der Tuberkelbacillus. Derselbe scheint wenigstens, wenn er im Gehirn Veränderungen hervorruft, nicht in isolirten Kolonieen zu hausen, sondern mehr grössere Bezirke gleichmässig zu befallen und führt damit zur Bildung grösserer Granulationsherde, welche sich continuirlich in den Subarachnoidealräumen und der Pia mater ausbreiten und zugleich auf die Hirnsubstanz übergreifen. Ziegler.

3.

Beiträge zur Kenntniss der degenerativen und entzündlichen Veränderungen der Intima des Herzens und der grossen Gefässstämme

von

Dr. Friedrich Honegger.

Zürich 1882.

Honegger beschäftigt sich in seiner Arbeit hauptsächlich mit den als Sclerose und Atherom der Arterien und des Klappenendocards bekannten Zuständen und sucht zu entscheiden, inwieweit die dabei vorhandenen Verdickungen der Intima der Arterien und des Herzens sich mit entzündlichen Processen combiniren resp. aus solchen hervorgehen, und inwieweit sie ohne Entzündung verlaufen, oder wenigstens ohne entzündliche Erscheinungen ihren Anfang nehmen. Zu diesem Zweck hat er 34 Fälle der genannten Veränderungen, die er aus den pathologischen Instituten in Zürich und Tübingen erhielt, untersucht. Er kommt zu dem Schluss, dass die Verdickungen der Intima des Herzens und der Gefässe theils Folgezustände entzündlicher Erkrankungen sind, theils aus nicht entzündlichen Gewebsveränderungen hervorgehen. Die ersteren sind entweder auf das Herz oder auf das erkrankte Gefäss beschränkte, selbständig verlaufende Processe, oder aber Theilerscheinungen von Entzündungen jener Gewebe, in welchen die Gefässe liegen. Die entzündlichen Veränderungen erstrecken sich meist auf alle Häute.

Die nicht entzündlichen Verdickungen entstehen entweder durch primäre Bindegewebswucherungen, oder durch Degeneration der Intima, unter denen die hyaline und die schleimige Degeneration des Bindegewebes die wichtigste Rolle spielen. Beide sind mit Volumszunahme des betreffenden Gewebes verbunden, können sich mit Verfettungsprocessen combiniren und führen im weitern Verlauf oft zu entzündlichen Infiltrationen, sowie auch zu Wucherungen der Umgebung. Ziegler.

4.

Zur Kenntniss des Mucor corymbifer

von **Dr. Armand Hückel.** Tübingen 1885.

Die Arbeit ist in diesen Beiträgen Bd. I pag. 115 abgedruckt.

5.

Beitrag zur Kenntniss der amyloiden und der hyalinen Degeneration des Bindegewebes

von **Dr. Karl Wild.** Würzburg 1885.

Die Arbeit ist im ersten Bande dieser Beiträge pag. 175 abgedruckt.

6.

Beiträge zur pathologischen Anatomie des Magens

von **Dr. Benno Lewy.** Tübingen 1885.

Die Arbeit ist im ersten Bande dieser Beiträge pag. 201 abgedruckt.

7.

Beiträge zur Kenntniss des Fibroma molluscum und der congenitalen Elephantiasis

von **Dr. Karl Hürthle.** Tübingen 1886.

Die Arbeit ist im ersten Bande dieser Beiträge pag. 235 abgedruckt.

8.

Zur Kenntniss der Entstehung der Herzruptur und des chronischen partiellen Herzaneurysma

von

Dr. Heinrich Beck.

Tübingen 1886.

Von den in der Sammlung des pathologischen Institutes in Tübingen aufbewahrten Fällen von Herzruptur und chronischem Herzaneurysma hat BECK 8 Fälle einer genauen Untersuchung unterzogen und dieselben in seiner Arbeit beschrieben.

Zweck seiner Arbeit war namentlich der, an dem vorhandenen Material nachzusehen, ob die von dem Referenten seit Jahren vertretene Ansicht, wonach die Herzruptur und das chronische partielle Herzaneurysma Folgezustände localer ischämischer Degenerationen des Herzmuskels sind, die ihrerseits wieder meist von Sclerose und Thrombose, selten von embolischem Verschluss der Coronararterien abhängen, nur für einzelne Fälle Geltung habe, oder ob sie für alle Fälle oder wenigstens für die grosse Mehrzahl derselben zutreffend sei. Gleichzeitig stellte er die diesbezügliche Literatur zusammen.

Ueber die Ergebnisse seiner Untersuchung äussert er sich folgendermaassen:

„Fasse ich das Resultat meiner Untersuchungen zusammen, so ergibt sich, dass entsprechend den Anschauungen von ROKITANSKY, MALMSTEN, LANCEREAUX, ZIEGLER, WEIGERT, LEYDEN und Anderen,

zwischen Verengerungen des Lumens der Coronararterien durch sclerotische Verdickung der Intima sowie durch Thrombose einerseits, und chronischem partiellem Herzaneurysma und Herzruptur andererseits eine bestimmte Beziehung besteht. In den untersuchten Fällen von partiellem chronischem Herzaneurysma fehlten sclerotische Verdickungen der Intima und Verengerung des Coronararterienlumens niemals und waren stets in jenem Ast am ausgesprochensten, welcher das Blut für den ausgebuchteten Theil zu liefern hatte. Bei Herzruptur fand sich jeweils der betreffende Coronararterienast verschlossen theils durch Verdickung der Intima, theils durch daran sich anschliessende Thrombose.

Halte ich meine Befunde mit den Angaben der Autoren zusammen, so gelange ich zu der Ueberzeugung, dass das chronische partielle Herzaneurysma und die Herzruptur meistens auf eine Verengerung resp. einen Verschluss von Aesten der Coronararterien zurückzuführen sind. Kommt es dabei zu anämischen Nekrosen grösserer Wandbezirke, so reisst die betreffende Stelle der Herzwand ein. Ist der Verschluss der Arterienäste kein vollständiger oder werden nur kleine Arterienästchen verschlossen, so dass nur kleine Bezirke nekrotisch werden und wesentlich nur das Muskelgewebe verloren geht, während das Bindegewebe sich erhält und nach Ausgleichung der Circulationsstörung in Wucherung geräth, so entstehen Herzschwielen und partielle Herzaneurysmen.

Die Annahme, dass Herzverfettung zu Herzruptur führen könne und auch häufig führe, halte ich nicht für richtig. Ein verfettetes Herz kann erlahmen und stille stehen, schwerlich aber zerreissen. Sind die Muskeln nicht mehr contractionsfähig, so sinkt der Druck im Innern des Herzens, und es ist danach kaum möglich, dass das Herz einreisst. Die Entstehung einer Herzruptur ist nur dann verständlich, wenn der Herzmuskel eine schadhafte, wenig widerstandsfähige Stelle besitzt und gleichzeitig sich noch kräftig zusammenzieht. Zwei dieser Bedingungen sind gerade auch durch die arteriosclerotische Myomalacie (Ziegler) gegeben. Aehnliche Bedingungen können auch locale Entzündungen, Geschwülste und eingelagerte Parasiten schaffen, doch sind alle diese Affectionen sicherlich ungleich seltener als die ischämischen Nekrosen und Degenerationen.

Auch die chronischen partiellen Herzaneurysmen dürften mit

seltener Ausnahme auf Sclerose der Coronararterien zurückzuführen sein. Ich bin zwar der Meinung, dass unter Umständen auch narbige Herde, welche nach infectiöser Myocarditis zurückbleiben, zu localer Nachgiebigkeit der Herzwand und damit zu Aneurysmen führen können. Ich habe auch Gelegenheit gehabt, ein haselnussgrosses, wahrscheinlich angeborenes Aneurysma zu sehen, welches durch eine herniöse Ausstülpung des Endocards zwischen den Muskelbündeln entstanden war, allein derartige Aneurysmen sind sicherlich selten und treten ganz gegen die arteriosclerotischen Formen zurück. Ich glaube auch, dass grössere partielle chronische Aneurysmen nur äusserst selten nach Entzündung entstehen, indem eine Myocarditis, welche eine grössere Ausdehnung erreicht, den Tod herbeizuführen pflegt. Es dürften danach die für den Praktiker wichtigen chronischen partiellen Herzaneurysmen nahezu alle auf Arteriosclerose zurückzuführen sein."

Ziegler.

9.

Ein Fall von primärem Lungenkrebs mit Verschluss der Vena cava superior

von

Dr. Karl Dorsch.

Tübingen 1886.

Grosses primäres Lungencarcinom bei einer 54jährigen Frau, vom rechten Bronchus ausgehend, mit Metastasen in beiden Lungen, im Pericard, in der Milz, Leber, Niere, dem Stirnbein und der Dura; die rechte Pulmonalarterie ist durch den Tumor verengt. Die Vena cava superior ist in Geschwulstmassen eingebettet, 2 ctm oberhalb des Vorhofs ist sie völlig verschlossen und es ragen hier Krebsmassen zapfenartig gegen den Vorhof hinab. Die krebsige Verlegung erstreckt sich beiderseits bis in die Axillarvene, rechts in die V. jugularis hinein und setzt sich in rothe oder gemischte Thromben fort. Die untere Hohlvene ist stark durch Blut ausgeweitet. Beide Femoralvenen erscheinen an gewöhnlicher Stelle thrombosirt. Während des Lebens bestanden keine Erscheinungen, welche auf den dauernden Verschluss der obern Hohlvene hätten schliessen lassen; in den letzten Tagen auftretende Oedeme der Extremitäten müssen auf die erwähnten Thromben bezogen werden. Da die V. cava superior und ihre Hauptäste, somit die Einmündungsstellen der V. V. mammariae intern., vertebr., azygos und hemiazygos, welche in gewissen Fällen einen Collateralkreislauf herstellen, verlegt waren, da ferner eine sichtliche Erweiterung der Hautvenen des Halses, des Thorax und des Bauches nicht bestand, so nimmt D. an, dass hauptsächlich der Plexus spinalis den Collateralkreislauf vermittelt habe, indem das Venenblut der oberen Körperhälfte durch die V. V. intercostales, lumbales und sacrales in die V. cava inferior geleitet wurde. Nauwerck.

10.

Zur Kenntniss der Genitaltuberculose des Weibes

von

Dr. Ernst Uhland.

Tübingen 1886.

Uhland theilt drei Fälle von Tuberculose des weiblichen Geschlechtsapparates mit, welche in verschiedener Hinsicht Interesse bieten.

Der erste Fall betrifft ein 19jähriges Mädchen, welches am 27. Juni 1886 im pathologischen Institute zu Tübingen zur Section kam. Die klinische Diagnose lautete: Tuberculöse Peritonitis, tuberculöse Darmgeschwüre, Amyloidentartung der Nieren und Lungentuberculose. Die Section ergab den im Darm, den Nieren und den Lungen erwarteten Befund, überdies auch Amyloiddegeneration der Milz.

Die Baucheingeweide waren unter einander fest verwachsen, die Serosa sowie die Verwachsungsmembranen enthielten reichlich verkäste Tuberkel und käsige Platten. Zwischen den Verwachsungen lag übelriechendes Gas und zum Theil auch kothhaltiges Exsudat. Letzteres war durch eine Perforationsöffnung im Darm in die Bauchhöhle ausgetreten. Die Ovarien und die Tuben waren in Verwachsungen eingeschlossen. Beide Tuben waren stark erweitert und mit einer käsig-eitrigen Masse gefüllt, ihre Schleimhaut infiltrirt und verkäst. Uterus und Scheide waren frei von tuberculösen Herden.

Der zweite Fall, ein 20jähriges Mädchen, kam am 7. August 1886 zur Section. Während des Lebens bestanden die Erschei-

nungen einer Peritonitis und es wurden 9 und 28 Tage vor dem Tode je 3 Liter stinkender, grünlich-gelber, eitriger Flüssigkeit aus dem Abdomen durch Punction entleert. Vier und ein halb Monate vor dem Tode hatte sie im dritten Monate der Schwangerschaft abortirt, wonach während drei Wochen Blutungen und späterhin ein gelblicher Ausfluss aus den Genitalien sich einstellte, während sich zugleich Exsudat in der Bauchhöhle ansammelte.

Bei der Section fand sich in der Bauchhöhle eine ausserordentlich übelriechende Flüssigkeit. Im übrigen waren die Baucheingeweide vielfach unter einander verwachsen oder wenigstens verklebt, das mit eitrig-fibrinösem Belag bedeckte verdickte Bauchfell von Tuberkeln dicht durchsetzt. Die Lungen enthielten nur vereinzelte Tuberkelknötchen, es fand sich dagegen in der linken Pleurahöhle ein eitriges Exsudat und es war auch die Pleura von Tuberkeln dicht durchsetzt.

Beide Tuben waren hochgradig erweitert und mit käsigen Massen gefüllt, die Innenfläche bot durchgehends das Aussehen verkäsender tuberculöser Granulationswucherungen. Die ganze Innenfläche des Corpus uteri war besetzt mit kleinen, buchtigen, zum Theil gelb belegten Geschwürchen, zwischen denen nur wenig geröthete Schleimhaut zu sehen war. In der gerötheten Schleimhaut der Cervix waren einzelne kleine Geschwüre und kleine weisse Knötchen und ebenso enthielten auch die gerötheten Muttermundslippen zahlreiche weisse Knötchen und zwei kleine Geschwürchen. Im Uterus lagen einzelne Knötchen auch noch in den inneren Schichten der Muscularis. Im übrigen waren die meisten Organe frei von Tuberkeln, nur das Beckenzellgewebe enthielt noch wenige Knötchen und ebenso fand sich in der linken Niere ein einzelnes erbsengrosses Käseknötchen.

Bei dem dritten Fall, einer 47 Jahre alten Frau, welcher in der chirurgischen Klinik der rechte Arm wegen einer Geschwulst amputirt worden war, traten während vollkommen guter Heilung der Operationswunde Fieber und weiterhin die Erscheinungen von Peritonitis auf. Drei Wochen nach Beginn des Fiebers wurden durch Punction etwa 200 Gramm stinkenden Eiters aus der Bauchhöhle entleert. Zwei Tage später trat der Tod ein. Die Section ergab eine eitrige Peritonitis mit starkem eitrig-fibrinösen Belag auf den unter einander verklebten Baucheingeweiden, nach dessen Wegnahme im Peritoneum zahlreiche Tuberkel sichtbar wurden. Als Ausgangspunkt der tuberculösen Peritonitis fand sich eine Tuberculose

beider Tuben; demgemäss war auch das Beckenperitoneum besonders dicht mit Tuberkeln durchsetzt. Das Lumen der linken Tube war zu einer wallnussgrossen, mit käsigen Massen gefüllten Höhle erweitert. Uterus und Scheide waren frei von Tuberkeln. Von den übrigen Organen enthielt nur die Leber miliare Knötchen.

Unter den drei Fällen bieten der zweite und dritte das meiste Interesse, zunächst schon deshalb, weil in diesen beiden die ältesten tuberculösen Veränderungen im Geschlechtsapparat sich vorfanden und die Peritonealerkrankung zweifellos von da aus ihren Ausgang genommen hatte.

Im ersten Fall war dies zwar wahrscheinlich, jedoch wegen der gleichzeitigen Darmtuberculose nicht sicherzustellen. Des Weiteren ist hervorzuheben, dass die peritonitischen Exsudate in allen Fällen einen jauchig-eitrigen Charakter trugen. Im ersten Fall hing dies mit der Perforation des tuberculösen Darmes zusammen, in den beiden andern Fällen war eine Betheiligung des Darmes auszuschliessen und man muss danach annehmen, dass die Ursache der Eiterung und der fauligen Zersetzung des Eiters durch eine Infection zu Stande kam, welche sich zu der tuberculösen Infection hinzugesellte. Wahrscheinlich bestand schon eine Doppelinfection des Genitalapparates, speciell der Tuben, wobei indessen nicht zu entscheiden ist, ob die Eiterung und Jauchung verursachende Infection secundär hinzukam oder gleichzeitig mit der tuberculösen Infection sich einstellte. Ziegler.

11.

Ueber einen Fall von anämischer Erweichung des Rückenmarks

von

Dr. Max Beck.

Tübingen 1887.

Vergleiche Nauwerck, Zur Entstehung der Rückenmarkserweichung, diese Beiträge Band II, Heft 1. Nauwerck.

12.

Ueber das Vorkommen der hyalinen Thrombose in embolischen Lungeninfarcten

von

Dr. Friedrich Krebs.

Tübingen 1887.

In der Lehre von den hämorrhagischen Lungeninfarcten nimmt VON RECKLINGHAUSEN eine Stellung ein, welche von derjenigen der anderen Autoren abweicht. OBERMÜLLER, welcher im Ganzen über 20 Lungen mit embolischen hämorrhagischen Infarcten unter Aufsicht v. RECKLINGHAUSEN'S zu untersuchen Gelegenheit hatte, fasst in seiner aus dem Jahre 1886 stammenden Dissertation die Resultate seiner Untersuchungen in folgenden Worten zusammen:

„Wenn ein Lungenarterienast durch einen Embolus verlegt wird, so ist die nächste Folge, dass hinter dem Pfropf im Gebiet der embolisirten Arterie Ischämie eintritt; indess jedenfalls keine vollständige Blutleere, eine grössere oder geringere Menge Blutes wird immer noch in den Gefässen zürückbleiben; auch werden jedenfalls noch von den benachbarten Capillaren und Venen kleine Quantitäten Blut eingeschwemmt werden. Es bilden sich nun in den Arterien und Capillaren des ischämischen Gebietes hyaline Gerinnungen; diese hyalinen Pfröpfe legen dem von allen Seiten wieder einströmenden Blut Hindernisse in den Weg; dieses staut sich, da es allenthalben auf die festsitzenden hyalinen Klumpen stösst, es kommt zur Stase, das nachrückende Blut, welches ja unter dem hohen Druck, der im kleinen Kreislauf herrscht, steht, übt einen entsprechenden Druck auf den gestauten Bezirk aus, d. h. der arterielle Blutdruck wird vollständig auf die Capillaren übertragen, und schliesslich bleibt nichts anderes übrig, als dass das Blut die über ihre Norm erweiterten Capillaren, sei es per diapedesin, sei es per rhexin verlässt. Haben sich aber aus irgend

einem Grunde nur sehr wenige hyaline Thromben gebildet, so wird entweder die Embolie keine Folgen haben können, wenn jene dem Collateralkreislauf kein genügendes Hinderniss entgegensetzen, oder es wird doch ein hämorrhagischer Infarct entstehen können, wenn noch andere unterstützende Momente hinzukommen, welche zu einer hochgradigen Stase disponiren."

Diese Darstellung hat eine Bestätigung durch ausgedehntere histologische Nachuntersuchung nicht gefunden, sie wurde vielmehr von einigen Seiten, wenigstens in ihrer allgemeinen Fassung, als unzutreffend bestritten. K. sucht nun an 8 Fällen mit zahlreichen embolisch-hämorrhagischen Infarcten der Lunge weiteres Material für ein sichereres Urtheil herbeizuschaffen.

K. gelangt zu einem ganz ähnlichen Resultat, wie v. Recklinghausen und Obermüller. Von einem Fall abgesehen, konnte er allemal innerhalb des hämorrhagisch infiltrirten Lungenbezirkes die hyaline Thrombose der Capillaren nachweisen, und zwar sowohl in den frischen als in den älteren Infarcten.

In den andern Bezirken des Gefässsystems fand sich nur ganz vereinzelt und zwar innerhalb kleiner Arterien Hyalin. Entsprechend der Schilderung, wie sie v. Recklinghausen und Obermüller geben, bestand das Hyalin aus scholligen, klumpigen oder mehr wurstähnlichen Massen, welche das Capillarlumen völlig verlegten und stellenweise das ganze Capillarsystem in Beschlag nahmen, so dass das glänzende weissliche Maschenwerk der erweiterten Capillaren sehr deutlich hervortrat.

Ueber die Entstehung der hyalinen Gerinnungen möchte sich K. kein sicheres Urtheil erlauben, ebensowenig wie von Recklinghausen und Obermüller. Manchmal macht es den Eindruck, als ob die prall an einander gelagerten rothen Blutkörperchen im Innern der erweiterten Capillaren in allmählichem Uebergang in die hyalinen Massen sich umwandeln würden, indessen möchte K. das nicht ganz bestimmt behaupten; entschieden ist hier das Urtheil leichter zu fällen, wenn man es mit frischen und nicht mit gehärteten Präparaten zu thun hat. Obermüller hat nun gerade in dieser Richtung ebenfalls Untersuchungen angestellt und weist die Ansicht, dass bei der Bildung des Hyalins die Blutstase eine Hauptrolle spiele, zurück. Nach ihm kommt dem Hyalin eine rein weisse Farbe zu; in K.'s Fällen waren die hyalinen Massen, welche im Uebrigen die von v. Recklinghausen und Obermüller geforderten chemischen Reactionen besassen, hie und da leicht gelblich gefärbt.

Indessen ist es wohl möglich, dass es sich hierbei um eine Diffusion des Blutfarbstoffes, bedingt durch die Art und Weise der Conservirung der Präparate, gehandelt hat [1]).

Die Vertheilung der hyalinen Massen innerhalb des infarcirten Bezirkes liess keine bestimmte Regelmässigkeit erkennen. Sie erschienen da und dort zerstreut. Ausserhalb des hämorrhagisch infiltrirten Gebietes konnte K. Hyalin im Gegensatz zu OBERMÜLLER nicht auffinden.

Die Menge der hyalinen Thrombosen in den Capillaren wechselte sehr, und zwar konnte K. ebensowenig wie OBERMÜLLER bestimmte Verhältnisse zwischen Menge des Hyalins und Alter des Infarctes aufstellen. Das Hyalin war manchmal nur ausserordentlich spärlich vorhanden, in andern Fällen und zwar in der Mehrzahl reichlich, so dass das histologische Bild sehr wesentlich durch die hyalinen Schollen, Klumpen und Netzwerke beeinflusst wurde.

In letzterem Falle muss K. die Ansicht von v. RECKLINGHAUSEN und OBERMÜLLER wenigstens als sehr wohl denkbar anerkennen; wenn man in Betracht zieht, wie auf einem dünnen Schnitte eine verhältnissmässig grosse Menge der hyalinen Verstopfungsmassen sich dem Auge darbietet, und diese Pfröpfe in gleicher Menge auf das ganze Infarctgebiet überträgt, so hat der Gedanke nichts Befremdliches mehr, dass in der That diese hyalinen Thromben dem einströmenden Blute Widerstand leisten, es stauen und schliesslich einen Austritt desselben aus der Gefässbahn und damit den hämorrhagischen Infarct verursachen.

In anderen Fällen ist die Menge der hyalinen Verstopfungsmassen so gering, dass eine derartige Auffassung der Entstehung des hämorrhagischen Infarctes entschieden nicht mehr zulässig ist, so dass man für den Blutaustritt andere Momente verantwortlich machen muss, über die es aber, wie bekannt, schwer und oft unmöglich ist, bestimmte Angaben zu machen. v. RECKLINGHAUSEN und OBERMÜLLER selbst geben zu, dass in solchen Fällen sehr geringer Hyalinbildung Infarcirung ausbleiben kann. Tritt aber ein Infarct trotzdem ein, so müssen noch andere unterstützende Mo-

---

1) Nach WEIGERT (Fortschritte der Medicin 1887, Nr. 8) lösen sich bei seiner neuen Methode zur Färbung von Fibrin die hyalinen Massen in Capillaren bei Infarcten, namentlich der Lunge, manchmal in ein exquisites Fadenwerk (Fibrin) auf. Nauwerck.

mente hinzukommen, welche zu einer hochgradigen Stase disponiren. K.'s Fälle geben indessen in dieser letzteren Richtung wenig gute Anhaltspunkte. In dem einen Falle könnte man allenfalls die Herzschwäche, welche sich aus beidseitigen Herzthromben erschliessen liess, in diesem Sinne verwerthen. Die hyalinen Thromben waren hier sehr spärlich vorhanden.

K. hebt schliesslich hervor, dass die hyaline Capillarthrombose kein regelmässig wiederkehrender Befund ist. In dem einen Falle, bei welchem es sich um einen sehr frischen, schwarzrothen Infarct handelte, konnte K. trotz sorgfältigster Untersuchung keine Spur von hyalinen Massen nachweisen. — Es darf somit die hyaline Capillarthrombose für eine gewisse Anzahl von Fällen mit Wahrscheinlichkeit als die Ursache, oder wohl eher als ein begünstigendes Moment für den Austritt des Blutes aus der Gefässbahn angenommen werden. In anderen Fällen tritt die hyaline Thrombose vollständig in den Hintergrund, so dass sie mit der Infarctbildung kaum mehr in ursächlichen Zusammenhang gebracht werden darf; und endlich fehlt es nicht an Beobachtungen, in denen die hyaline Capillarthrombose durchaus vermisst wird. Nauwerck.

13.

Zur Histologie der Schrumpfniere nach chronischer Bleivergiftung

von

Dr. Julius Gayler.

Tübingen 1887.

Aus den von G. zusammengestellten Literaturangaben über die feineren Veränderungen der Bleischrumpfniere geht hervor, dass sowohl die französischen (LANCEREAUX, RÉNAUT, HORTOLÈS) als auch die deutschen (LEYDEN, GEPPERT, WAGNER, MUSCHOLD) Autoren in ihrer grossen Mehrzahl das Wesentliche der Bleischrumpfniere in einer primären Erkrankung des arteriellen Gefässsystems und zwar von den gröberen Aesten an bis in die Glomeruli hinein, allerdings in verschiedener Ausdehnung auftretend, erblicken. Die „Arteriitis" führt zu Verengerung und Verschluss der Gefässe und der Glomeruli, das zugehörige Parenchym verfällt in mehr sekundärer Weise der Atrophie, das interstitielle Gewebe betheiligt sich mehr oder weniger mit Wucherungsprocessen. Dieser Auffassung steht direct entgegen die Darstellung von CORNIL und BRAULT; gestützt auf einen intercurrent gestorbenen chronisch-bleikranken Fall stellen sie die Meinung auf, dass das Blei in erster Linie das secernirende Parenchym der Niere schädige, während die Erkrankung des Gefässsystems durchaus nichts Charakteristisches an sich habe, sondern sich in mehr secundärer Weise an die Läsion des specifischen Drüsengewebes anschliesse. Es ist keineswegs erlaubt, die Beobachtungen und Meinungen dieser beiden in der Histologie der Niere wohl bewanderten Autoren einfach unberücksichtigt bei Seite

zu stellen, nur wird es in erster Linie Sache des Thierexperimentes sein, die Bestätigung oder Verwerfung zu liefern; denn Bleischrumpfnieren in früheren Stadien gelangen ja nur sehr ausnahmsweise zur Untersuchung.

Die zwei ihm zu Gebote stehenden Bleischrumpfnieren hat G. besonders dahin untersucht, welche feineren Veränderungen an den MALPIGHI'schen Körperchen sich finden und auf welche Weise die Verödung der Glomeruli zu Stande kommt. Auf das Studium der Veränderungen am eigentlichen secernirenden Parenchym konnte G. schon desshalb nicht des genaueren eingehen, weil die Nieren sofort ausschliesslich in Alkohol aufgehoben wurden, so dass Degenerationen wie Verfettung u. s. w. nicht mehr mit Sicherheit verfolgt werden konnten.

Der erste Fall betrifft einen 44jährigen Maler, der wiederholt Bleikolik durchgemacht hatte; er wurde mit starker Herzhypertrophie und allgemeinem Hydrops auf die Züricher medicinische Klinik aufgenommen und starb an Ruptur der Aorta. Der zweite Kranke, ebenfalls Maler, starb urämisch auf der Züricher Klinik; er hatte öfter an Bleikolik gelitten; starke Herzhypertrophie. In beiden Fällen bestanden ausgebreitete arteriosklerotische Veränderungen. Die Nieren waren verkleinert, granulirt, derb.

Die ausführlich mitgetheilten miskroskopischen Befunde stimmten im Wesentlichen, von graduellen Verschiedenheiten abgesehen, überein. G. äussert sich über dieselben, wie folgt:

„Fassen wir die wesentlichen Merkmale der beschriebenen zwei Schrumpfnieren nach Bleivergiftung ins Auge und vergleichen dieselben mit dem Befunde früherer Autoren, so ergibt sich zunächst auch für unsere Fälle, dass die Veränderungen am Gefässsystem weitaus im Vordergrunde stehen. Sie kennzeichnen sich als eine zu Obliteration führende Endarteritis, welche die grösseren Aeste nur wenig, stark hingegen die mittleren und feineren Aeste befallen hat.

Dem gegenüber tritt eine leichte Periarteritis sehr zurück. Von dem gewohnten Bilde der Arteriosclerose unterscheidet sich die vorliegende Gefässveränderung durch eine erhebliche Mitbetheiligung der Media, welche sich durch einen Schwund der Muskelzellen unter Verdickung der mittleren Haut durch fibröses oder homogenes Gewebe kennzeichnet.

Die Veränderungen an den Glomeruli sind bisher wenig und nicht erschöpfend untersucht worden. In unseren Fällen besteht der zur Verödung führende Process in einem Vorgang, den ich als „Vasculitis capillaris obliterans" bezeichnen möchte und welcher ganz übereinstimmend mit der an den Arterien bestehenden Endarteritis obliterans aufzufassen ist: Die Endothelien wuchern, verlegen das Lumen, die Wand verdickt sich, durch Anhäufung körniger, später homogen werdender Massen, deren Herkunft aus unseren Präparaten allerdings sich nicht sicher erkennen liess, erfolgt der völlige Verschluss, und die betheiligten Capillaren wandeln sich schliesslich in homogene, derbe, glänzende, kernlose Gebilde um.

Die Vorgänge am Parenchym bieten nichts Charakteristisches; es verödet ganz in der gleichen Weise, wie es immer geschieht, wenn Glomeruli der Circulation und damit der Secretion entzogen werden. Ob daneben noch eine specifische Wirkung des Bleies auf das Parenchym zur Geltung kam, lässt sich natürlich nicht entscheiden.

Sehr auffallend ist die hochgradige hyaline Verdickung der Wände der intertubulären Capillaren und der betreffenden Grundlamellen der Harnkanälchen und deren Verschmelzung zu umfangreichen hyalinen Gewebsmassen.

Bieten nun diese Befunde Anhaltspunkte genug, um die ätiologisch abgesonderte Form der Schrumpfniere auch anatomisch von den beiden Hauptformen der Nierenschrumpfung, nämlich der arteriosklerotischen Nierenatrophie, wie sie am reinsten im höheren Alter auftritt, und von der chronisch-indurativen Nephritis mit hauptsächlicher Betheiligung des Gefässsystems unterscheiden zu können?

Es scheint, als ob man diese Frage, wenigstens für unsere Fälle, bejahen dürfte. Die reine Form der arteriosklerotischen Nierenatrophie zeigt niemals eine derartige, ausgesprochene Wucherung des Endothels der Glomeruluscapillaren. Ich habe Gelegenheit gehabt, eine Reihe von arteriosklerotisch atrophischen Nieren auf diesen Punkt hin zu untersuchen, und zwar gerade die, welche der Ziegler'schen Beschreibung dieser Form der Nirenatrophie zu Grunde liegen: in diesen Fällen erfolgt die Verödung der Glomeruli ohne oder doch nur mit sehr geringer Endothelwucherung an den Capillaren, ferner kommt der arteriosklerotischen Nierenatrophie die beschriebene hochgradige Verdickung der Capillarwände und der Glaslamellen der Harnkanälchen nicht zu. Endlich dürfte die

stark hervortretende Mitbetheiligung der Media bei unseren Bleischrumpfnieren noch besonders hervorzuheben sein.

Gegenüber der chronisch-entzündlichen indurativen Nephritis, auch wenn wir jene Form besonders berücksichtigen, bei der das Gefässsystem in hervorragender Weise erkrankt ist, unterscheiden sich unsere Bleischrumpfnieren wenigstens noch einigermaassen durch die starke Affection der Muskelhaut der Arterien, sowie durch die beschriebene Verdickung der intertubulären Capillarwände und der Glaslamellen der Harnkanälchen. Gemeinsam indessen besitzen beide Formen die ausgesprochene Neigung des Endothelrohrs der mittleren und kleineren Arterien und der Capillaren, besonders der Glomeruli, in Wucherung zu gerathen und den Gefässverschluss herbeizuführen.

Sollte ich danach die Bleischrumpfniere, wie sie in unsern beiden Fällen vorlag, anatomisch classificiren, so würde ich sie von der arteriosklerotischen Nierenatrophie trennen und sie als eine ätiologisch und auch einigermaassen histologisch für sich dastehende Form der chronischen Nephritis mit vorwiegender Gefässbetheiligung anreihen." Nauwerck.

14.

Zur Histologie des äusseren Milzbrandkarbunkels

von

Dr. Karl Palm.

Tübingen 1887.

Den wenigen untersuchten Fällen schliesst P. die Beschreibung eines 3 Tage alten Milzbrandkarbunkels an, welcher auf der Bruns'schen Klinik am Handrücken excidirt wurde; der betreffende Kranke, ein Metzger, inficirte sich ohne nachweisbare Verletzung am 3. oder 4. Juni. Am 6. Juni trat ein rothes „Tüpfelchen" auf. Die Heilung erfolgte ohne Zwischenfälle.

Der von P. untersuchte Milzbrandkarbunkel wird erzeugt durch eine umschriebene, zum Theil zellige oder zellig-fibrinöse, zum Theil zellig-seröse, zum Theil hämorrhagische Entzündung des Papillarkörpers, des Coriums und des subcutanen Gewebes. Eine echte Blasenbildung im Bereich der Epidermis besteht nicht, dagegen liefert die seröse Exsudation im Papillarkörper und den angrenzenden Theilen des Coriums an der Peripherie des Karbunkels Bilder, welche histologisch an eine derartige Blasenbildung erinnern. Eine centrale Nekrose besteht nur im Bereiche der Epidermis in geringer Ausdehnung, die äusserst dichte zellige und hier vielfach auch zelligfibrinöse Infiltration des Papillarkörpers und Coriums lässt indessen erwarten, dass auch an den letztgenannten Theilen baldigst eine Nekrose würde entstanden sein. Aus dem gesetzten Geschwür ist bacillenhaltiges Exsudat an die Oberfläche des Karbunkels getreten und hier geronnen. Die Verbreitung der Bacillen

richtet sich in ihrer Anzahl im wesentlichen nach der Intensität der Entzündung, so dass die centralen Theile des Karbunkels, und zwar namentlich im Papillarkörper, die meisten Bacillen enthalten. In abnehmender Zahl erreichen die Bacillen die Grenzen des Schnittes. In vereinzelten Exemplaren begegnet man Bacillen in erweiterten Lymphgefässen, sowie in comprimirten Capillaren. Die Epidermis und die drüsigen Organe enthalten keine Bacillen, vereinzelt liegen sie in den Haarbälgen.

Mit Sorgfalt hat P. daraufhin untersucht, ob sich die Bacillen als Einschlüsse innerhalb von Leukocyten oder anderen Zellen vorfinden, indessen ohne positiven Erfolg. Nicht einmal absterbende oder abgestorbene Bacillen liessen sich im Innern von Zellen nachweisen. Es ist dies ein Einwand gegen die METSCHNIKOFF'sche Lehre, dass gerade beim Milzbrand im Falle der Heilung die Bacillen dadurch unschädlich, d. h. abgetödtet werden, dass sie von seinen „Fresszellen" angefallen, gefressen und verdaut werden. Die äusseren Milzbrandkarbunkel beim Menschen, sofern sie primär auftreten, stellen bakteritische Localerkrankungen dar, welche in der Mehrzahl der Fälle auch ohne therapeutische Eingriffe von selbst in völlige Heilung ausgehen, und es ist nach dem klinischen Verlaufe auch für unseren Fall nahezu sicher, dass derselbe auch ohne die Excision des Karbunkels mit Genesung geendigt haben würde. Wie nun der mikroskopische Befund zeigt, spielen dabei die allerdings massenhaft vorhandenen Zellen nicht die geringste Rolle im Sinne der Phagocytologie METSCHNIKOFF'S.

Nauwerck.

15.

Ueber die Lage der Leprabacillen in den Geweben

von

Dr. Alfred Binder.

Tübingen 1887.

Gegenüber UNNA hält B., welcher Gelegenheit hatte, Haut, Lymphdrüsen, Leber und Nervus ulnaris eines Leprösen zu untersuchen, mit TOUTON, NEISSER, HANSEN etc. an der Ansicht fest, dass wenigstens ein grosser Theil der Leprabacillen innerhalb des Protoplasmas von Zellen liegt, und dass auch die Leprazellen sowie die Globi bacillengefüllte Zellen darstellen. — Wie TOUTON konnte B. Bacillen im Innern von Blutgefässendothelien nachweisen. — B. bestätigt ferner das Vorkommen von Bacillen in den Haarbälgen (UNNA) und den Schweissdrüsen (TOUTON). Nauwerck.

16.

Ueber einen operativ behandelten Fall von Extrauterinschwangerschaft

von

Dr. Julius Lütje.

L. beschreibt eine durch Laparotomie entfernte Frucht, welche unter dem grossen Netz gelegen, keinerlei Verwachsungen gezeigt hatte; sie erschien vollständig in eine dicht anliegende, derbe, bindegewebige Hülle von c. 2 mm Dicke eingeschlossen; die Haut, Musculatur, Eingeweide waren geschrumpft, dabei aber, auch mikroskopisch, in ihrem Bau wohlerhalten. Verkalkung fehlte durchaus. Durch einen Fall der Mutter, welchem peritonitische Erscheinungen sich anschlossen, war 2 Jahre vor der Operation die Frucht am Ende der Gravidität abgestorben; L. lässt es dahingestellt, ob es sich dabei um eine primäre Abdominalschwangerschaft gehandelt hatte oder ob durch das Trauma Ruptur eines intra- oder extrauterinen Fruchtsackes eingetreten war. Nauwerck.

17.

Beitrag zur Kenntniss der aktinomykotischen Granulationen und der Histologie aktinomykotischer Herde im Gehirne und seinen Häuten

von

Dr. Erwin Fischer.

Tübingen 1887.

1. Die aktinomykotischen Granulationen.

Um der bisher unerledigten Frage näher zu treten, welche Gewebsbestandtheile bei der Bildung der aktinomykotischen Granulationen in erster Reihe betheiligt seien, wurden in einem Falle aus der chirurgischen Klinik von Herrn Professor Dr. Bruns ausgekratzte Massen aus einem aktinomykotischen Herd in der Schläfengegend lebend sofort in Flemming'sches Chromosmiumsäuregemisch eingelegt und nach drei Tagen gewässert, dann in Spiritus und Alcohol nachgehärtet, mit Celloidin behandelt, mit dem Mikrotom geschnitten und mit wässriger Safraninlösung gefärbt, eingeschlossen in Kanadabalsam. Es handelte sich um einen ausgedehnten subcutan gelegenen Herd, welcher aus weichem, grauröthlichem Granulationsgewebe sich zusammensetzte, das sehr zahlreiche Aktinomyceskörner einschloss. Nirgends hatten sich eitrige Einschmelzungen eingestellt, die Haut zog sich unverändert über den Erkrankungsherd.

An den Schnitten erkennt man, dass die zur Untersuchung gelangenden Massen in sehr günstiger Weise gerade solche Stellen

betreffen, wo der aktinomykotische Entzündungsprocess im Fortschreiten begriffen ist. Die Schnitte bestehen nämlich nur etwa zur Hälfte aus Granulationsgewebe, der Rest derselben setzt sich aus einem sehr grobfaserigen, ziemlich kernarmen Bindegewebe mit mässig zahlreichen Gefässen zusammen, und es geht die Entzündung, allmählich abnehmend, noch auf dieses über. Zwischen dem Granulationsgewebe und den verhältnissmässig normalen Stellen liegen da und dort kleinere Inseln von Fettgewebe, welche theilweise ebenfalls in den Bereich der Entzündung einbezogen sind. Das Granulationsgewebe schliesst Aktinomycesrasen nicht ein, wohl aber erkennt man inmitten desselben vereinzelte Zellanhäufungen von nicht scharfer Abgrenzung, so dass tuberkelähnliche Bilder entstehen.

Die Granulationen zeichnen sich aus durch eine massenhafte Gefässentwicklung, und zwar sind es meist weite, dünnwandige Bildungen, so dass das Gewebe hier und da einen förmlich cavernösen Bau annimmt.

Abgesehen von den Gefässen, setzt sich das Granulationsgewebe aus einer sparsamen, zum Theil feinfaserigen Grundsubstanz zusammen, in welche sehr zahlreiche Zellen eingelagert sind. Dieselben sind in ihrer Mehrzahl protoplasmaarm, klein, rund und enthalten einen dunkelgefärbten Kern von runder Gestalt. Meist indessen ist derselbe in mehrere Stücke getheilt. Es handelt sich um die bekannten ein- und „mehrkernigen" Leukocyten, welche sich auch in den Gefässen des Granulationsgewebes reichlich vorfinden und deren Wandungen häufig infiltriren. Zeichen fortschreitender Entwicklung, mitotische Kerntheilungsfiguren lassen sich an diesen Rundzellen nicht nachweisen. In etwas geringerer Zahl enthält das Granulationsgewebe grössere Zellen mit verhältnissmässig reicherem Protoplasma. Ihre Gestalt wechselt sehr, sie sind theils rundlich, theils oval, theils polygonal, theils auch senden sie einzelne oder mehrere zarte Fortsätze aus. Ihre Kerne sind gross, rundlich oder oval oder mehr unregelmässig gestaltet, blasser gefärbt, im ganzen chromatinarm. Hier und da liegen derartige Kerne in grösserer Zahl, zu sechs, zu acht, dichtgedrängt und demgemäss in ihren Formen sich gegenseitig beeinflussend, in einer Protoplasmahülle zusammen, also in Form von Riesenzellen. An den Zellen der zweitbeschriebenen Art, welche den Eindruck von Abkömmlingen der fixen Gewebselemente machen, bestehen nicht selten progressive Veränderungen. Das Protoplasma nimmt zu, der

Kern wird grösser, chromatinreich, und es treten die verschiedenen Formen der fädigen Karyokinese auf. Sucht man sich darüber klar zu werden, ob die durch Auswanderung zelliger Elemente aus den Blutgefässen charakterisirte Entzündung oder aber die eben beschriebene Wucherung den Anfang des Processes darstellt, und verfolgt man in diesem Sinne jene Theile des Schnittes, wo die Entzündung im gesunden Gewebe im Fortschreiten begriffen ist, so zeigt sich, dass die kleinsten und sehr wenig dichten Entzündungsherde aus den beschriebenen Leukocyten sich aufbauen, die dann auch im Innern der Gefässe angehäuft, sowie in deren Wandungen liegen. Zu dieser Zeit fehlen Wucherungserscheinungen an den fixen Zellen des Bindegewebes, und erst wenn man in das dichter werdende Granulationsgewebe übergeht, treten an den fixen Elementen Wucherungserscheinungen auf. Man kann an dergleichen Uebergangsstellen auch ersehen, dass die beschriebenen Riesenzellen aus Wucherungen fixer Bindegewebszellen hervorgehen.

Die späteren Stadien eigenthümlichen Verfettungszustände sind an den vorliegenden Präparaten nur sehr schwach vorhanden, insofern eine gewisse Anzahl jener beschriebenen grossen protoplasmareichen Zellen diffuse Anhäufungen von feinen Fetttröpfchen zeigen.

Im Bereiche der erwähnten knötchenförmigen Zellenanhäufung, welche ebenfalls gefässreich ist, finden sich hauptsächlich wohl ausgebildete Bindegewebszellen von langgestreckter, spindliger Gestalt. In geringerer Anzahl sind hier die Leukocyten vorhanden. In dem benachbarten Granulationsgewebe ist die Verfettung stärker ausgesprochen als an den übrigen Theilen.

2. Histologie der aktinomykotischen Herde im Gehirne und in der Pia mater.

Die untersuchten Präparate stammen von dem bei Moosbrugger (Bruns, Beiträge zur klinischen Chirurgie, II. Band, 2. Heft, Seite 11) ausführlich beschriebenen Falle, bei welchem die Erkrankung, von der rechten Wange ausgehend, allmählich auf die ganze rechte Gesichtshälfte und die Weichtheile der Brust und des Nackens sich verbreitet und, vom Schlunde der Wirbelsäule entlang wuchernd, in die Schädelhöhle von der Schädelbasis aus sich Eingang verschafft hatte.

Der Befund der Schädelhöhle lautet:

Bei Herausnahme des Gehirnes wird über der Medulla oblongata, der Flocke des Kleinhirnes, ferner am Chiasma, am hintersten Theile des Gyrus rectus eine grünlichgelbe eitrige Infiltration der weichen Hirnhäute bemerkbar. Nach aussen erstreckt sie sich an der Brücke bis zum Trigeminus, der rechts ganz und links zur Hälfte von Exsudation umschlossen ist. Auch die übrigen Hirnnerven zum Theil von Exsudat eingeschlossen. Am Opticus ist nur die Schnittfläche sichtbar. An der Sella turcica und in der Umgebung des Foramen occipitale ist die Dura von reichlich vascularisirten pachymeningitischen Membranen bedeckt, neben der Hypophysis finden sich überdies gelbweisse Auflagerungen, die in der Duralscheide des Opticus nach aussen ziehen und auch in die Tiefe der Hypophysis übergreifen. An der Hinterfläche der Felsenbeine gelbweisse Auflagerungen auf der Dura, die auf ihr verschieblich sind und in der pachymeningitischen, membranösen Auflagerung sitzen. Sinus transversus links enthält flüssiges Blut, rechterseits ist er oberhalb des Foramen jugulare verschlossen durch eine weiche, gelbweisse, zum Theil Eiter enthaltende Gewebsmasse, zugleich verengt und die Wand verdickt. Gehirnsubstanz feucht, Seitenventrikel in geringem Grade erweitert. Bei Durchschneidung der Substanz findet sich im hintersten Theile des Gyrus rectus links ein erbsengrosser, mit gelbgrünem Eiter gefüllter, glattwandiger Abscess, ein kleinerer in der Rinde rechts. Ueber der Brücke ist nur die Pia eitrig infiltrirt. Der über dem Kleinhirn gelegene Infiltrationsherd dagegen dringt noch etwas in die Hirnsubstanz ein. Da und dort lassen sich in den Infiltrationsherden weisse Punkte erkennen.

Zum Zwecke der Untersuchung der Veränderungen, welche der Strahlenpilz in der Substanz des Gehirnes und in der Pia mater hervorruft, wurden Stücke des erkrankten Kleinhirnes in MÜLLER-sche Flüssigkeit eingelegt, ausgewässert, in Alcohol nachgehärtet, in Celloidinlösung gebracht, später mit dem Mikrotom geschnitten. Ein Theil derselben wurde mit Alaunkarmin gefärbt, ein anderer mit Hämatoxylin und neutralem Karmin. Das letztere Verfahren ist vorzuziehen, da es einmal gute Kernfärbung, ausserdem auch Rothfärbung der Drusen erzielt. Eingelegt sind die Schnitte in Kanadabalsam.

Zur histologischen Untersuchung der Hirn- und Piaknoten wählte F. zwei Stellen. An der einen lagen die aktinomykotischen Knötchen in der Hirnsubstanz, an der andern hatten sie im wesentlichen in der Pia mater ihren Sitz.

Eine Durchmusterung der Schnitte von der erstgenannten Stelle bei schwacher Vergrösserung ergibt zunächst, dass die Knötchen theils in der Markleiste, theils in der Rindensubstanz, und zwar

hier namentlich in der Körnerschicht gelagert sind. Sie sind von verschiedener Grösse und schwanken in ihrem Durchmesser ungefähr von 0,3 bis 4,0 mm. Die grösseren unter ihnen bedingen eine bedeutende Verbreiterung der betreffenden Windung, indem sie zugleich in den benachbarten Windungen Eindrücke verursachen, und drängen, falls sie in der Markleiste liegen, die Körnerschicht zur Seite. Von einem Theile der Knötchen ist ein Zusammenhang mit der Pia mater nicht nachzuweisen, andere sind durch einen Stiel mit derselben verbunden oder grenzen wohl auch in grösserer Ausdehnung unmittelbar an sie an. Ihre Beschaffenheit ist schon für die Betrachtung mit schwacher Vergrösserung eine verschiedene, und es lassen sich vier Hauptarten unterscheiden.

Die erste derselben wird durch kleine Knötchen gebildet, welche im wesentlichen aus einem Haufen dunkelgefärbter Zellen bestehen. In ihrem mittleren Theile schliessen sie, falls es sich um äquatoriale Durchschnitte handelt, eine oder auch mehrere Pilzdrusen ein. Der Uebergang ins normale Gewebe vollzieht sich durch ein nur unbedeutendes Grenzgebiet unter rascher Verminderung der Zellmasse. Bei manchen Knötchen schiebt sich zwischen die dichten Zellmassen und die Gehirnsubstanz noch eine Zone ein, innerhalb welcher die Zahl der Zellen zwar vermindert, die Grundsubstanz aber nicht, wie im unversehrten Gehirne, röthlich gefärbt und dicht, sondern hell und wie durchbrochen erscheint.

Eine zweite Gruppe wird durch weit grössere Knötchen dargestellt. Diese enthalten grösstentheils im Centrum eine oder zwei, unter Umständen auch noch mehr Pilzdrusen. Ihre Abgrenzung nach aussen vollzieht sich in derselben Weise, wie die der kleinen Knötchen. An einzelnen Stellen in diesem Gebiete finden sich kleinere Knötchen, von welchen ein Fortsatz in die angrenzende Hirnsubstanz sich erstreckt. Die grösseren bestehen der Hauptsache nach aus einer Unmasse von dunkel gefärbten Zellen, deren Anordnung indessen meist von der Art ist, dass man in der Peripherie einen Kranz kleinerer Knötchen erkennen kann, innerhalb welcher die Masse der Zellen noch grösser erscheint, als in den übrigen Theilen. Diese peripher gelagerten Knötchen sind theils durch etwas zellärmere Stellen deutlich von einander getrennt, theils gehen sie ohne deutliche Abgrenzung unmittelbar in einander über.

Eine dritte Art von Knötchen, welche im allgemeinen den grösseren Formen angehören, ist dadurch ausgezeichnet, dass die

dunkel gefärbten Zellmassen und zugleich auch die Pilzdrusen auf die Mitte sich beschränken, während eine mehr oder minder breite periphere Zone aus einem Gewebe besteht, das eine viel geringere Menge grösstentheils bedeutend schwächer gefärbter Zellen aufweist. Zugleich ist die Vertheilung der dunkel gefärbten keine ganz gleichmässige mehr. Oft bilden sie nur noch kleine, nicht scharf abgegrenzte Herde, die um so spärlicher werden, je mehr man der äusseren Begrenzung sich nähert. In diesem Gebiete erkennt man auch schon mit schwacher Vergrösserung zahlreiche Gefässe, theils noch bluthaltig, theils blutleer, und es tritt oft in den äusseren Theilen eine röthlich gefärbte Grundsubstanz zwischen den Zellen auf, welche zuweilen eine leichte concentrische Streifung besitzt. Die periphere helle Zone ist meist ziemlich gleichmässig im ganzen Umkreise der Knötchen ausgebildet, manchmal indessen wesentlich nur auf einer Seite entwickelt. Da und dort dringt sie auch von einer umschriebenen Stelle aus in das zellreiche Centrum ein und hängt dann mitunter nachweislich mit pialem Gewebe zusammen, so dass man den Eindruck bekommt, als wachse gefässhaltiges Pialgewebe ein.

Eine vierte Gruppe besteht wesentlich nur aus einem Gewebe, welches der letztgenannten peripheren Zone entspricht.

Betrachtet man die Knötchen mit starker Vergrösserung, so zeigt sich, dass die Centren, das heisst die Theile, welche die Pilzdrusen umgeben, im Allgemeinen aus kleinen runden Zellen vom Charakter ein-, zwei- und dreikerniger Leukocyten sich aufbauen. In derjenigen peripheren Zone, welche heller und durchbrochen erscheint, ist ihre Zahl weit geringer und stellenweise sind auch wohl nur ganz vereinzelte Leukocyten vorhanden. Hier sieht man dagegen sehr viele grosse, ein- bis zwei-, selten mehrkernige Zellen von verschiedener Gestalt, welche grosse, bläschenförmige, nur wenig gefärbte Kerne enthalten. Dazwischen ist eine körnig oder körnigfädig aussehende Grundsubstanz von einer im allgemeinen netzförmigen Anordnung eingelagert. Zwischen den einzelnen Netzbalken jedoch bleiben ziemlich ausgedehnte Lücken. Die grossen, bläschenförmigen, blassgefärbten Zellen liegen theils in der Grundsubstanz, theils in den Lücken. Ein grosser Theil der hellen peripheren Zone hat wuchernde Gefässe zur Grundlage, zwischen welchen ein Keimgewebe eingebettet ist, dessen Zellen in der Mehrzahl rund, weniger häufig spindelig und vielgestaltig erscheinen. Das zunächst daran angrenzende Hirngewebe erscheint kernreicher als dasjenige

in weiterer Umgebung, und dieser Kernreichthum beruht theils auf Ansammlung einer mässigen Zahl von Leukocyten, theils ist er auch wieder auf eine Anhäufung von Zellen mit blasser gefärbten Kernen zurückzuführen. Letztere liegen namentlich in der Umgebung der Gefässe, so dass man den Eindruck erhält, als wuchere hauptsächlich die Adventitia der Gefässe. Weiterhin scheinen indessen auch die Zellen vom Stützgewebe der Hirnsubstanz sich zu vermehren. Ob auch die Ganglienzellen wuchern, war unmöglich zu entscheiden.

Ein diesem an kleinen Knötchen gewonnenen Bilde ganz ähnliches Verhalten bieten die mit einem Kranze von Pilzdrusen versehenen grösseren Knoten an der früher erwähnten hellen peripheren Zone dar.

Knötchen, bei welchen die hellere Zone ein Gebiet von etwas weiterem Umkreise einnimmt, bestehen an dieser Stelle aus einem sehr gefässreichen, verhältnissmässig grosszelligen Keimgewebe. Die Wandungen der Gefässe sind verdickt, und ihre grossen Kerne springen sowohl über die äussere wie über die innere Begrenzung vor, sind wohl auch in Wucherung begriffen. Die grossen, das Gewebe zusammensetzenden Zellen sind der Mehrzahl nach einkernig, doch sieht man auch ziemlich viele zweikernige und einzelne mehrkernige. In der inneren Schicht sind die Zellen zum Theil vielgestaltig, da und dort mit kleinen Rundzellen untermischt. Im Gebiete der nach innen gelegenen grossen Rundzellen, in welchen die Masse des Protoplasmas im Verhältnisse zu der des Kernes als sehr gross sich erweist, ist das erstere von auffallend netzartigem Baue und von bedeutenden Lücken unterbrochen, eine Beschaffenheit, die wohl dahin zu deuten ist, dass ein Theil dieser Zellen in verfettetem Zustande sich befunden hat. Eine spärlich vorhandene Grundsubstanz ist in Gestalt von einzelnen netzartig angeordneten Fäden zu erkennen. Weiter nach aussen trifft man auf eine grosse Zahl von Zellen einer mehr spindligen, zum Theil auch stern- und keulenförmigen Beschaffenheit. Gleichzeitig tritt zwischen beiden eine faserige Grundsubstanz auf, die um so reichlicher wird, je mehr man der Peripherie sich nähert. Sie besitzt eine, zum grossen Theile wenigstens, concentrische Streifung.

Knötchen mit einer noch bedeutenderen Zunahme der hellen peripheren Zone bestehen in diesen Theilen in der Hauptsache aus zellenreichem, faserigem Bindegewebe, das eine in den äusseren Lagen concentrische, in den weiter nach innen gelegenen mehr netzförmig angeordnete faserige Stützsubstanz zeigt. Ist der Schnitt

dünn genug, so sieht man, dass auch im zellenreichen Centrum sehr zahlreiche grosse Bildungszellen zwischen den Leukocyten liegen.

Knötchen ohne das zellreiche Centrum bestehen ganz aus Bindegewebe. Doch ist dieses überall noch mit vielen Zellen versehen und nach der Mitte hin locker gebaut.

Durchschnitte durch die zweite Stelle ergeben zunächst bei schwacher Vergrösserung, dass sowohl in der Pia mater als auch in der Gehirnrinde knötchenförmige Herde liegen. Im Allgemeinen ist der Process hier bedeutend weiter vorgeschritten als im ersten Präparate. Grössere Abschnitte der Pia sind bereits in ein derbes, theils dichtes, faseriges, zellreiches Bindegewebe, theils wucherndes Granulationsgewebe verwandelt, welches kleinere und grössere pilzdrusenhaltige zellige Knötchen einschliesst. Im Gebiete der Knötchenbildung ist der Bau der Pia mater ganz verloren gegangen. Bemerkenswerth ist, dass man hier mitunter grosse zellige Knötchen sieht, von welchen einer Sprosse ähnlich da und dort ein kleineres sich abzweigt. An einer Stelle zum Beispiel geht von einem in der Hirnrinde sitzenden grossen Knötchen ein knopfförmiger Fortsatz mit eingelagerten Pilzdrusen und von diesem wieder ein spitz auslaufender, schmaler Fortsatz aus, der eine ganz kleine Druse beherbergt. Bei stärkerer Vergrösserung sieht man Bindegewebe in verschiedenen Stufen der Entwicklung vom grosszelligen, mit Leukocyten untermischten Keimgewebe an bis zum Befunde von dichtfaserigem Bindegewebe. Im Ganzen ist das Gewebe überall noch zellenreich. Leukocyten finden sich auch da eingesprengt, wo keine Drusen gerade nachzuweisen sind. An Gefässen ist ein ziemlicher Reichthum vorhanden.

Aus oben stehenden Untersuchungen ergibt sich, dass die erste Veränderung, welche in der Umgebung der Drusen sich einstellt, eine starke Ansammlung von Zellen, grösstentheils vom Charakter ein-, zum Theil mehrkerniger Leukocyten, im wesentlichen also eine entzündliche Zellemigration ist. Weiterhin findet, wenigstens in einem Theile der Knötchen, eine Vermehrung der Drusen statt, so dass deren eine mehr oder weniger grosse, in einem gemeinsamen knötchenförmigen Zellhaufen eingeschlossene Zahl entsteht.

Bei grösseren Knötchen sind die Drusen peripher gelagert, es scheint, wie auch Moosbrugger annimmt, dass sie im Centrum

nicht genügende Nahrung finden. Früher oder später, meist wohl schon in der Zeit, in der die Knötchen noch klein sind, erhebt sich in der Umgebung eine Wucherung des Gewebes. In erster Reihe scheinen dabei die Gefässe betheiligt zu sein, deren Wandung sich verdickt, kernreich wird und Karyomitosen zeigt. Alsdann wuchert auch das übrige Gewebe, im Gehirne die adventitiellen Scheiden der Gefässe und das Gliagewebe. Diese Zellen bilden durch ihre Vermehrung mit Hilfe von neu aussprossenden Gefässen ein gefässreiches Keimgewebe, welches die kleinzelligen Knötchen von allen Seiten umgibt und zum Theil in dasselbe eindringt. Schliesslich kann das Knötchen zum grösseren Theile oder auch vollständig von diesem wuchernden Keimgewebe durchwachsen und ersetzt werden. Nach einiger Zeit wird das Keimgewebe zu Bindegewebe, doch ist zu bemerken, dass die Zellen der inneren Lagen des Granulationsgewebes häufig starke Verfettung zeigen und wahrscheinlich zum Theil zu Grunde gehen. Ob das mit allen geschieht, ist fraglich, da ein Fettgehalt von Zellen noch kein Beweis dafür ist, dass sie absterben werden.

Die erste Veränderung, welche die Bildung eines zelligen Herdes einleitet, und die erste Anlage eines Pilzrasens herauszufinden, ist F. nicht gelungen. Er hat Präparate mit den für den Nachweis der Pilzfäden vortheilhaften Färbeverfahren behandelt und auf Bacillen untersucht, ohne ausserhalb der eigentlichen Drusen Pilzfäden oder Stäbchen entdecken zu können. Sicherlich bilden manche Pilzherde in ununterbrochener Verbindung stehende Auswüchse, allein wie die Pilze von einer Druse in eine benachbarte Stelle gelangen, weiss er nicht zu sagen, vielleicht dass Sporen, von Leukocyten vertragen, die Verschleppung vermitteln.

Nauwerck.

18.

Zur Kenntniss der Regeneration der quergestreiften Musculatur

von

Dr. Emil Steudel.

Tübingen 1887.

Durch die experimentellen Untersuchungen KRASKE's, denen einige kleine Arbeiten aus den letzten Jahren keine wesentlichen Thatsachen haben hinzufügen können, sind wir über die Vorgänge bei der Regeneration quergestreifter Muskelfasern verhältnissmässig gut unterrichtet, und im Grossen und Ganzen hat die KRASKE'sche Darstellung wohl allgemeine Geltung erlangt. Wenn STEUDEL trotzdem der Frage nochmals auf experimentellem Wege näher getreten ist, so geschah es nicht in der Absicht, den ganzen Process neuerdings von Anfang bis zu Ende zu studiren, sondern um einige bestimmte Punkte, die bisher noch nicht oder ungenügend untersucht worden sind oder aber noch der Discussion unterliegen, nach Möglichkeit ins Klare zu stellen.

Dass die Muskelkörperchen der geschädigten oder in der Nachbarschaft dieser gelegenen Fasern den Hauptantheil an der Neubildung von Muskelfasern besitzen, dürfte als erwiesen zu betrachten sein; über die Art und Weise aber, wie die Wucherung derselben in den ersten Zeiten vor sich geht, sind wir nach modernen Begriffen durchaus ungenügend orientirt. ST. hat deshalb sein Augenmerk in erster Linie darauf gerichtet, festzustellen, ob die Wucherung der Muskelkörperchen nach dem fast allgemein giltigen Schema der indirecten Kern- und Zelltheilung unter Bildung typischer Mitosen vor sich geht, oder ob vielleicht diese Regel an den verhältnissmässig hoch organisirten, mehrfach umgebildeten Muskelfasern eine Ausnahme erleidet im Sinne ein-

facherer Verhältnisse. Zur Entscheidung dieser Frage reicht selbstverständlich die Untersuchungsmethode, wie sie noch KRASKE anwandte, nicht aus, sondern es musste das lebende Gewebe fixirt und in geeigneter Weise weiter behandelt werden.

In zweiter Linie wollte ST. untersuchen, ob an der Neubildung der Muskelfasern ausser den präexistirenden Elementen des eigentlichen musculären Gewebes auch noch andere nicht specifische Gewebsbestandtheile, vor allem die fixen Zellen des Bindegewebes und die Leukocyten sich betheiligen. ST. durfte sich hierbei auf die ersten sechs Tage beschränken, da man in dieser Frist genügenden Aufschluss über die Herkunft des musculären Bildungsmateriales erhält. Die Untersuchungsmethode hatte die gleichen Aufgaben zu verfolgen, wie sie oben angegeben wurden.

Drittens stellte sich ST. die Frage zur Lösung, in welcher Weise sich die Muskelfasern verhalten, deren Körperchen behufs Neubildung muskulärer Elemente in Wucherung gerathen sind, insbesondere war festzustellen, was aus der contractilen Substanz der alten Muskelfaser wird, ob dieselbe von den wuchernden Körperchen zur Herstellung ihres protoplasmatischen Zellleibes aufgebraucht wird, oder ob wenigstens ein Theil derselben der Degeneration und Resorption verfällt, oder ob endlich der Muskelfaser als solcher neben der Wucherung der Muskelkörperchen noch eine directe Antheilnahme an der Neubildung contractiler Muskelelemente zukommt.

Bei seinen Versuchen hat ST. den Quadriceps femoris von Kaninchen benutzt, es wurde jeweilen die Haut sorgfältig rasirt, mit Sublimatlösung desinficirt, unter antiseptischen Cautelen der Muskel freigelegt und in denselben ein dünner, spitzer Draht glühend eingestossen, einen Moment darin gelassen und wieder ausgezogen. Die Hautwunde wurde vernäht und mit Jodoformcollodium bepinselt. Nach verschiedenen Zeiträumen wurden dem lebenden durch Chloroform betäubten Thiere die betreffenden Muskelstücke excidirt und sofort in das stärkere Chrom-Osmiumsäure-Gemisch von FLEMMING verbracht, nach mindestens 3 Tagen 24 Stunden lang gewässert, darauf 1 Tag in Spiritus und mindestens 1 Tag in Alcohol nachgehärtet, dann mit Celloidin imprägnirt, welche Behandlung, beiläufig gesagt, auf die Färbung durchaus keinen schädlichen Einfluss ausübte, dann mit dem Schlittenmikrotom in Schnitte von durchschnittlich 0,02 mm Dicke zerlegt. Die Schnitte wurden jeweilen über Nacht in concentrirter wässriger Safraninlösung gelassen, dann

nach der FLEMMING'schen Vorschrift durch Salzsäure entfärbt. Grundfärbung mit Pikrinsäure. Einschluss in Xylolcanadabalsam.

I. Die Theilungsvorgänge an den Muskelkörperchen.

Sechzehn Stunden nach der Verletzung bemerkt man an einer grossen Anzahl von Muskelfasern, welche durch den Schnitt längs getroffen sind, eigenthümliche Veränderungen an den Muskelkörperchen, die sich schon bei mittelstarker Vergrösserung deutlich hervorheben. Die Muskelkörperchen sind chromatinreicher geworden, erscheinen demgemäss dunkler gefärbt; zugleich nehmen sie an Grösse zu, indem sie sich vornehmlich in die Länge strecken, sie erreichen dabei einen Längsdurchmesser, welcher den eines gewöhnlichen Muskelkörperchens um ein Mehrfaches, bis zum 5- und 6fachen übersteigt. An solchen längsgestreckten, stäbchenförmigen Muskelkörperchen lassen sich deutliche Kernkörperchen nicht unterscheiden. Auffallend häufig sieht man ferner Muskelkörperchen, die chromatinreicher geworden sind, sich etwa um ein Drittel ihres Durchmessers verlängert haben und dabei ziemlich dick geworden sind; diese nun zeigen sehr häufig in der Mitte eine Einschnürung an beiden Seiten, der entsprechend sich ein je nach der Einstellung hell glänzender oder dunkler Contur quer oder nach einer Seite convex hervorragend durch den Leib des Muskelkörperchens erstreckt. Jede dieser Hälften enthält dann neben kleineren Chromatinkörnern ein bis drei grössere glänzende Chromatinklümpchen. Häufig ferner sind Bilder, wo die Einschnürung fast oder ganz vollständig erfolgt ist, so dass man zwei getrennte Muskelkörperchen vor sich hat. Aehnliche Befunde hat man nun an den erwähnten langgestreckten Stäbchen; auch diese zeigen derartige immer tiefer werdende, symmetrisch gelegene, seitliche Einschnürungen in regelmässigen Abständen, die Einschnürungen werden immer tiefer, und schliesslich zerfällt das Stäbchen in eine Reihe von Muskelkörperchen, welche zunächst noch mit abgeplatteten Enden an einander anliegen, später aber auseinanderrücken und dann ihre Kanten abrunden und die gewöhnliche Gestalt der Muskelkörperchen annehmen. ST. hat derartige lange Ketten der Muskelkörperchen gefunden, die sich aus 12—14 Einzelgliedern zusammensetzten. Es ergiebt sich daraus, dass schon nach 16 Stunden eine erhebliche Vermehrung der Muskelkörperchen eingetreten ist; trotzdem nun die vorliegenden Präparate eine durchaus gelungene Chromatinfärbung aufweisen, gelingt es doch nirgends, karyokinetische Figuren im Sinne einer

fadenförmigen Umwandlung des Kernes nachzuweisen, es handelt sich vielmehr um eine blosse Vermehrung des Chromatins in Form von Körnchen und Klümpchen, und der vergrösserte Kern schnürt sich bis zur völligen Quertrennung ein. Wir haben also hier eine Wucherung der Kernkörperchen vor uns, welche nicht nach dem Schema der mitotischen Karyokinese vor sich geht, sondern vielmehr auf einer in gewissem Sinne directen Kerntheilung beruht [1]).

Nach vierundzwanzig Stunden ist der Befund an den Muskelfasern im wesentlichen der gleiche, nur ist die Vermehrung der Muskelkörperchen noch augenfälliger geworden, auch liegen dieselben nur noch zum Theil der Längsachse der Muskelfaser parallel gerichtet in Reihen, sehr häufig bilden sie förmliche Häufchen, lagern sich auch nicht mehr bloss an der Innenfläche des Sarkolemms, sondern sind in die contractile Substanz eingedrungen. Ihre Form wird durch die dichte Aneinanderlagerung beeinträchtigt, ihre Längsachse verläuft bald so, bald anders. In einzelnen Muskelfasern liegen der ganzen Länge derselben nach zum Theil in Mehrzahl neben einander die schon beschriebenen Ketten der Muskelkörperchen, deren man nicht selten 30—40 und mehr hinter einander zählt. In dieser Zeit finden sich da und dort, doch nur in geringer Zahl typische mitotische Kerntheilungsfiguren, doch gehören dieselben in ihrer Mehrzahl dem Perimysium internum an, an den langen Ketten von Muskelkörperchen lassen sich auch jetzt fädige Mitosen ebensowenig nachweisen, wie an den zu Haufen vereinigten Muskelkörperchen.

Nach achtundvierzig Stunden hat sich bei einem Theil der Muskelfasern durch starke Wucherung der Muskelkörperchen, indem dieselben zugleich eine protoplasmatische Hülle angenommen und sich so zu selbständigen Gebilden umgestaltet haben, der Zustand herausgebildet, dass dieselben als Muskelzellenschläuche nach Waldeyer bezeichnet werden müssen. An diesen neugebildeten Muskelzellen nun findet eine sehr ausgebreitete Wucherung statt und zwar unter dem Bilde der mitotischen Karyokinese, während von der ursprünglichen directen Kerntheilung ohne Bildung von Chromatinfäden sich nichts mehr nachweisen lässt. Die zur Beobachtung

1) Schaeffer (Ueber die histologischen Veränderungen der quergestreiften Muskelfasern in der Peripherie von Geschwülsten, Virchow's Archiv, Bd. 110, III, December 1887), welcher die Strudel'sche, allerdings nur als Dissertation erschienene Arbeit nicht zu kennen scheint, gibt Aehnliches an über die Wucherung der Muskelkerne. Nauwerck.

kommenden Mitosen sind sehr zahlreich, reich an Chromatin, verhältnissmässig gross und bilden alle jene sattsam gekannten Formen fädiger Umwandlung des Kerns.

In den folgenden Tagen, und zwar beziehen sich die Untersuchungen St's. bis auf die Zeitdauer von 5mal 24 Stunden, dauert der beschriebene Process weiter in dem Sinne, dass innerhalb der Muskelzellenschläuche eine Vermehrung der neugebildeten Muskelelemente stattfindet unter Bildung typischer fädiger Kerntheilungsfiguren. Gleichzeitig bestehen an einer Anzahl von alten Muskelfasern jene Theilungsprocesse der Muskelkörperchen ohne das Auftreten von Mitosen, jedoch nur in geringer Ausdehnung fort.

Aus den beschriebenen Befunden ergibt sich ein eigenthümliches Verhalten der Muskelkörperchen hinsichtlich ihrer Wucherung: solange die Muskelkörperchen als Kerne der alten Muskelfasern gleichsam nur Theile eines grösseren, vielfach umgebildeten, verhältnissmässig hoch organisirten Ganzen bilden, ohne ein individuelles Dasein zu führen, vermehren sie sich unter einem sehr einfachen Bilde, indem ihr Chromatin zunimmt und nachher der Kern sich einschnürt und in zwei Theile trennt. Es wiederholt sich also hier ein Kerntheilungsvorgang, wie er nach Flemming einer Anzahl von weissen Blutkörperchen ebenfalls zukommt. Sobald aber die neugebildeten Muskelkörperchen sich mit einem Protoplasmamantel umgeben haben und nunmehr als zellige Einzelindividuen auftreten, ändert sich die Art ihrer Vermehrung in dem Sinne, dass dieselbe nunmehr nach dem complicirten Schema der indirecten fädigen Theilungdes Kerns mit nachfolgender Zelltheilung erfolgt; selbstverständlich darf die erste einfachere Art der Kerntheilung nicht einfach mit der Remak'schen Auffassung der directen Kern- und Zelltheilung in eine Linie gestellt werden, denn auch bei ihr geht der Theilung eine Vergrösserung des Kernes und eine Vermehrung des Chromatins, allerdings nicht in Form von Fäden, sondern nur von Körnchen und Klümpchen voraus.

II. Das Verhalten der nicht musculären Gewebselemente bei der Regeneration.

In dieser Hinsicht hat St. sein Augenmerk besonders auf das Verhalten der Zellen des Perimysium internum, sowie der intermusculären Gefässe gerichtet.

Nach sechzehn Stunden findet man bereits einige wenige Zellen des ersteren etwas reicher an Chromatin als gewöhnlich, indessen

hat St. in diesem Stadium ausgebildete Kerntheilungsfiguren nicht nachweisen können.

Nach 24 Stunden bestehen sowohl im eigentlichen Entzündungsgebiete, als auch in den benachbarten Bezirken mitotische Kerntheilungsfiguren an einer geringen Anzahl von Zellen des Perimysium.

Nach zweimal 24 Stunden hat die Wucherung schon ganz erheblich zugenommen und steigert sich noch im Laufe der nächsten Tage, man findet dann auch Kerntheilungsfiguren an den Endothelien der intermusculären Blutgefässe, namentlich der Capillaren. Es nimmt somit der intermusculäre Blutgefässbindegewebsapparat sowohl an Stelle der gesetzten Verletzung, als auch in deren Umgebung an den regenerativen Wucherungsprocessen in ziemlich lebhafter Weise Antheil. Dass dieser Wucherungsprocess im eigentlichen Sinne regenerativ wirkt, dafür hat St. aus seinen Präparaten keine Anhaltspunkte finden können. Einen Uebergang der neugebildeten Elemente in Zellen, welche ihrerseits die Charaktere junger Muskelzellen annehmen würden, hat St. innerhalb der ersten fünf Tage nicht nachgewiesen. Die Bedeutung der Wucherung seitens des Blutgefässbindegewebsapparats dürfte im wesentlichen darin zu suchen sein, dass sie dem neu entstandenen Muskelgewebe einerseits das Stützgewebe, andererseits Blutgefässe liefert.

Die Stelle der Verletzung, sowie die angrenzenden Gebiete sind in den ersten Tagen mit einer grossen Menge von Leukocyten überschwemmt, dieselben sind zum kleinsten Theile einkernig, weitaus die Mehrzahl zeigt die bekannten Eigenschaften der vielkernigen weissen Blutkörperchen. An beiden Zellarten hat St. in den ersten fünf Tagen vergebens nach Befunden gesucht, welche auf eine progressive Entwicklung hindeuten würden. Er kann sich demgemäss den Untersuchern nicht anschliessen, welche den Leukocyten eine wesentliche Rolle bei der Regeneration des Muskelgewebes zuschreiben.

III. Das Verhalten der alten Muskelfasern.

Wenn man von denjenigen Muskelfasern, welche durch den experimentellen Eingriff direct getroffen und abgetödtet werden, absieht und nur diejenigen Muskelfasern in Betracht zieht, welche sich durch die üppige Wucherung ihrer Muskelkörperchen in die Waldeyer'schen Muskelzellenschläuche umwandeln, muss man von vornherein hervorheben, dass Entartungsvorgänge, wie man sie an quergestreiften Muskelfasern so häufig anzutreffen pflegt, an den-

selben entweder gar nicht oder nur in sehr geringer Intensität und Ausbreitung auftreten. Da und dort stösst man auf eine Muskelfaser, die mit feinsten Fetttröpfchen durchsetzt ist. Was wird nun aber aus dem Protoplasma der Muskelfasern, aus der contractilen Substanz, von welcher bei den ausgebildeten Muskelzellenschläuchen nichts oder nur noch Spuren vorhanden sind? Soweit die Präparate ein Urtheil gestatten, wird die contractile Substanz zu weitaus dem grössten Theile verwendet, um die gewucherten Muskelkörperchen mit einem Protoplasmamantel zu bekleiden. Man sieht öfters, dass die contractile Substanz zu ungleichmässig gestalteten Klümpchen zerfällt, in deren Innerem jeweilen ein neugebildetes Muskelkörperchen liegt. Dabei ist es immerhin möglich, dass ein geringer Bruchtheil der schollig und klumpig zerfallenen contractilen Substanz weiterhin zerfällt, entartet und resorbirt oder aber in irgend welcher Weise weiter verwendet wird. Man findet nämlich auch derartige Protoplasmaklümpchen, welche Muskelkörperchen nicht einschliessen. Dafür, dass die contractile Substanz der alten Muskelfasern wenigstens zum Theil direct zich zum Protoplasma der Muskelkörperchen erster Generation umwandelt, spricht, dass letzteres optisch sich ganz so verhält wie die contractile Substanz. Das Protoplasma sieht nämlich an den Präparaten etwas trüb, gelblich aus, genau wie die contractile Substanz der präexistirenden Muskelfasern, sehr im Gegensatz zu den musculären Bildungszellen, welche später aus den schon zu selbständigen Zellen umgewandelten neugebildeten Muskelkörperchen entstanden sind. Bei diesen nämlich erscheint das Protoplasma durchaus nicht trübe, sondern weiss, durchsichtig, so dass die Zelle bläschenförmig aussieht.

Ob ausserdem die contractile Substanz der alten Muskelfasern im Sinne von Kraske sich durch directe Abspaltung an der Neubildung von Muskelfasern betheiligt, kann St., da seine Untersuchung sich nur auf die ersten Tage erstreckt, nicht mit Sicherheit entscheiden. Immerhin hält er dies für sehr wahrscheinlich, denn auch an seinen Präparaten zeigte sich an nicht wenigen Muskelzellen, die im übrigen besondere Veränderungen nicht erkennen liessen, eine ausgesprochene Neigung, sich in der Längsrichtung zu spalten, so dass es manchmal nicht leicht war, zu entscheiden, ob man wirklich noch eine alte dicke Muskelfaser in Spaltung, oder aber mehrere neugebildete, dünne Muskelfasern vor Augen habe.

Nauwerck.

19.

Beitrag zur Kenntniss der Gliome und Neurogliome

von

Dr. Gustav Baumann.

Tübingen 1887.

Den wichtigsten Theil der Arbeit von BAUMANN bildet die Untersuchung zweier, nach ihrem Bau als Neuroglioma ganglionare zu bezeichnenden Hirntumoren, welche sich zufällig bei einem 40 Wochen alten an Durchfall, Bronchitis und Bronchopneumonie zu Grunde gegangenen Kinde vorfanden. Symptome einer Hirnerkrankung waren während des Lebens nicht beobachtet worden, es wurde nur angegeben, dass das Kind an Zahnkrämpfen gelitten habe.

Da ganglionäre Neurogliome sehr seltene Geschwülste sind, gebe ich im Nachstehenden den Hirnbefund wieder.

Gehirn: Die Pia mater des Gehirns ist mässig blutreich, ohne besondere Veränderungen, die basalen Gefässe gleichfalls ohne Abnormitäten. Die erste Stirnwindung rechts ist durch eine Längsfurche in der hinteren Hälfte in zwei parallel verlaufende Gyri gespalten, die sich indessen am hinteren Ende wieder vereinigen und gleichzeitig ziemlich bedeutend anschwellen und dadurch sowohl im Breitendurchmesser als im Höhendurchmesser zunehmen und über die Oberfläche nicht unbedeutend vorragen. Der prominente Theil bildet, von oben gesehen, ein annähernd quadratisches Viereck von $2^1/_2$ cm Durchmesser mit abgerundeten Ecken. Etwas hinter der Mitte befindet sich in der Erhebung eine seichte Furche, wodurch der Knoten in eine etwas grössere vordere und in eine kleinere hintere Partie getheilt wird. Die Oberfläche ist rein weiss und hebt sich dadurch sehr auffällig von den übrigen Rindengebieten ab. Es fühlt sich ferner der Knoten fast

knorpelhart an, während die übrige Hirnmasse sehr weich ist. Ein zweiter ähnlicher Knoten findet sich in dem an die Insel grenzenden Theil der dritten Stirnwindung und bildet hier eine an der Oberfläche gleichmässig gewölbte, fast kreisrunde Anschwellung der Windung; sie ist ebenfalls vollkommen weiss und zeigt dieselbe Härte wie der andere Knoten. Die Pia mater über den beiden Knoten ist nicht verdickt, auch nicht stärker adhärent als an den übrigen Theilen. Die Hirnsubstanz ist im allgemeinen auf dem Durchschnitt blutarm, weich, feucht. Auch die centralen Ganglien sind blass; ausser den genannten Knoten sind keine Verhärtungen zu fühlen.

Auf dem Durchschnitt erscheint der Knoten in der dritten Stirnwindung als eine Anschwellung der genannten Windung, und zwar so, dass die Verdickung wesentlich auf einer Zunahme der Markleiste zu beruhen scheint. Die Rindensubstanz lässt sich noch von der Marksubstanz unterscheiden, doch ist, da die erstere fast rein weiss ist, die Farbendifferenz äusserst gering. Die Markleiste ist verhärtet, nach innen zu ist der Knoten nicht deutlich abzugrenzen, doch fühlt man, wie an der Basis der Markleiste die Verhärtung sich allmählich verliert. Ein in sagittaler Richtung geführter Schnitt durch den Knoten der ersten Stirnwindung zeigt ebenfalls eine Verbreiterung der Markleiste. Die Rindensubstanz ist hier grösstentheils nicht deutlich von der Marksubstanz abzugrenzen, nur in den inneren Theilen lässt sich noch ein geringer Unterschied zwischen grauer und weisser Substanz erkennen, der sich in den peripheren Theilen mehr und mehr verwischt. Die centralen Teile des Knotens sind stärker vascularisirt und geröthet, die peripheren Theile blass, weiss; auch hier verliert sich die Verhärtung an der Basis der Markleiste.

Das Gehirn wurde zur Erhärtung sofort in Müller'sche Flüssigkeit gelegt. Am gehärteten Präparate tritt der Unterschied zwischen Rinden- und Marksubstanz erheblich deutlicher hervor als am frischen, indem sich erstere erheblich dunkler gefärbt als letztere. Es zeigt sich dabei, dass die Grenze zwischen beiden Substanzen keine scharfe ist und unregelmässig verläuft, indem Fortsätze der grauen Substanz vielfach nach innen vorspringen. Die Rinde ist nicht gleichmässig grau gefärbt, sondern lässt stellenweise vier Schichten erkennen, die indessen ebenfalls auf dem Durchschnitt sich nicht scharf von einander abgrenzen, zugleich auch nicht regelmässig gestaltet sind. Die äusserste Lage ist hellgelb geblieben und bildet auf dem Schnitt einen schmalen gelben Saum, dann folgt eine erheblich breitere dunkle Zone, sodann wieder eine hellere, die nach der Markleiste zu wieder abgegrenzt ist durch eine zweite dunkle Zone. Der Farbenübergang von der einen in die andere Zone ist jedoch kein scharfer. In der Marksubstanz sieht man zahlreiche kleine verwaschene Flecken von derselben Farbe wie die dunkleren Theile der Rinde, und zwar sowohl in den der Rinde benachbarten Theilen als auch an der Basis der Markleiste.

Der Knoten aus der dritten Stirnwindung verhält sich im ganzen wie der erste, nur ist hier die Schichtung undeutlicher und in der Markleiste sind die Flecken spärlicher und weniger auffällig.

Aus dem ersten Knoten der ersten Stirnwindung wurden mit dem Gefriermikrotom 0,02 mm dicke Schnitte hergestellt und dann nach verschiedenen Methoden gefärbt, wobei namentlich Hämatoxylinalaun und neutrales karminsaures Ammoniak, sowie die von Weigert angegebene Methode der Färbung des Centralnervensystems in Anwendung kamen.

Mit Karmin behandelte Präparate zeigen mit blossem Auge und der Lupe betrachtet eine erheblich stärkere Rothfärbung der Rinde als der Marksubstanz, eine deutliche Schichtung zeigt sich dabei nicht, nur an einer Stelle kann man die Schichten erkennen. Wohl aber zeigt sich, dass in den der Grube entsprechenden Bezirken die dunkler roth sich färbende Substanz erheblich breiter ist als in den seitlichen Theilen. Die Markleiste hat ein fleckiges Aussehen. Nimmt man die Färbung, die die normale weisse Substanz, wie sie an der Basis des Herdes noch vorhanden ist, angenommen hat, als mittlere Färbung an, so ist ein Theil der veränderten Markleiste heller, ein anderer Theil dunkler gefärbt, und zwar kann man das Verhältniss beider Theile etwa so charakterisiren, dass man sagt, es liegen in einer hellen, nur schwach gefärbten Grundsubstanz zahlreiche verwaschene, rothe Flecken verschiedenster Grösse. An einzelnen Stellen confluiren diese Flecken, so namentlich im Centrum. An der untersten Grenze des Tumors sieht man dagegen nur kleine spärliche Flecken in die sonst gleichmässig blassroth gefärbte Grundsubstanz eingesprengt.

Mit Objectiv V, Ocular I von Seibert betrachtet, besteht die äusserste Grenze der Rinde aus einem dichten Filzwerk feiner gekörnter Fäserchen, die im allgemeinen eine reticuläre Anordnung zeigen und nach aussen gegen die Pia scharf abgegrenzt sind, indem an der äussersten Schicht die Fasern mehr parallel verlaufen. In dieser Schicht sind sehr reichlich roth gefärbte Zellen eingelagert, deren Grösse äusserst verschieden ist. Die kleinsten erscheinen etwa von der Grösse eines rothen Blutkörperchens, die grössten haben etwa die Grösse der Ganglienzellen der Clarke'schen Säulen, zwischen beiden finden sich die verschiedensten Zwischenformen in der Grösse. Die kleinsten Zellen sind in erheblich grösserer Zahl vorhanden als die grossen. Sowohl die grossen, als die kleinen Zellen sind vielgestaltig, theils rund, theils unregelmässig und mit Fortsätzen versehen. Die grösseren Zellen zeigen den evidenten Charakter von Ganglienzellen, und es gehen von ihnen auch Fortsätze nach verschiedenen Richtungen ab. Es liegen ferner diese grossen Zellen zum Theil in ziemlich scharf abgegrenzten Gewebslücken, so dass manche an allen Seiten von einer hellen Zone umgeben sind. Der grösste Theil dieser Ganglienzellen hat nur einen Kern, manche besitzen indessen zwei bis vier helle Kerne, die entweder peripher gelagert oder gleichmässig durch das Protoplasma zerstreut sind. Wie weit die Grundfasern nervöser Natur sind, wie weit sie der Glia angehören, ist an Karminpräparaten nicht zu entscheiden, da sich dieselben ziemlich gleichmässig roth gefärbt haben. Die Hauptmasse der Marksubstanz besteht aus einer feinfaserigen Grundsubstanz, die der äussersten Rindenschicht ähnlich gebaut ist, sich von derselben

jedoch durch grössere Dichtigkeit des Netzwerkes auszeichnet. Die Zahl der Zellen ist hier eine sehr grosse, gleichzeitig sind auch die Grössenunterschiede sehr bedeutende. Zunächst sieht man auch hier wieder kleine Zellen mit vielen Fortsätzen, die durchaus den Charakter von Gliazellen tragen. Man sieht ferner noch kleine rundliche Zellen, an denen Fortsätze nicht wahrnehmbar sind. Dann kommen aber auch Zellen vor, welche hinsichtlich ihrer Grösse und Gestalt sämmtliche im Centralnervensystem vorkommende Ganglienzellenformen wiederholen.

Man sieht also spindel- und pyramidenförmige Ganglienzellen, welche den normalerweise in der Hirnrinde vorkommenden entsprechen und zum Theil auch in deutlich abgegrenzten Lücken des Gewebes liegen. Dann kommen auch wieder Zellen vor, die an Grösse nicht hinter den Ganglienzellen der Vorderhörner des Rückenmarkes zurückstehen und auch in ihrer sonstigen Beschaffenheit denselben gleichen. Diese Ganglienzellen sind meist einkernig, es fehlt indessen auch nicht an zwei- und mehrkernigen, wie sie schon in der äussersten Rindenschicht vorkommen; sind sie mehrkernig, so sind die Kerne kleiner als in den einkernigen. Die Vertheilung in dem Rindengebiet ist eine durchaus unregelmässige, und es betrifft diese Unregelmässigkeit sowohl die grossen wie die kleinen Formen. Es kommen Stellen vor, wo die grossen Ganglienzellen (Fig. 1 *A*, *a b c*) mindestens so dicht beieinander liegen als in der grauen Substanz der Vorderhörner. In solchen Herden ist die Grundsubstanz wie aufgelockert, das Fasernetz spärlicher, die Lücken zwischen den Fasern grösser. Die Ganglienzellen in diesen Nestern haben nur zum Theil erkennbare Fortsätze, viele unter ihnen erscheinen rundlich oder durch gegenseitige Aneinanderlagerung abgeplattet, fortsatzlos, verhältnissmässig viele unter ihnen enthalten zwei Kerne. Die Grundsubstanz ist auch abgesehen von den erwähnten Nestern nicht überall gleich dicht und deshalb ist auch die Intensität der Färbung des Präparates eine verschiedene. Die oben erwähnte Schichtung der Rinde ist darauf zurückzuführen, dass die Dichtigkeit der Grundsubstanz und der Reichthum der Ganglienzellen schichtweise wechselt. Den helleren Partieen entspricht eine locker gebaute, reticuläre Grundsubstanz mit verhältnissmässig spärlichen und kleinen Ganglienzellen, die dunkleren sind dichter und enthalten reichlicher Ganglienzellen, darunter auffallend viele grosse. Ueber den Reichthum des Gewebes an Nervenfasern ist an Karminpräparaten ein sicherer Aufschluss nicht zu erhalten, man sieht zwar ziemlich reichlich feine, blassroth gefärbte, Axencylindern gleichende Fasern, allein es lässt sich nicht entscheiden, ob es auch wirklich Axencylinder sind. Die am blassesten gefärbten Theile der Marksubstanz bestehen aus einem feinen, äusserst zierlichen Netzwerk feiner Fasern. In diesem Netzwerk liegen ziemlich gleichmässig zerstreut kleine, ein- und zweikernige Zellen, von deren Oberfläche zahlreiche Fortsätze abgehen, die in das Netzwerk der Grundsubstanz übergehen, so dass man durchaus den Eindruck erhält, als ob das Netzwerk aus diesen Zellfortsätzen bestehen würde. In diesem Netzwerk eingelagert sieht man nur selten feine, rothe, gestreckt ver-

laufende Linien, deren Richtung meist eine von der Basis der Markleiste nach der Rinde aufsteigende ist. Ferner enthält hier die weisse Substanz vereinzelte mittelgrosse und grosse Ganglienzellen von demselben Charakter, wie die in der Rinde. Wo die dunkelrothen, verwaschenen Flecken sind, wird zunächst das feinfaserige Maschenwerk dichter und erhält immer mehr und mehr die Beschaffenheit der Rindenzone, gleichzeitig treten Ganglienzellen in vermehrter Zahl auf, und zwar namentlich grosse Formen, wie sie im Rückenmark vorkommen. Sowohl das Rinden- als auch das Markgewebe ist ziemlich gefässreich, da und dort sind die rothen Herde der Marksubstanz um Gefässe gruppirt, doch ist dies durchaus kein constantes Verhalten, sondern offenbar nur eine zufällige Erscheinung. Betrachtet man die reticuläre Grundsubstanz der weissen Masse mit stärkeren Immersionssystemen, so sieht man, dass von den erwähnten ein- und zweikernigen Zellen glänzende, durch scharfe Contouren abgegrenzte Fortsätze abgehen, die keinerlei Körnung zeigen, die Körnung bei schwächerer Vergrösserung wird bedingt durch äusserst feinkörnige Massen, welche diesen glänzenden Fäden anlagern. Die Grenze gegen die normale Hirnrinde ist eine ziemlich scharfe und wird dadurch besonders auffällig, dass in letzterer die grossen Ganglienzellen fehlen.

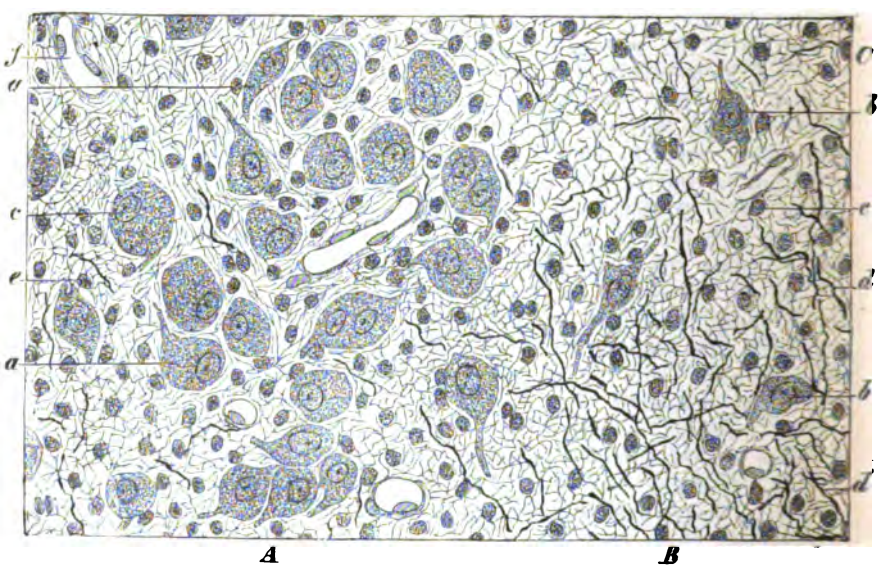

Fig. 1. Schnitt aus dem knotenförmigen Neuroglioma ganglionare des Centrallappens des Grosshirns. *A* An Ganglienzellen reiche Gewebspartie. *B* Gewebspartie mit Nervenfasern. *C* Gallertige Partie. *a* In Gruppen gelagerte Ganglienzellen. *b* Zerstreute Ganglienzellen. *c* Zweikernige Ganglienzellen. *d* Nervenfasern mit Markscheiden. *e* Gliazellen. *f* Blutgefäss. Nach Weigert's Hämatoxylin-Blutlaugensalz-Methode behandeltes, in Kanadabalsam eingeschlossenes Präparat. Vergr. 300.

Vergleicht man verschiedene Schnitte der Geschwulst mit einander, so zeigt es sich, dass zwar im allgemeinen der Bau der gleiche bleibt, dass aber die Vertheilung der ganglienzellenhaltigen grauen Substanz in der weissen, sowie auch die Gruppirung der Ganglienzellen erheblich wechselt. In der Rinde sind sie an einzelnen Stellen vollkommen unregelmässig zerstreut, an anderen Stellen wechselt die Dichtigkeit ihrer Lagerung nach Schichten ab, so dass dann die Rinde deutlich geschichtet erscheint. Die grauen Kerne in der weissen Substanz zeigen bald nur eine mässige Anzahl von Ganglienzellen, bald wieder eine grosse Zahl, so dass zwischen den einzelnen Ganglienzellen oft nur wenig fibrilläre Zwischensubstanz vorhanden ist, ja es kommen Ganglienzellenhaufen vor, in denen die Ganglienzellen zu 16—18 im Schnitt an einander liegen, so dass Bildungen entstehen, welche einen Vergleich mit Krebszapfen gestatten. Der grösste Haufen von Ganglienzellen findet sich an der Basis der Markleiste.

Präparate mit Doppelfärbung durch neutralen Karmin und Hämatoxylin-Alaun sind besonders geeignet, über den Zellreichthum des Gewebes Aufschluss zu geben. Der Kernreichthum der Rinde ist im allgemeinen der der normalen ähnlich, eine Ausnahme macht die äusserste Grenze, welche erheblich zellreicher ist als die normale. Die grossen Ganglienzellen treten sehr deutlich hervor, da sie eine lebhaft rothe Farbe angenommen haben, während die übrige Substanz mehr violett gefärbt ist. Bei den kleineren Ganglienzellen tritt die Differenzirung durch die Färbung zurück, und es kommen Zellen vor, welche noch entschieden den Charakter der Ganglienzellen tragen, in der Färbung aber von den kleinen Stützzellen kaum differiren. Es ist danach die Verschiedenheit der Färbung zwischen Stützzellen und Nervenzellen nicht so scharf, um als ganz sicheres Criterium verwerthet werden zu können. Betrachtet man die Präparate mit dem Abbe'schen Condensor, so tritt die rothe Farbe des Zellprotoplasma's viel schärfer hervor, als ohne denselben, auch ist dann das Protoplasma der Stützzellen roth gefärbt, so dass auch hierdurch eine scharfe Differenzirung nicht ermöglicht wird. Die Kerne sind durchgehends blauviolett gefärbt, die der Ganglienzellen erheblich blasser als diejenigen der Gliazellen, doch tritt auch hier wieder der Unterschied bei den kleineren Zellen weniger scharf hervor. Eine ziemliche Zahl der Ganglienzellen ist zweikernig, nur sehr wenige enthalten mehrere Kerne, doch kommen vereinzelte Ganglienzellen mit vier Kernen vor. Die dichte Beschaffenheit der Grundsubstanz in der Rinde und die fibrilläre Natur derselben tritt hier noch deutlicher hervor als im reinen Karminpräparate. In jenen Theilen der Markleiste, in welchen das Gewebe weniger dicht ist, so dass sein Bau an die gallertige Sklerose erinnert (Fig. 1 *C*), treten die Spinnenzellen mit ihren nach allen Richtungen gerichteten Fortsätzen in ausgezeichnet schöner Weise hervor. Die Zellen tragen durchaus denselben Charakter, wie er in sklerotischen Herden vorkommt, sind also klein und protoplasmaarm. Dasselbe Verhalten zeigen sie auch in den dichteren Gewebspartieen; doch ist es hier weniger leicht zu erkennen. Neben den sternförmigen Zellen kommen

auch zahlreiche protoplasmaarme Rundzellen vor, an denen Fortsätze nicht zu erkennen sind. An Schnitten, welche nach Weigert behandelt sind, hat sich die Marksubstanz an der Basis des Herdes in gewohnter normaler Weise grauviolett gefärbt. Aber schon im untersten Theil der Markleiste wird diese Färbung häufig durch hellbraune Flecken unterbrochen, nach oben zu hellt sie sich immer mehr auf und die obere Hälfte der Markleiste erscheint fast ungefärbt, doch kann man schon mit Lupenvergrösserung eine äusserst feine schwarze Strichelung wahrnehmen, welche im allgemeinen nach aussen gerichtet ist und an der Grenze von Rinden- und Marksubstanz umbiegend, deutlich in letztere eintritt. Die Rinde selbst ist hellbraun gefärbt.

Die dunkelgefärbte Markmasse an der Basis des Herdes besteht fast ganz aus schwarzen Nervenfasern, die grösstentheils nach aussen ziehen, jedoch auch vielfach von quer und schräg verlaufenden Nervenfasern durchflochten sind. Zwischen den Nervenzügen sieht man nur äusserst spärlich hellgelbbraun gefärbte Zwischensubstanz. Wo die Nervenzüge in die Markleiste eintreten, erscheint allmählich zunehmend zwischen den Nervenfasern eine gelb gefärbte Grundsubstanz, die im ganzen körnig aussieht und deutlich etwas dunkel gefärbte, kleinere und grössere Zellen erkennen lässt. Mit dem Auftreten dieser Zwischenmasse wird die Zahl der Nervenfasern spärlicher und gleichzeitig verlieren sie ihre Richtung und durchkreuzen sich in der denkbar mannigfaltigsten Weise. Alle jene erwähnten kleineren und grösseren gelben Flecken im basalen Bezirk der Markleiste entsprechen solchen Stellen, in denen die Grundsubstanz und mit ihnen auch die Zellen vermehrt sind, während die Nervenfasern zurücktreten und einen unregelmässigen Verlauf nehmen (Fig. 1 *B*). Mit der Abnahme der Zahl in den Herden verringert sich im allgemeinen auch die Dicke der Nervenfasern. Viele bilden nur bei starker Vergrösserung erkennbare, feine, schwarze Linien, die von Zeit zu Zeit eine Anschwellung zeigen. Die blassen Stellen in diesem Präparat entsprechen den stark gefärbten im Karminpräparate und enthalten demgemäss die früher beschriebenen grossen Ganglienzellen (Fig. 1 *A a b c*), die hier hellgelbbraun gefärbt sind. Die Nervenfasern (*d*) ziehen in mannigfaltiger Richtung zwischen den Ganglienzellen durch, doch muss hervorgehoben werden, dass an Stellen der Ganglienzellenanhäufung die Zahl der Nervenfasern gering ist, so dass ihre Masse dem Gewebe für die Betrachtung mit blossem Auge keine dunkle Färbung zu geben vermag. Wo die Ganglienzellen in grösseren Herden dichter (*A*) zusammenliegen, sind nur sehr spärliche und feine Nervenfasern, stellenweise auch gar keine mehr zu erkennen. In seltenen Fällen sieht man Nervenfasern an eine Ganglienzelle herantreten, ohne indessen mit Sicherheit darüber Aufschluss zu bekommen, wie sie sich mit derselben verbinden. In dem früher erwähnten hellen oberen Bezirk der Markleiste beträgt die Zahl der im Gewebe vorhandenen Nervenfasern etwa ein Zehntel derjenigen der tiefer gelegenen Markmasse. Es findet sich demnach zwischen den Nervenfasern eine Vermehrung der Grundsubstanz, deren netzförmige Structur sehr deutlich hervortritt und deren Kerne gleichfalls durch die gelbe Färbung

sehr gut zu erkennen sind. Die Faserzüge ziehen nach aussen und treten, an den Seitentheilen des Gyrus umbiegend, an der Kuppe derselben in die Rinde ein. In der Markleiste sind sie vielfach durchflochten von feinen, quer und schräg verlaufenden Nervenfasern, deren Verlauf nur auf kurze Strecken zu verfolgen ist. An den tiefstgelegenen Stellen des verdickten Gyrus treten die Nervenfasern in kleinen, nicht scharf abgegrenzten Bündeln in die Rinde ein, schliessen sich also in dieser Beziehung dem normalen Verhalten an, in den höheren Partieen ist ein derartiges Verhältniss nicht nachweisbar. Die Substanz der Rinde erscheint auch in diesem Präparat dicht. Die Zahl der erkennbaren Nerven ist im allgemeinen gering, wechselt jedoch sehr. So kommen zunächst Stellen der äussersten Schicht der Rinde vor, welche keine Nervenfasern enthalten, an anderen Stellen wieder finden sich feine Nervenfasern auch noch in der äussersten Schicht unmittelbar unter der Oberfläche, freilich dann nur sehr feine Fasern. Soweit dies nach Durchsicht einer Anzahl von Schnitten zu übersehen ist, sind sie da am reichlichsten, wo die äussersten Lagen noch Ganglienzellen enthalten, doch wechselt ihre Zahl bedeutend. Die übrigen Theile der Rinde sind durchschnittlich an geschwärzten Nervenfasern reicher, ihre Zahl nimmt im allgemeinen zu, je mehr man sich der weissen Substanz nähert. Im allgemeinen ist auch hier der Gehalt an Nervenfasern gering, indem sie auch hier nur in äusserst dünnen Lagen vereinzelt zu treffen sind, dass man keine typische Anordnung erkennen kann. An manchen Stellen fehlen geschwärzte Nervenfasern ganz, an anderen sind sie äusserst spärlich. Offenbar werden die feinsten Fasern und daher auch die Axencylinder-Fortsätze der Ganglienzellen nicht gefärbt. Bemerkenswerth ist, dass die Kernkörperchen in den Ganglienzellen ebenfalls eine dunkle Färbung annehmen, sich also in dieser Beziehung wie die Nervenfasern verhalten.

Die Untersuchung der zweiten Knoten ergibt vollkommen entsprechende Verhältnisse, so dass eine Beschreibung derselben nicht nöthig ist.

Nach dem Mitgetheilten handelt es sich also um einen Tumor, welcher sowohl aus Nervenzellen und Nervenfasern, als auch aus Gliabestandtheilen zusammengesetzt ist. Will man die beschriebenen Knoten nach ihrem Bau benennen, so werden dieselben wohl am besten als Neuroglioma ganglionare oder cellulare zu bezeichnen sein. Von dem normalen Bau der Hirnrinde ist die ganglienzellenhaltige Substanz des Tumors dadurch unterschieden, als die Ganglienzellen weder eine typische Anordnung zeigen, noch in der Grösse und Configuration mit denjenigen übereinstimmen, welche wir sonst in der Hirnrinde zu finden gewohnt sind. Ferner sind auch die Nervenfasern nicht in jener Anordnung vorhanden, wie in der normalen Hirnrinde. Zu dieser Veränderung kommt dann noch ein

abnormer Bau der Grundsubstanz hinzu, indem dieselbe aus einem sehr dichten Netzwerk feiner Fasern besteht, ähnlich wie man sie bei Sklerosen zu finden gewohnt ist. Was die der weissen Substanz des Gehirns ihrer Lage nach entsprechenden centralen Theile des Knotens betrifft, so zeigen dieselben im allgemeinen einen Bau, wie er in den weichen, gallertigen Sklerosen vorkommt. Die Zahl der Nervenfasern ist dabei sehr bedeutend gegen die normale Markmasse verringert und gleichzeitig sind die Fasern sehr dünn. Dazu kommt nun noch, dass die Marklager kleinere und grössere Herde von Ganglienzellen enthalten, die in einer dichten fibrillären Grundsubstanz liegen. Es handelt sich also auch um eine Heterotopie grauer ganglienzellenhaltiger Substanz, ähnlich wie sie Virchow (Geschwülste, 33. Band), Meschede (Allgemeine Zeitschrift für Psychiatrie 26. Bd.), Wagner (Archiv der Heilkunde 1861), Tüngel (Virchow's Archiv 16. Band), Pfleger (Centralblatt für die medicinische Wissenschaft 1880) und Andere beschrieben haben. Eine Besonderheit ist in diesem Fall jedoch darin gegeben, dass die Herde grauer Substanz nicht normal gebaut sind, sondern abnorm grosse und abnorm zahlreiche atypisch gruppirte Ganglienzellen enthalten, die in einer abnormen Grundsubstanz liegen.

Wohl zweifellos sind die Geschwülste als eine locale Missbildung des Gehirns aufzufassen, deren Entstehung wohl in die intrauterine Entwicklungszeit des Gehirns zu verlegen ist.

Frägt man sich, welche Schlüsse aus dem Untersuchungsergebnisse für die Beurtheilung der abweichenden Angaben der Autoren über den Bau und die Genese der Gliome zu ziehen sind, so lässt sich Folgendes sagen: Zunächst findet die Angabe eine Bestätigung, dass es geschwulstartige Knoten im Centralnervensystem gibt, welche sich aus nervösen Elementen und aus Gliagewebe zusammensetzen. Die Beschaffenheit der als Ganglienzellen beschriebenen Zellen ist, soweit es sich um grössere Formen handelt, eine so charakteristische, dass ein Zweifel darüber, ob es sich um Ganglienzellen oder Gliazellen handelt, nicht besteht. Steht dies einmal fest, so kann man für die Beurtheilung des Tumors von den kleineren Zellformen, deren nervöse Natur nicht mit solcher Sicherheit zu erkennen ist, ja absehen, und es bietet danach der Fall günstigere Verhältnisse als die meisten bisher beschriebenen. Kann man nun also diesen Tumor identificiren mit demjenigen, was Virchow als Gliom bezeichnet hat? Dies ist wohl nicht statthaft; es liegt hier eine andere Geschwulstbildung vor, als diejenige ist, welche

man nach VIRCHOW als Gliom zu bezeichnen hat. Letztere besteht wesentlich nur aus Zellen, die ganz den charakteristischen, fortsatzreichen Gliazellen gleichen, während Ganglienzellen fehlen. Man muss danach das ganglionäre Neurogliom als besondere Geschwulstform von dem Gliom trennen.

BAUMANN hat im Anschluss an diesen Fall noch 2 Fälle von Hirngliom und einen Fall von Hirnsarcom untersucht und kommt zu dem Resultat, dass bei diesen beiden Geschwulstformen eine Betheiligung der Ganglienzellen an der Production von Geschwulstzellen nicht nachzuweisen sei, dass sie vielmehr an der Entwicklungsgrenze der Geschwulst zu Grunde gehen.

Ziegler.

20.

Casuistische Beiträge zur pathologischen Anatomie des Rückenmarks und seiner Häute

von

Dr. Julius Gaupp*).

Tübingen 1887.

Herr GAUPP theilt in seiner Dissertation drei Fälle von Erkrankungen des Rückenmarkes und seiner Häute mit, welche sämmtlich im Gebiete des untersten Lendenmarkes und der Cauda equina ihren Sitz hatten und grossentheils von den bindegewebigen Hüllen ihren Ausgang genommen, die Nervenwurzeln und das Rückenmark aber in Mitleidenschaft gezogen hatten. Im ersten Falle handelt es sich um multiple Geschwulstbildungen, im zweiten um Hämorrhoiden der Pia mater, im dritten Falle um syphilitische Processe. Der erste und der dritte Fall kamen im pathologischen Institute in Freiburg in Br. in den Jahren 1879 und 1880, der zweite Fall im pathologischen Institute in Tübingen im Jahre 1883 zur Section.

1. Zwei Neurofibrome und ein Angiom der Cauda equina. Centrales Gliom und Syringomyelie des Lendentheils des Rückenmarks.

a) Makroskopischer Befund im Wirbelkanal.

Sowohl im Subduralraume als im Subarachnoidealraume findet sich trübe, blutig gefärbte Flüssigkeit. Am stärksten hämorrhagisch ge-

*) Das Referat über diese Dissertation hält sich nur zum Theil an das Original, da ich die betreffenden Fälle seither noch weiter untersucht und zur Erläuterung des Textes Abbildungen angefertigt habe. Ziegler.

färbt und blutige Gerinnsel enthaltend ist die Subarachnoidealflüssigkeit in der Gegend der Cauda equina.

Der ganze Lendentheil des Rückenmarks (Fig. 1 *b*) ist zugleich mächtig angeschwollen (die Anschwellung tritt in der Zeichnung, welche nach dem gehärteten Präparate angefertigt wurde, zu wenig hervor). Die Pia ist im Bereich der Anschwellung verdickt und mit der Arachnoidea verwachsen. Die Gefässe sind gefüllt und erweitert. Der geschwollene Abschnitt, der allmählich in das normale Dorsalmark (*a*) übergeht, ist weich anzufühlen.

Ein Durchschnitt durch dessen oberes Ende ergibt, dass der centrale Theil des Rückenmarks einen etwa 4 mm breiten grauen, derben Gewebsstrang (Fig. 3 *A*) einschliesst, der links von der Mittellinie eine kleine Höhle enthält. Auf dem Durchschnitt durch den untersten Theil des Lendenmarkes zeigt sich eine weite, mit bräunlicher Gallerte gefüllte Höhle (Fig. 3 *F*), welche den grössten Theil des 2 cm breiten Rückenmarks einnimmt. Die Wand der Höhle ist danach nur dünn und wird von der Pia mater, einer dünnen Lage weisser Substanz und einem die Höhle umgrenzenden grauen Gewebssaume gebildet.

Unterhalb der untersten Spitze des Rückenmarks findet sich, derselben dicht anliegend, ein ca. 3 cm langer, 2 cm breiter, längsovaler Tumor, welcher mit der hinteren Wand der Dura fest verbunden (ist in der Abbildung abgelöst), an den übrigen Partieen dagegen frei ist und eine glatte, stark vascularisirte Oberfläche besitzt. Die Nerven der Cauda equina gehen grösstentheils vor dem Tumor durch und sind an die Vorderwand des Duralsackes angepresst, doch treten von oben zwei etwas verdickte Nervenbündel, welche den hinteren Wurzeln angehören, in die Seitentheile der Geschwulst (Fig. 1 *c*) ein und verlieren sich in derselben. Ein zwischen beiden verlaufender aus der Spitze des Lendenmarks austretender und in die Mitte

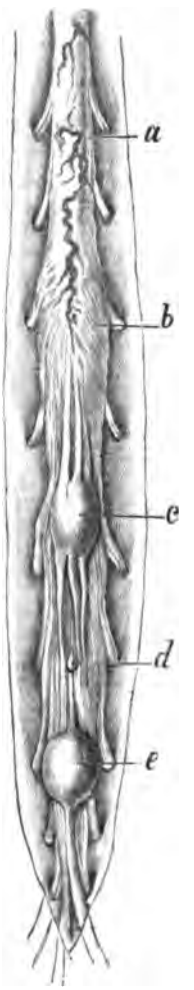

Fig. 1. Centrales Gliom des Lendenmarks, Neurofibrom und Angiom der Cauda equina. *a* Dorsaltheil des Rückenmarks. *b* Lendentheil mit Gliom und centraler Höhlenbildung. *c*, *d* Neurofibrome. *e* Angiom. Auf die Hälfte verkleinert.

des Tumors sich einsenkender Strang stellt das Filum terminale dar. Von unten treten ebenfalls drei röthlichweisse Nervenwurzeln ein und verschwinden in dem Tumor. Der Tumor erscheint auf dem Durchschnitt derb und weiss, an einzelnen Stellen sind kleine weisse Körner und Linien eingestreut.

Circa 3 cm unterhalb des oben beschriebenen Tumors findet sich an einem der Nerven eine stecknadelkopfgrosse (*d*) Geschwulst von derber Consistenz, und ca. 5 cm unterhalb des ersten Tumors ein dritter Tumor (*e*), der den obersten an Grösse etwas übertrifft. Derselbe ist auf dem Durchschnitt einer cavernösen Geschwulst ähnlich und an der Vorderfläche mit der Dura mater fest verbunden. Von oben und unten tritt je ein Nervenstrang an die Geschwulst heran, ohne jedoch ganz in ihr zu verschwinden.

In der Pia mater finden sich oberhalb der Lendenanschwellung ab und zu Verdickungen in Form weisslicher, höckeriger Flecken. Die Substanz des Rückenmarks ist weich und blass.

Aus dem übrigen Befund ist noch das Vorhandensein einer doppelseitigen Pyelonephritis zu erwähnen, an welcher der Kranke zu Grunde gegangen war.

b) Mikroskopischer Befund.

Die erste Geschwulst (Fig. 1 *c*) zeigt auf dem Durchschnitt durch die Mitte eine ovale Form und misst im grössten Durchmesser 2 cm. Sie besteht grösstentheils aus derbem, stellenweise mehr lockerem, im allgemeinen concentrisch angeordnetem Bindegewebe, das im ganzen zellarm, in den lockeren Theilen, die namentlich der Peripherie angehören, ziemlich zellreich ist und an vielen Stellen in Zellen liegende gelbe Pigmentkörner einschliesst. Das Centrum wird durch einen zellreichen Strang von geringem Durchmesser gebildet. Zu beiden Seiten des Ovals schliessen die peripheren Schichten des Tumors Nerven ein, welche sich aus mehreren Nervenbündeln zusammensetzen. Das Gewebe, welches diese Bündel einschliesst, entspricht den weniger derben und zum Theil zellreichen Partieen der Geschwulst. Die Nervenfasern der eingeschlossenen Bündel sind im allgemeinen noch erhalten, doch erscheinen einzelne atrophisch, und es ist das Endoneurium kernreicher als normal.

Sowohl oben als unten trennt sich der Tumor in 3 Stränge, die auf dem Querschnitte runde Scheiben bilden und von denen der grösste, 1 cm im Durchmesser haltende, in der Mitte liegt. Der

letztere besteht wieder grossentheils aus concentrisch angeordnetem, derbem Bindegewebe, das in den äusseren Schichten auf beiden Seiten kleine Nervenbündel mit grösstentheils erhaltenen Nerven einschliesst und im Centrum den zellreichen Strang enthält. Nach aussen wird der Tumor durch eine deutlich abgegrenzte, kapselartige Bindegewebslage abgegrenzt und ist mit den zu beiden Seiten gelegenen, ebenfalls von einer derben Membran umschlossenen Tumoren theils durch lockeres, theils durch derbes, an einer Stelle auch durch Fett enthaltendes Bindegewebe verbunden.

Die kleinen Tumoren haben einen Durchmesser von ca. 0,5 cm und bestehen aus einem ziemlich kernreichen Bindegewebe, das im Centrum Nervenbündel einschliesst; sie bieten also das Bild eines Nerven, dessen Perineurium und Epineurium durch Bindegewebsneubildung verdickt ist. An zahlreichen Stellen finden sich auch hier pigmenthaltige Zellen.

Nach diesem Befund muss man die Geschwulst als ein von den bindegewebigen Scheiden des Filum terminale und der Nerven ausgehendes Fibrom ansehen.

Das kleine rundliche Geschwülstchen (*d*) von 2 mm Durchmesser besteht lediglich aus grobfaserigen, ziemlich kernreichen Bindegewebsbündeln, die sich nach verschiedenen Richtungen durchkreuzen.

Die zweite grössere Geschwulst (Fig. 1 *e*) besteht der Hauptmasse nach aus Blutgefässen, welche sich in der buntesten Mannigfaltigkeit durchflechten. Die Gefässe sind von sehr verschiedener Weite, theils dünn, theils dickwandig (Fig. 2 *a*, *b*, *c*, *d*), verlaufen theils isolirt (*a*, *b*), theils durch ein dichtes Grundgewebe zu Bündeln vereinigt (*c*, *d*). In einem Theil dieser Bündel sind die Gefässwände und das Grundgewebe noch kernhaltig, letzteres deutlich fibrös (*c*). Ein grosser Theil der Bündel ist indessen hyalin entartet (*d*), wobei sowohl die Gefässwände, als auch das Zwischengewebe die Kerne ganz oder theilweise eingebüsst haben. Innerhalb der Gefässbündel sind die Gefässe theils parallel gerichtet, theils kreuzen sie sich und bilden oft Geflechte. Zwischen den einzelnen Gefässen und Gefässbündeln fehlt grösstentheils ein compacteres Gewebe (*e*). Es liegen in den Zwischenräumen nur vereinzelte Zellen oder kleine Gruppen von solchen, welche regellos vertheilt sind oder der Oberfläche der Gefässbündel sich auflagern. An anderen Stellen liegt zwischen den Gefässen ein feinfaseriges, lockeres Bindegewebe mit reichlichen Zellen (*f*). An dritten Stellen

enthalten die Zwischenräume Blutkörperchen oder fädiges Fibrin. Es erinnert der Bau der Geschwulst an den Bau der Placenta, unterscheidet sich davon jedoch dadurch, dass ein Theil der Gefässe frei verläuft, dass andererseits die nach Art von Chorionzotten verzweigten Gefässbündel reichlichere Gefässe einschliessen als die Placentarzotten, zum Theil auch dadurch, dass in den intervillösen Räumen oft zelliges oder zellig-fibröses Zwischengewebe entwickelt ist.

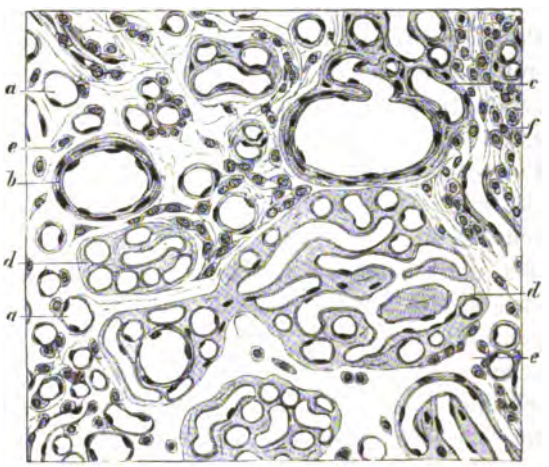

Fig. 2.

Fig. 2. Schnitt aus der Geschwulst *e* der Fig. 1. Angiom. *a* Frei verlaufende kleine, *b* frei verlaufende grössere. *c* zu Bündeln vereinigte, theils im Quer-, theils im Längsschnitt getroffene Gefässe. *d* Kernlose Gefässe in hyalin entartetem kernlosem Bindegewebe. *e* Zwischen den Gefässen liegende Zellen. *f* Zellig fibröses Zwischengewebe. Vergr. 150.

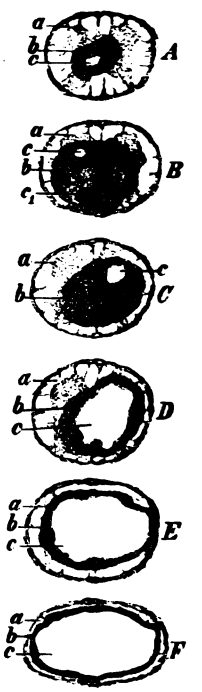

Fig. 3.

Fig. 3. Gliom und Syringomyelie des Lendenmarks. Durchschnitte in verschiedener Höhe in natürlicher Grösse. *A B* Durchschnitt durch die obersten, *C D* durch die mittleren, *E F* durch die untersten Theile des Lendenmarks.

Die untere Hälfte des erheblich angeschwollenen Lendenmarkes (in der Zeichnung verhältnissmässig zu schmal gezeichnet) schliesst, wie bereits bemerkt, eine umfangreiche Höhle (Fig. 3 *F*) ein, die schon am untersten Ende beginnt und ca. 2 cm nach oben sich erstreckt, im ganzen eine längsovale Form hat, im grössten Querdurchmesser 13—14 mm besitzt. Die die Höhle umschliessende Wand (Fig. 3 *F a b*) hat am Ort der grössten Lichtung eine Dicke von $1^1/_2$—2 mm und besteht in den inneren Lagen (*b*) grösstentheils

aus einem dichten, kernreichen Gliagewebe, dem nur noch ein ganz dünner Saum von Nervengewebe (*a*) aufgelagert ist. Nach oben schliesst sich die Höhle und es wird das ganze Rückenmarkscentrum von diesem dichten Gewebe eingenommen, allein es tritt sofort eine zweite Höhle (*E c*) auf, die eine Höhe von ca. 18 mm hat, in ihrer unteren Hälfte einen Breitendurchmesser von 15 mm besitzt, in ihrer oberen Hälfte sich mehr und mehr verengt (*Dc*), um in einer schmalen Kuppe (*C c*) zu enden. Im unteren Theil (*E*) liegt die Höhle mehr rechts, so dass die Wanddicke links 2—3 mm, rechts 1 mm beträgt. Im oberen Theil, wo sie sich verschmälert (*C D*), liegt sie ganz in der rechten Rückenmarkshälfte. Die Höhle ist durchgehends von einem dichten Gewebe umgeben, das in der unteren Hälfte 1—3 mm Dicke hat und rechts bis an die Pia reicht (*E*), vorn, hinten und links von einem 1—1,5 mm breiten Saum von Nervengewebe umgeben ist. Weiter oben nimmt die Dicke des Nervenmantels links allmählich zu (*D a*) und es wird nunmehr auch graue Substanz sichtbar. Da zugleich die Höhle sich rasch verkleinert, so erreicht die Gliawucherung im Innern des Rückenmarks (*C b*) eine bedeutende Mächtigkeit. Im obersten Theil des Lendenmarkes (*B*) hat das Rückenmark eine Breite von 15 mm und besteht aus einem 1 cm im Durchmesser haltenden, grauen Kern (*b*) und einem 2—2$^1/_2$ mm dicken Nervenmantel. Die weiter unten vorhandene Höhle hat hier ihr Ende erreicht; statt ihrer enthält die linke Hälfte der Gliawucherung zwei kleine Höhlen (*B, c, c*$_1$), von denen die eine mit Blut gefüllt ist. Noch weiter nach oben verjüngt sich die centrale Wucherung sehr rasch (*A*), liegt in der Mitte und schliesst links von der Mittellinie eine kleine Höhle ein. 1 cm höher hat die Gliawucherung ihr Ende gefunden. Die übrigen Theile des Rückenmarkes sind normal, man findet nur eine secundäre Degeneration und Sklerose der medialen Hinterstränge, doch ist in denselben nur etwa $^1/_4$ der Nervenfasern verschwunden, und zwar hauptsächlich nur solche, welche nahe der Mittellinie liegen.

Bezüglich der im Rückenmark gelegenen Neubildung verdient noch hervorgehoben zu werden, dass das Gliagewebe, aus der sie im wesentlichen besteht, grobfaserig ist, und dass die reichlich in demselben enthaltenen Gefässe verdickte fibröse Bindegewebsscheiden besitzen. In den oberen Theilen der Wucherung liegen grosse Mengen von Pigmentkörnchenzellen und freien Pigmentschollen, die von Blutungen herrühren.

Das besondere Interesse, welches dieser Fall bietet, beruht hauptsächlich darin, dass sich in einem umschriebenenen Gebiete des Rückenmarks und der zugehörigen Nerven und Häute drei verschieden gebaute Tumoren entwickelt haben. Da die Syringomyelie und die mit ihr zusammenhängenden Gliawucherungen als Missbildungen des Rückenmarkes aufgefasst werden, so wird man die vorliegenden Tumoren wohl alle als Bildungen ansehen dürfen, welche ihren Ausgang von missbildeten Stellen im Gebiete des Lendenmarkes und seiner Häute und Nerven genommen haben.

2. Hämorrhoiden der Pia mater spinalis im Gebiete des Lendenmarks.

a) Auszug aus der im Besitze der Poliklinik in Tübingen befindlichen Krankengeschichte.

Caroline B., 45 Jahre alt, † 5. Juli 1883.

In der Familie sind nie Nervenkrankheiten vorgekommen. Als Kind war Patientin etwas rhachitisch.

Mit 7 Jahren fiel sie die Treppe herab und blieb $^1/_2$ Tag bewusstlos. Man glaubte zuerst an eine Gehirnverletzung, doch konnte sie bald wieder herumspringen. Es trat ein eigenthümliches Gefühl von Frösteln und Geschwollensein am ganzen Körper auf. Man merkte ihr aber beim Gehen und Stehen nichts an. Doch will sie immer einen „schwachen" Rücken gehabt haben und konnte auch ihre kleinen Geschwister nicht tragen.

Sonst war sie bis zu ihrem 21. Lebensjahre gesund. Da erkrankte sie plötzlich mit Schwindel, starkem Sausen im Kopf und Bewusstlosigkeit. Die Erkrankung wurde in dem französischen Spital, wo sie behandelt wurde, als Méningite spinale gedeutet und dauerte 3 Wochen. Zurück blieben nur eine gewisse Schwäche und Müdigkeit, keine Lähmungen.

Im Herbst desselben Jahres wurde sie nach einer Erkältung für 3 Monate unfähig zu gehen wegen Schwäche in den Beinen. Die active Bewegungsfähigkeit derselben war aber frei. Harn und Stuhl normal. Keine Schmerzen. Allmählich besserte sich der Zustand bis auf ein Gefühl von Kälte im linken Bein.

Im Lauf von mehr als 10 Jahren verschlechterte sich allmählich das linke Bein, so dass Patientin hinkte. Das Kältegefühl blieb, doch traten keine Schmerzen auf.

Im Mai 1873 ganz plötzlich über Nacht konnte sie auf einmal auf den rechten Fuss nicht mehr hinstehen. Die Beine waren gegen den Bauch heraufgezogen und liessen sich nur mit grosser Gewalt strecken. Die unteren Extremitäten sind dem Willen vollständig entzogen, vollständige Gefühllosigkeit; auch die Schmerzempfindung ist geschwunden.

Die Arme sind frei.

Die Blase ist vollständig gelähmt und der Stuhl hochgradig retardirt.

Im Juli wurde Patientin 5 Wochen im akademischen Krankenhaus behandelt, aber ohne Erfolg.

Durch wiederholte Badekuren in Wildbad besserten sich allmählich die Contracturen. Die Schmerzen in den Beinen verschwanden, nur ein Gefühl von Schwere blieb zurück.

Die Blase kam wieder ganz in Ordnung, die Stühle leicht retardirt, keine psychischen Störungen zu bemerken.

In diesem Zustand wird sie in poliklinische Behandlung aufgenommen mit folgendem Status praesens:

An der Wirbelsäule ist keine circumscripte Druckempfindlichkeit und kein Schmerz bei Compression von oben zu bemerken.

Starker Tremor des Kopfes, des Rumpfes und der Arme, besonders bei geschlossenen Augen.

Die Sensibilität am Kopf, Hals und den oberen Extremitäten ist normal und die Coordination der oberen Extremitäten vollständig erhalten. Am rechten Bein ist die Sensibilität total aufgehoben, ebenso die Hautreflexe, die Motilität nur eine minimale.

Links ist die Sensibilität etwas besser, ebenso die Reflexerregbarkeit, die Motilität aber gleich schlecht.

Die Schmerzempfindung fehlt rechts und ist links nur angedeutet. An der Haut der Beine besteht eine vasomotorische Paralyse.

Im Winter 82/83 acquirirt Patientin während einer langwierigen Bronchitis, da Harn und Stuhl unwillkürlich abgehen, einen Decubitus am Kreuzbein, der zunächst keine weiteren Beschwerden macht.

Anfangs Mai tritt bei der Patientin ganz unerwartet eine täglich sich steigernde psychische Alteration auf. Die Kranke wird mürrisch und weinerlich, hat keine Minute Ruhe und absolut keinen Appetit, allmählich wird der Intellect vollständig defect: sie erzählt das absurdeste Zeug als angebliche Ereignisse. Das Gedächtniss ist ausserordentlich geschwächt, und es treten hochgradige Erscheinungen von Aphasie resp. Paraphasie auf.

Der Appetit liegt schwer darnieder, bis sie Mitte Juli auf einmal anfängt zu fressen. Die Schlaflosigkeit wird eine vollständige.

Die Wunden eitern sehr stark und sind sehr gross. Die Allgemeinernährung ist sehr dürftig, die Haut bekommt ein schmutziggraues Aussehen.

Am 23. Juni tritt plötzlich Morgens um $^1/_2$8 Uhr ein heftiger Schüttelfrost auf. Die Haut fühlt sich feucht an; Puls 132, Temperatur 40,0. Die Decubitusfläche bedeckt sich mit missfarbenem, übelriechendem Secret; am 24. Juni folgt ein zweiter, weniger heftiger Schüttelfrost mit starken Schmerzen an der Decubitusstelle.

In den folgenden Tagen bilden sich grosse Soormassen im Mund und Rachen, welche das Schlingen fast unmöglich machen.

Die Secretion der Decubituswunde wird immer übelriechender;

unter wiederholten Schüttelfrösten tritt rapider Verfall der Kräfte ein, und am 5./VII. um $3^1/_2$ Uhr Morgens erfolgt der Tod ohne besondere Erscheinung.

b) Sectionsbericht über den Rückenmarksbefund.

Nach Eröffnung des Wirbelcanals zeigt sich zunächst der Sack der Dura mater im Gebiet der Lumbalanschwellung sehr erheblich ausgedehnt. Ueber der Cauda equina nimmt die Verbreiterung wieder ab. In dem erweiterten Bezirk sieht man auch weite Gefässe in Form blauer Streifen und Flecken durchschimmern.

Die Eröffnung des Sacks der Dura mater ergibt, dass die venösen Gefässe der Pia in dieser Gegend stark ausgedehnt sind und zum Theil geradezu sackartige Varicen bilden, die durch ihre bedeutende Grösse zu einem grossen Theil die Dehnung des Sackes bedingen. Die Rückenmarkshäute sind nur über dem untersten Brusttheil und dem untersten Lendentheil von einander zu trennen, im mittleren Lendenabschnitt erscheinen sie mit einander fest vereinigt. Soweit die varicösen Venen freigelegt sind, hat man durchaus den Eindruck, als ob diese bedeutenden varicösen Säcke das Rückenmark sehr erheblich comprimiren und am Orte ihrer Auflagerung eine grubige Vertiefung bilden. Oberhalb der erwähnten Stelle im Gebiet des untersten Brusttheils ist die Pia an der Hinterfläche nicht unerheblich verdickt, weiss und weniger durchsichtig, die Gefässe sind erweitert und geschlängelt. Auch das Lig. denticulatum ist sehr erheblich verdickt.

In den höher gelegenen Theilen sind die weichen Hirnhäute nicht erheblich verändert; doch finden sich stellenweise unbedeutende, weissliche Verdickungen.

Nach der Herausnahme des Marks zeigt sich, dass der Lendenanschwellung entsprechend auch der knöcherne Wirbelcanal erweitert ist.

Ein Querschnitt durch das obere Brustmark ergibt einen sehr blassen Rückenmarksschnitt, die medialen Keilstränge sind grau, während die lateralen weiss sind. Auch ein Querschnitt durch die Mitte des Halstheils zeigt deutlich aufsteigende Degeneration der medialen Hinterstränge, sie sind auch verschmälert und man sieht bei genauerer Betrachtung die graue Degeneration schon oberflächlich in Form grauer Bänder längs der hinteren Incisur.

Auf dem Querschnitt der Lumbaranschwellung zeigen sich zunächst an der Hinterfläche des Marks weite Blutsäcke bis

zu Erbsengrösse; das Mark selbst ist verwandelt in eine eigenthümlich graudurchscheinende Masse, die nur im vorderen Theil noch weisslich gefärbt ist. Gleichzeitig ist sie gefässreich und zum Theil von kleinen Hämorrhagieen durchsetzt.

Das Schädeldach ist ziemlich schwer und dick, die Dura mater schwer abziehbar, nicht gespannt.

Die weichen Hirnhäute sind über der ganzen Convexität, namentlich den Stirn- und Centrallappen getrübt und gleichzeitig dicker und derber. Die Sulci erscheinen erweitert, die Gyri sichtlich verschmälert und zwar in durchaus gleichmässiger Ausdehnung. Ueber dem linken Scheitellappen zahlreiche perivenöse, meningeale Ekchymosen.

Die basalen Sinus sind mässig gefüllt. Ab und zu weissliche Verdickungen der Arachnoidea.

Die Seitenventrikel sind nicht unbedeutend erweitert, namentlich die Vorderhörner.

Die weisse Substanz ist feucht, glänzend, ödematös und zeigt einen geringen Blutgehalt. Die Rinde ist sehr blass und nur undeutlich geschichtet. Die basalen Ganglien sind ebenfalls anämisch, blass, schlaff, sonst ohne Veränderung.

Der IV. Ventrikel ist ebenfalls erweitert, doch nicht so stark wie die anderen.

An der Medulla oblongata ist makroskopisch keine Veränderung zu erkennen.

c) Mikroskopischer Befund.

Ueber die Beschaffenheit der pialen Gefässe, sowie des Rückenmarkes im Lendentheil geben Durchschnitte (Fig. 4) vollkommen klaren Aufschluss. An der dorsalen Seite des Rückenmarks sind die venösen Gefässe in grosse, weite Bluträume umgewandelt (Figur 4 *c*), welche nur durch wenig lockeres Bindegewebe von einander getrennt sind und den Subarachnoidealraum vollkommen ausfüllen, sich auch noch an der rechten Seite des Rückenmarks nach vorn schieben und dasselbe (*b*) comprimiren. Im untersten Lendentheil ist das Rückenmark (*b*) plattgedrückt und hat dabei eine sichelförmige Gestalt angenommen; höher oben tritt dazu noch eine stärkere seitliche Compression, welche die Form des Durchschnittes in einer in verschiedenen Höhen wechselnden Weise ändert. Die vordern Nervenwurzeln (d d_1) sind in allen Querschnitten des Lendenmarks an die Vorderfläche des Rückenmarks angepresst.

Von den hintern Wurzeln liegen im untern Lendentheil die linken (e) an der Seite des comprimirten Rückenmarks, die rechten dagegen (e_1) zwischen den varicösen Venen; höher oben liegen beide zwischen letzteren.

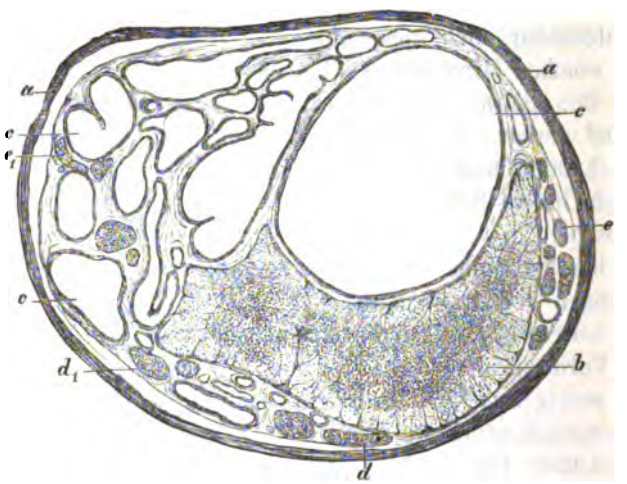

Fig. 4. Durchschnitt durch das Lendenmark mit seinen Hüllen im Gebiete der Varicen der Pia mater. *a* Dura mater. *b* Rückenmark. *c* Durchschnitt durch venöse Bluträume. $d\,d_1$ Durchschnitt durch die vorderen, $e\,e_1$ durch die hinteren Wurzeln. In MÜLLER'scher Flüssigkeit und Alcohol gehärtetes, in Celloidin eingebettet geschnittenes, mit Hämatoxylin und Karmin gefärbtes, in Kanadabalsam eingeschlossenes Präparat. Vergr. 4.

Das comprimirte Rückenmark sowie ein Theil der Wurzeln sind in Degeneration begriffen. Von den Nerven sind am stärksten die hintern Wurzeln verändert.

Im Brust- und Halstheil des Rückenmarks findet sich eine aufsteigende Degeneration der medialen Hinterstränge.

III. Schwielige Verdickungen und Verwachsungen der Meningen im Gebiete des Lendenmarks und der Cauda equina, bedingt durch syphilitische Meningitis.

Der Fall, welcher im Freiburger pathologischen Institut im Jahre 1880 zur Section kam, wurde längere Zeit in der dortigen medicinischen Klinik behandelt. Herrn Prof. BÄUMLER verdanke ich folgenden Auszug aus der Krankengeschichte:

Anna R., 35 Jahre alt, verheirathet, wurde in dem klinischen

Hospital in Freiburg im Breisgau aufgenommen am 27. Oktober 1879 und starb daselbst am 18. September 1880.

Patientin hatte als Kind Masern, sonst war sie nie erheblich krank, litt aber öfters an Kopf- und Magenbeschwerden. Im 28. Jahr verheirathete sie sich, war jedoch niemals gravida.

Ihr Leiden begann Mitte September 1879 mit Schmerzen an der hinteren Seite des linken Oberschenkels bis zum Knie herab und in die Füsse ausstrahlend, zugleich mit kriebelndem Gefühl und Erschwerung des Gehens. Der Stuhlgang war retardirt.

Bei der Aufnahme ergab sich folgender Status praesens: Patientin ist von mässigem Ernährungszustand und etwas blassem Aussehen. Der linke Oberschenkel ist abgemagert. Die Extensoren und Adductoren am Oberschenkel sind gelähmt, die faradische und galvanische Erregbarkeit des Quadriceps und der Adductoren ist erloschen, die des M. glutaeus und der Flexoren herabgesetzt. Der M. ileopsoas zeigt normales Verhalten.

Die Druckpunkte des N. ischiadicus oben, und in stärkerem Grad noch die des N. cruralis sind auf Druck schmerzhaft.

Die Sensibilität ist im Gebiet des N. cutan. post. am linken Oberschenkel aufgehoben, ebenso an der äusseren Seite der Ferse.

Im weiteren Verlauf nimmt die Atrophie der afficirten Muskeln zu und die Lähmung erstreckt sich auch auf den M. ileopsoas.

Von Anfang December 1879 treten Schmerzen in Schultern und Armen auf, besonders auf der rechten Seite, von der Mitte der rechten Scapula abwärts ist die Empfindung für Nadelstiche aufgehoben, während Berührung noch empfunden wird. Am Abdomen wird völlige Analgesie, am rechten Oberschenkel dagegen Hyperästhesie constatirt. Die Patellarsehnenreflexe sind aufgehoben.

Am 5./I. 1880 sind beide Beide analgetisch. Am 10./I. 1880 tritt Gürtelgefühl über der Brust bis unter die Arme auf. Zeitweise besteht Incontinentia urinae. An der Wirbelsäule ist nichts Abnormes nachzuweisen; auch besteht keine Druckempfindlichkeit.

Am 19./I. 1880 tritt eine Lähmung des linken Unterschenkels, am 24./I. auch des rechten Beins auf.

Die Sensibilität der Beine ist für Schmerz- und Temperaturempfindung aufgehoben, für Berührung dagegen erhalten, wie auch die Reflexleitung.

An den Muskeln des rechten Beins besteht eine Herabsetzung der galvan. und farad. Erregbarkeit.

Am 23./II. 1880 treten plötzlich heftige Schmerzen neben der linken Scapula mit Druckempfindlichkeit am 5. Brustwirbel auf. Gleichzeitig beginnt am Kreuzbein ein Decubitus. Unter Uebelkeit und Erbrechen wird über heftige Schmerzen an beiden Vorderarmen geklagt.

Ende Februar zeigt sich beginnendes Oedem der Füsse, die linke Pupille erscheint weiter als die rechte.

Anfangs April ist zwar die Sensibilität am linken Bein bedeutend besser, aber das Oedem der Beine und der Decubitus nehmen zu. Seit dem 19./III. werden wiederholt Schüttelfröste beobachtet.

Am 26./V. ist die Motilität und Sensibilität der oberen Extremitäten wieder ganz normal, auch am Abdomen die Sensibilität wenig alterirt. An der linken unteren Extremität werden Temperaturunterschiede nicht, rechts nur mangelhaft empfunden. Nadelstiche werden rechts bis über das Lig. Pouparti hinauf nicht gefühlt, links dagegen besteht Hyperästhesie für Nadelstiche. Von der linken Fusssohle aus werden durch Nadelstiche keine Reflexe im linken Bein, dagegen im linken Arm ausgelöst; von der rechten Fusssohle aus findet dagegen reflectorische Contraction der rechtsseitigen Adductoren und des Rectus femoris statt. Gleichzeitig treten schwache Reflexe in den Wadenmuskeln auf. Dagegen sind alle Sehnenreflexe der unteren Extremitäten aufgehoben.

Die Motilität beider Beine ist gleichfalls völlig aufgehoben. Gleiches Verhalten Anfangs August. Anfang Juli und Ende August tritt Soor im Mund auf.

Am 6. Juli wird das (thrombotische) Oedem des linken Beines stärker. Mitte Juli stellen sich profuse Diarrhöen ein.

Anfang September wird ein paar Tage lang Erysipel am rechten Oberschenkel bemerkt.

Der Tod tritt nach protrahirter Agonie am 18. Septbr. 1880 ein.

a) Sectionsbefund im Wirbelkanal.

Im Gebiet des untersten Theiles des Rückenmarks sind die Dura und die Pia mater verdickt und die Nervenwurzeln von einer bindegewebigen Neubildung eingeschlossen und mit der Pia verbunden, so namentlich im Gebiet der vorderen Wurzeln, wo zugleich auch eine feste Verwachsung mit dem Sack der Dura mater eingetreten ist, so dass hier Rückenmark, Nervenwurzeln und Dura mater nicht von einander getrennt werden können. Die Verwachsung reicht nach oben bis gegen die Mitte der Lendenanschwellung, nach unten erstreckt sie sich etwas über die Spitze des Rückenmarkes, doch sind hier die Nervenstränge nur zum Theil durch Bindegewebswucherung mit einander vereinigt.

b) Mikroskopischer Befund.

Einen vollständig hinreichenden Einblick in die vorliegenden Veränderungen geben Querschnitte, welche im Gebiete der Verwachsungen durch das Lendenmark mitsammt seinen häutigen Hüllen angelegt werden.

Zunächst zeigt sich, dass die Dura mater (Fig. 5 *a*) nicht unerheblich verdickt und im vordern Gebiete mit der gleichfalls verdickten Arachnoidea (*b*) durch ein zellreiches, neugebildetes Bindegewebe (*h*) verwachsen ist. Im Mittelbezirke ist die Grenze zwischen

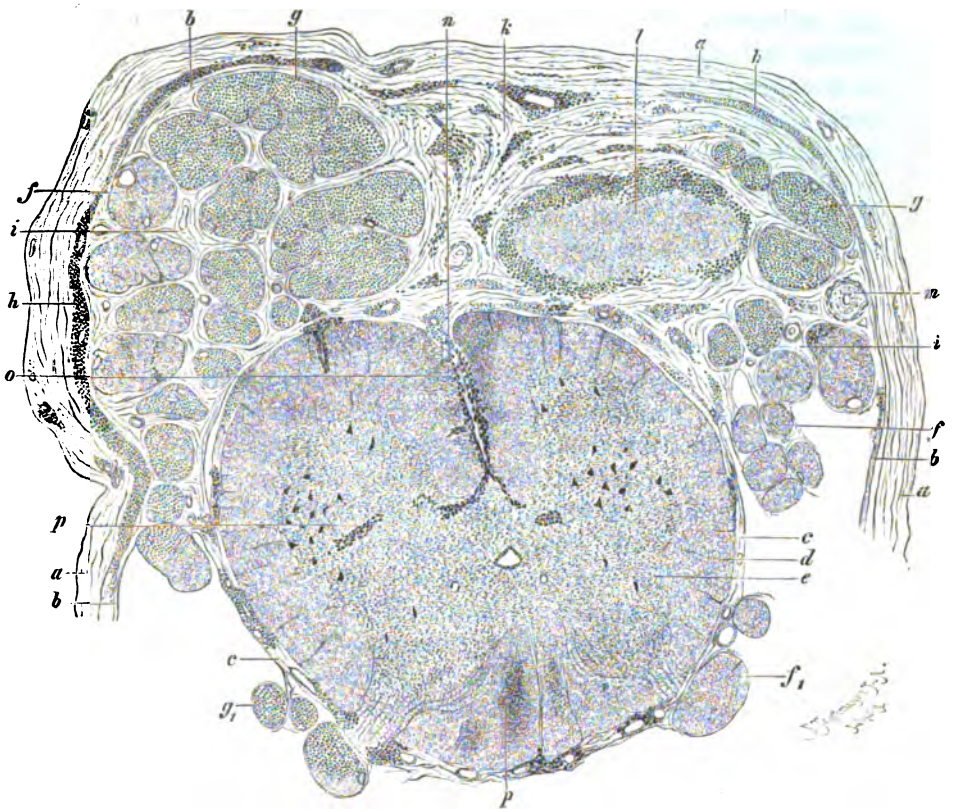

Fig. 5. Durchschnitt durch das Lendenmark und seine bindegewebigen Hüllen im Gebiete der syphilitischen Schwielenbildungen und Verwachsungen. *a* Verdickte Dura mater. *b* Arachnoidea. *c* Pia mater. *d* Weisse, *e* graue Substanz des Rückenmarks. $f f_1$ Querschnitte gesunder Nerzenwurzeln. $g g_1$ Querschnitte degenerirter Nervenwurzeln. *h* Zellreiches Gewebe, welches eine Verbindung zwischen Arachnoidea und Dura herstellt. *i* Neugebildetes Bindegewebe, welches die Nervenbündel umschliesst und unter einander verbindet. *k* Neugebildetes Bindegewebe, welches Dura, Arachnoidea und Pia mater zu einer Schwiele vereinigt. *l* Käsige Einlagerung. *m* Querschnitt einer Arterie mit stark verdickter Intima. *n* Entzündliche Infiltration der Pia in der vorderen Incisur. *o* Degenerirte und sklerotische Rückenmarksubstanz im medialen Gebiet der Vorderstränge. *p* Degenerationsherde in den Hintersträngen. *q* Entzündungsherd in der grauen Substanz. In MÜLLER'scher Flüssigkeit und Alcohol gehärtetes, mit Hämatoxylin und Karmin gefärbtes, in Kanadabalsam eingeschlossenes Präparat. Vergr. 8.

Dura und Arechnoidea stellenweise nicht mehr zu erkennen und es ist die Dura zugleich durch ein derbes aber von Rundzellen durchsetztes Bindegewebe (*k*), das einen von einem Granulationshofe umgebenen Käseknoten (*l*) einschliesst, mit der Pia mater (*c*)

fest verbunden. Die nach abwärts ziehenden vorderen Wurzeln (*fg*) werden fast ganz von Bindegewebe eingeschlossen und unter einander zu einer compacten Masse verbunden. Ein Theil der Wurzeln erscheint noch normal (*f*), die meisten sind indessen degenerirt (*g*), in ein kernreiches nervenloses Bindegewebe umgewandelt. Das die Nerven verbindende Gewebe ist meist derb, zum Theil zellig infiltrirt, die in demselben gelegenen arteriellen Gefässe (*m*) zeigen fast durchgehends eine hochgradig verdickte, zum Theil noch in Wucherung begriffene Intima. Die hinteren Wurzeln sind grossentheils noch frei, ihre bindegewebigen Scheiden aber ebenfalls verdickt und ihre Nervenfasern zum Theil degenerirt und das Endoneurium in ein kernreiches Bindegewebe umgewandelt (g_1). Es finden sich diese Veränderungen namentlich in etwas höher gelegenen Bezirken, wo ein grosser Theil der hinteren Nervenwurzeln entartet ist.

Die Pia mater (*c*) ist vielfach zellig infiltrirt, da und dort finden sich auch zellige Infiltrationen in den Pialscheiden der Rückenmarksgefässe (*q*). Die Rückenmarksubstanz selbst ist längs der vorderen Incisur (*o*) und im Randgebiet der vorderen Wurzelzone atrophisch und sklerotisch und ebenso finden sich auch atrophische Herde in den Hintersträngen (*p*). Entsprechend der partiellen Degeneration der hinteren Wurzeln sind auch die Nervenfasern der GOLL'schen Stränge zum Theil degenerirt, das Gliagewebe etwas vermehrt.

Obgleich die Section andere syphilitische Gewebserkrankungen nicht ergeben hat, so wird man die Veränderungen der Rückenmarkshäute kaum anders erklären können, als durch die Annahme einer syphilitischen Affection. Hierfür spricht sowohl die reichlich entwickelte Bindegewebsneubildung als auch die käsigen Einlagerungen und die starke Betheiligung der arteriellen Gefässe an der Gewebswucherung. Für die Annahme, dass etwa Residuen einer acuten eitrigen Meningitis vorliegen, gibt die Krankengeschichte keinen Anhaltspunkt.

Frommannsche Buchdruckerei (Hermann Pohle) in Jena. — 437

103/10.

41C-187

~~HA~~
~~204~~ +

3 2044 103 041 265